VOLUME 9 03/ RPDI

Revista Portuguesa de Doenças Infecciosas
Órgão Oficial da Sociedade Portuguesa de Doenças Infecciosas e Microbiologia Clínica

Setembro > Dezembro 2013 ISSN 0870-1571

Pneumonia por *Mycoplasma pneumoniae* em crianças hospitalizadas

/109



/114 Viajar sob anticoagulação oral

/122 Exposição ao vírus varicela-zoster na gravidez: uma revisão da literatura

/128 Pneumonia intersticial e laringotraqueobroncopneumonite ("crupe") por vírus parainfluenza em dois doentes transplantados hepáticos

/136 Isquemia arterial aguda de grandes vasos: forma rara de apresentação de endocardite em doente jovem

/141 Sífilis maligna num doente com infeção VIH de novo

http://spdimc.org/
Sociedade Portuguesa de Doenças Infecciosas e Microbiologia Clínica

RPDI

Revista Portuguesa de Doenças Infecciosas
Órgão Oficial da Sociedade Portuguesa de Doenças Infecciosas e Microbiologia Clínica

Volume 9, N.º 3, Setembro > Dezembro de 2013 | Publicação Quadrimestral | 3.ª Série

Corpos Sociais da SPDIMC

/ Direcção
Presidente - Prof. Dra. M. Helena Ramos
Vice-Presidente - Prof. Doutor Henrique Lecour
Secretário - Prof. Doutor António Sarmento
Tesoureiro - Prof. Doutora Cidália Pina Vaz
Vogal - Dr. António Ludgero Vasconcelos

/ Assembleia-Geral
Presidente - Dra. Célia Oliveira
Vice-Presidente - Dra. Graça Ribeiro
Secretário - Dr. Nuno Marques

/ Conselho Fiscal
Presidente - Profª. Doutora Maria Teresa Marques
Vice-Presidente - Dra. Ana Cláudia Miranda
Vogal - Dra. Cristina Toscano

Revista Portuguesa de Doenças Infecciosas

/ Director
Prof. Doutor António Meliço-Silvestre
Faculdade de Medicina da Universidade de Coimbra; Centro Hospitalar e Universitário de Coimbra

/ Director Honorário
Prof. Doutor Carvalho Araújo
Faculdade de Medicina da Universidade de Lisboa; Prof. Catedrático Jubilano

/ Editor
Prof. Doutor Saraiva da Cunha
Faculdade de Medicina da Universidade de Coimbra; Centro Hospitalar e Universitário de Coimbra

/ Conselho Científico
Prof. Doutor António Sarmento
Faculdade de Medicina da Universidade de Porto; Centro Hospitalar de S. João

Prof. Doutora Cidália Pina Vaz
Faculdade de Medicina da Universidade do Porto; Centro Hospitalar de S. João

Prof. Doutora Emília Valadas
Faculdade de Medicina da Universidade de Lisboa; Centro Hospitalar Lisboa Norte

Dr. Fernando Maltez
Centro Hospitalar Lisboa Central

Prof. Doutor Francisco Antunes
Faculdade de Medicina da Universidade de Lisboa; Centro Hospitalar Lisboa Norte

Dr. Germano do Carmo
Centro Hospitalar Lisboa Norte

Prof. Dra. Helena Ramos
Centro Hospitalar do Porto; Instituto de Ciências Biomédicas Abel Salazar

Prof. Doutor Henrique Lecour
Faculdade de Medicina da Universidade do Porto; Prof. Catedrático Jubilano

Dr. Joaquim Oliveira
Centro Hospitalar e Universitário de Coimbra

Prof. Dr. Kamal Mansinho
Centro Hospitalar Lisboa Ocidental

Prof. Doutora Lurdes Santos
Faculdade de Medicina da Universidade do Porto; Centro Hospitalar de S. João

Prof. Doutor Rui Sarmento e Castro
Faculdade de Medicina da Universidade do Minho; Centro Hospitalar do Porto

Prof. Doutora Teresa Marques
Faculdade de Medicina da Universidade Nova de Lisboa; Centro Hospitalar Lisboa Ocidental

/ Comissão de Honra Nacional
Dr. Abílio Morgado (Lisboa)
Dr. Alves Pereira (Porto)
Dr. A. Rocha Marques (Porto)
Dr. António Vieira (Coimbra)
Dr. António Malhado (Lisboa)
Prof. Doutor A. Torres Pereira (Lisboa)
Prof. Doutor Armando Porto (Coimbra)
Dr. Carlos Araújo (Lisboa)
Prof. Doutor David Morais (Évora)
Prof. Doutor Melo Cristino (Lisboa)
Dr. Jorge Nóbrega Araújo (Funchal)
Dr. José Poças (Setúbal)
Dr. José Neves (Lisboa)
Dra. Leonor Carvalho (Lisboa)
Dr. Nogueira de Lemos (Coimbra)
Dra. Maria João Águas (Almada)
Prof. Doutor Mota Miranda (Porto)
Dr. Pita Groz Dias (Lisboa)
Dr. Rui Côrte-Real (Coimbra)
Dr. Rui Proença (Lisboa)

/ Comissão de Honra Internacional
Prof. Dr. Evelio Perea (Espanha)
Prof. Dr. J. Pedreira Andrade (Espanha)
Prof. Dr. José Ángel García-Rodríguez (Espanha)
Prof. Dr. José Prieto (Espanha)
Prof. Dr. Juan Gestal Otero (Espanha)
Prof. Dr. Juan González-Lahoz (Espanha)
Prof. Dr. Juan Picazo (Espanha)
Prof. Dr. Luis Enrique Morano Amado (Espanha)
Prof. Dr. Roberto Focaccia (Brasil)
Prof. Dr. Rogério Pedro (Brasil)
Prof. Dr. Sérgio Cimerman (Brasil)
Prof. Dr. Vicent Soriano (Espanha)

ÍNDICE / *INDEX*

03/RPDI

Setembro > Dezembro de 2013 / Vol. 9 > N.º 3



Ficha Técnica

/ Propriedade, Edição e Publicidade
Sociedade Portuguesa de Doenças Infecciosas e Microbiologia Clínica
Largo Fernandes Costa, 5 Cave, Dta
1700-187 Lisboa
Tel. / Fax: 217 950 462
E-mail: spdimc@gmail.com

/ Director
Prof. Doutor António Meliço-Silvestre

/ Paginação
Pedro Castro - Designer de Comunicação

/ Revisão
Dra. Ângela Barroqueiro

/ Impressão
Papelmunde – SMG, Lda

/ Créditos fotográficos
capa, página 56 - ©iStockphoto

/ Depósito legal
246017/06

/ Tiragem
1000 exemplares

/ Distribuição
CTT

/ Número Avulso
8,75 euros

/ Assinatura Anual
Portugal – 25 euros
Outros países – 45 euros

/ ISSN 0870-1571

A revista Portuguesa de Doenças Infecciosas é uma revista médica quadrimestral (publicam-se os números de: Janeiro/Abril, Maio/Agosto e Setembro/Dezembro) excluída do registo no ICS de acordo com a alínea a) do art. 12.º do DR n.º8/99 de Junho de 1999.

Reservados todos os direitos, de acordo com a lei.
Copyright SPDI.

Indexada na Fonte Académica, uma base de dados da EBSCO.
Indexada no Índex das Revista Médicas Portuguesas.

EDITORIAL / ***EDITORIAL***

107 Novos corpos sociais da APECS
/ Mestre Dr. Joaquim Oliveira

ARTIGO ORIGINAL / ***ORIGINAL ARTICLE***

109 Pneumonia por *Mycoplasma pneumoniae* em crianças hospitalizadas
/ C. Almeida / C. Alves Pereira / S. Mota Pereira / J. Sobrinho Simões / I. Terra / J. Cunha

ARTIGO DE REVISÃO / ***REVIEW ARTICLE***

114 Viajar sob anticoagulação oral
/ A. G. Fonseca

122 Exposição ao vírus varicela-zoster na gravidez: uma revisão da literatura
/ C. Lourenço / M. Pinheiro / S. Neto

CASO CLÍNICO / ***CLINICAL CASE***

128 Pneumonia intersticial e laringotraqueobroncopneumonite ("crupe") por vírus parainfluenza em dois doentes transplantados hepáticos
/ D. Póvoas / J. Machado / F. Maltez / M. Santos / A. Morbey / E. Barroso

136 Isquemia arterial aguda de grandes vasos: forma rara de apresentação de endocardite em doente jovem
/ B. Ferreira / S. Ribeiro / S. Rocha / F. Almeida / J.Correia

141 Sífilis maligna num doente com infeção VIH de novo
/ S. Ribeiro / A. Machado / I. Carvalho / N. Sá / S. Vilaça / G. Velho / A. Reinas / T. Mendonça

146 Agenda / *Notebook*

147 Fórum

148 *Checklist*

EDITORIAL / *EDITORIAL*

Novos corpos sociais da APECS



/ Mestre Dr. Joaquim Oliveira
Presidente da APECS

Sentimo-nos honrados com o desafio lançado pelo editor da RPDI para escrevermos estas páginas. Foi com grande espírito de missão, conscientes da sua inerente responsabilidade, que nos candidatámos à direcção desta prestigiada organização, a Associação Portuguesa para o Estudo Clínico da Sida (APECS), que conta já com mais de 20 anos de existência. Queremos, de antemão, enaltecer o trabalho desenvolvido pelas anteriores direcções, o qual permitiu atingir o nível de credibilidade e notoriedade de que actualmente é detentora. A presente direcção está empenhada em dar continuidade ao trabalho realizado e, tanto quanto o permitirem as suas capacidades, aumentar mais ainda a sua actividade. Neste breve texto, pretendemos elencar os desafios e as respostas que julgamos adequadas.

A afluência contínua de novos doentes aos serviços de saúde parece reflectir algum desinvestimento em campanhas de prevenção. Constatamos, com efeito, que a temática da infecção por VIH/SIDA não constitui preocupação para cidadãos e órgãos de comunicação social, situação que, na nossa opinião, urge inverter. É fundamental que a informação para a saúde em geral, e para a prevenção das infecções transmitidas por via sexual em particular, seja contínua, clara e persistente. Só uma prevenção eficaz poderá suster o influxo de novos doentes e, assim, assegurar a sustentabilidade do sistema de saúde.

Preocupa-nos a resistência à introdução destas temáticas (ainda que devidamente adaptadas aos grupos etários alvo) nos currículos escolares, nos anos iniciais de escolaridade. Sobretudo, porque vemos muitos adultos jovens ou mesmo adolescentes a engrossar o número de novos doentes.

Outro problema que urge combater é o diagnóstico tardio da infecção por VIH: cerca de 50% dos doentes acedem aos cuidados de saúde já em fase de necessidade de tratamento e cerca de 1/3 sofrem de infecções oportunistas.

Parece-nos positiva a medida anunciada, e em fase de implementação, de disponibilizar os testes rápidos de rastreio nos centros de saúde, embora nos pareça mais eficaz a sua inclusão na normal bateria de testes utilizados na vigilância da saúde dos utentes. Só pela normalização - diríamos mesmo banalização - da utilização destes testes se chegará à sua plena utilidade. Defendemos que os médicos de clínica geral e familiar deverão ter um papel mais interventivo nesta área, em alguns domínios, como prevenção, diagnóstico precoce e colaboração no seguimento de algumas co-morbilidades associadas, que cada vez mais constituem uma preocupação fundamental no acompanhamento dos doentes.

Preocupa-nos em especial a manutenção da discriminação e estigmatização desta doença. Neste domínio parece-nos que progredimos muito pouco. Continua a ser um dos receios dominantes dos nossos doentes, o de que a sua infecção/doença seja conhecida no meio laboral, social e até familiar. Enquanto a doença continuar a ser ocultada e silenciada, mais facilmente continuará a progredir na sociedade.

Continuamos empenhados em manter a colaboração com as entidades da tutela, com vista à elaboração de recomendações e normas de actuação clínica, que constituem, sem dúvida, um pilar fundamental da qualidade. Defendemos e sabemos que a qualidade assistencial é promotora de uma adequada utilização dos recursos disponíveis.

São igualmente preocupantes os obstáculos à disponibilização dos fármacos anti--retrovíricos (ARV), que dificultam o acesso dos doentes aos mesmos. Sabemos das dificuldades dos serviços farmacêuticos hospitalares em manterem um aprovisionamento adequado de ARV que permita uma dispensa por períodos mais alargados. Contudo, contrariamente ao espírito que o motivou, o despacho do Secretário de Estado Adjunto do Ministro da Saúde n.º 2175/ 2013 publicado no DR n.º 26/2.ªSérie, de 6 de Fevereiro de 2013, está a ser a ser utilizado pelos serviços farmacêuticos/administrações hospitalares como justificação para a cedência dos ARV para um mês, sem excepções, independentemente das circunstâncias particulares de cada doente. Embora possamos admitir que esta periodicidade pode introduzir maior racionalidade e controlo na monitorização da adesão, acarreta também, para muitos doentes, dificuldades acrescidas e custos adicionais significativos com transportes. Urge criar alternativas para estas situações e atender às especificidades de cada doente.

Por isso, vai a APECS promover, a curto prazo, novo inquérito aos serviços que tratam doentes com infecção por VIH para coligir as dificuldades sentidas não só pelos doentes, como pelos profissionais, no impacto das novas regras de disponibilização dos ARV. Através desta metodologia, tentaremos identificar outros problemas, relevantes para profissionais e doentes.

Um problema delicado e que importa olhar com particular sensibilidade é o dos doentes emigrados, que, pelas dificuldades acima expostas, poderão ser forçados a interromper o tratamento. Nem sempre é possível encontrar, nos locais de destino, a resposta adequada às suas necessidades, seja pela inexistência de recursos, por receio de quebra de sigilo e confidencialidade ou, ainda, por situações precárias (sociais e legais) em que muitos destes doentes se encontram. Também nos preocupam os novos emigrantes, particularmente para os países lusófonos, que em número significativo estão a contrair a infecção localmente, vindo, frequentemente, a infectar secundariamente as suas parceiras, aquando do regresso temporário ou definitivo. São assim absolutamente necessárias intervenções eficazes a este nível.

Uma palavra ainda para os sistemas electrónicos de informação clínica. Saudamos a implementação do sistema informático Si.Vida, ainda que possuidor de debilidades que poderão comprometer a sua eficácia como instrumento de gestão clínica. A lentidão de resposta, por exemplo, inviabiliza a sua utilização durante a consulta, obrigando, portanto, os clínicos a introduzirem os dados requeridos "a posteriori", para que possamos finalmente saber quantos doentes estão diagnosticados e em tratamento, requisito fundamental para um planeamento estratégico nesta área.

A APECS está fortemente empenhada em promover estudos multicêntricos, envolvendo os vários serviços clínicos em projectos de trabalho conjuntos, para apresentação em reuniões nacionais e/ou internacionais e posterior publicação dos resultados em revistas credenciadas para, deste modo, contribuir para uma maior visibilidade da temática VIH/ SIDA.

Queremos, assim, que a APECS se mantenha como um espaço de discussão privilegiado entre os prestadores de cuidados no âmbito da infecção por VIH. Vamos manter a APECS atenta e actuante na defesa dos interesses dos doentes, servindo como interlocutor privilegiado perante as entidades envolvidas, pugnando sempre pela manutenção de cuidados de saúde de qualidade, aspecto particularmente sensível nos tempos difíceis que atravessamos.

ARTIGO ORIGINAL / *ORIGINAL ARTICLE*

Pneumonia por *Mycoplasma pneumoniae* em crianças hospitalizadas

Mycoplasma pneumoniae low respiratory tract infections requiring hospitalization in children

/ C. Almeida[1] / C. Alves Pereira[1] / S. Mota Pereira[1] / J. Sobrinho Simões[2] / I. Terra[3] / J. Cunha[1]

[1] Serviço de Pediatria do Centro Hospitalar do Tâmega e Sousa
[2] Serviço de Patologia Clínica do Centro Hospitalar de São João
[3] Serviço de Microbiologia do Centro Hospitalar do Tâmega e Sousa

Patrocínios:
O presente estudo não foi patrocinado por qualquer entidade

Correspondência:
C. Almeida
Morada: Rua Calouste Gulbenkian nº131 3ºA H4
4050-145 Porto
Portugal
Telef.: 938 924 497
email: cla_almeida@hotmail.com

Artigo recebido em
2013-06-13

Artigo aceite para publicação em
2013-07-18

/ Resumo

Introdução: *Mycoplasma pneumoniae* é um agente etiológico frequente de pneumonia insidiosa, com pico de incidência entre os 5 e os 15 anos. A doença grave ocorre em menos de 10% dos casos. Objetivos: Avaliar as características clínicas e epidemiológicas dos casos de pneumonia por *M. pneumoniae* com necessidade de internamento. Métodos: Estudo retrospetivo com revisão dos processos clínicos das crianças internadas por pneumonia com identificação de ADN de *M. pneumoniae* nas secreções nasofaríngeas, durante um período de 4 anos num hospital nível 2. Resultados: Foram internadas 35 crianças com idade compreendida entre 6 e 156 meses (mediana de 5 anos). As principais manifestações clínicas foram a tosse (100%), febre (88,6%) e dispneia (51,4%). As crepitações foram as alterações auscultatórias mais frequentes. Não foi encontrado um padrão radiológico característico. Em 45,7% dos casos foi efetuada oxigenoterapia e em 91,4% das crianças tinha sido instituída antibioterapia empírica com macrólido. Ocorreu um caso de reinfeção. Conclusão: *M. pneumoniae* está associado a um amplo espetro de manifestações sendo a pneumonia um exemplo. O presente estudo revelou uma elevada incidência de infeção em idades mais jovens, bem como a possibilidade de reinfeção. Este agente deve ser considerado também em idade pré-escolar.

Palavras-chave: Pneumonia; criança; *Mycoplasma pneumoniae*.

/ Abstract

Background: *Mycoplasma pneumoniae pneumonia occurs worldwide with higher incidence between 5 and 15 years old, and has insidious onset. Severe pneumonia occurs in less than 10% of cases. Aims: Review the epidemiological and clinical characteristics of M. pneumoniae pneumonia in hospitalized children. Methods: Retrospective study with review of clinical processes of patients hospitalized with pneumonia and M. pneumoniae DNA detection in throat specimens, during a 4 years period, in a level 2 hospital paediatric service. Results: There were 35 cases. The age ranged from 6 to 156 months (median of 5 years old). The most common clinical*

manifestations were cough (100%), fever (88,6%) and dyspnoea (51,4%). The most frequent auscultatory finding was bilateral crackles and there was no characteristic radiological patterns. Supplementary oxygen was needed in 45,7% and macrolide was started at admission in 91,4% patients. There was one re-infection. Conclusions: M pneumoniae infections have a wide range of clinical manifestation with pneumonia being an example. This study shows a high incidence of infection in young children as well as the possibility of re-infections. This etiologic agent needs to be considered in pre-school children.

Keywords: *Pneumonia; Children; Mycoplasma pneumoniae.*

/ Introdução

O *Mycoplasma pneumoniae* é um agente patogénico exclusivamente humano, de distribuição universal que atinge sobretudo o trato respiratório[1]. É uma bactéria da classe Mollicutes caracterizada pela ausência de parede celular, o que explica a sua resistência aos antibióticos β-lactâmicos e a elevada sensibilidade às variações de temperatura e humidade[2]. Está habitualmente associado a infeções das vias áreas superiores, como a faringite, rinite, otite e traqueobronquite[2,3], mas em 5 a 10% dos doentes dá origem a pneumonia. É causador de cerca de 10 a 30% das pneumonias adquiridas na comunidade[4] e responsável por até um terço dos internamentos de crianças por pneumonia, sendo raro no primeiro ano de vida[5,6].

As infeções por *M. pneumoniae* têm um período de incubação que dura cerca de 2 a 3 semanas, após as quais surgem os sintomas de forma insidiosa, nomeadamente febre, tosse não produtiva, cefaleias e mialgias[2,3]. Clinicamente, este tipo de pneumonia não pode ser diferenciada de pneumonias causadas por outras bactérias ou vírus. O mesmo se pode afirmar do ponto de vista radiológico assinalando-se a dissociação clínico-radiológica que a caracteriza e que lhe valeu a designação de pneumonia atípica.

O diagnóstico etiológico da pneumonia por *M. pneumoniae* tem implicações terapêuticas já que o tratamento com β-lactâmicos é ineficaz, enquanto o tratamento com macrólidos permite reduzir a duração da doença[7].

Das complicações descritas, o derrame pleural é a mais frequente podendo ocorrer em 4 a 20% dos doentes com pneumonia. Geralmente o derrame é pequeno e do lado do infiltrado pulmonar, mas há também relatos de derrames maciços e bilaterais[8,10]. As crianças com défice imunológico, anemia falciforme, asplenia funcional ou Síndrome de Down são mais suscetíveis a este tipo de complicações[10].

As infeções extrapulmonares são menos frequentes e surgem habitualmente associadas a sintomas respiratórios[4]. Podem ter uma apresentação mais grave envolvendo o sistema nervoso central, olho, coração, articulações e trato gastrointestinal, entre outros sistemas[1].

O objetivo do presente estudo foi descrever as características epidemiológicas, clínicas e radiológicas dos casos de pneumonia atípica por *M. pneumoniae* com necessidade de internamento.

/ Métodos e Métodos

Foi realizado um estudo retrospetivo baseado na consulta dos processos clínicos dos doentes internados no Serviço de Pediatria do Centro Hospitalar do Tâmega e Sousa com o diagnóstico de pneumonia por *M. pneumoniae* adquirida na comunidade durante o período

de 1 de agosto de 2006 e 31 de julho de 2010. Trata-se de um hospital nível 2, que serve uma população alvo de 138.069 crianças e adolescentes.

Foram definidos como casos os doentes internados com o diagnóstico de pneumonia e em quem foi identificado *M. pneumoniae* nas secreções nasofaríngeas pela técnica de "polymerase chain reaction" (PCR). As amostras foram obtidas através da colheita de secreções do trato respiratório por zaragatoa ou por emissão. Os ácidos nucleicos foram extraídos automaticamente com o reagente EZ1 DNAmini-kit (Quiagen, Hilden, Germany). Na amplificação e deteção do ADN de *M. pneumoniae* utilizou-se uma técnica de PCR em tempo real com "*primers*" e sondas publicados[11]. O diagnóstico de pneumonia foi feito com base em critérios clínicos e/ou radiológicos[12].

De cada doente foram recolhidos os seguintes dados: idade, data de infeção, fatores de risco, manifestações clínicas, estudo laboratorial, aspetos radiológicos, tratamento, orientação e complicações identificadas.

Toda a informação recolhida dos processos clínicos foi registada e submetida a análise estatística descritiva utilizando o programa SPSS v19.0.

/ Resultados

Características demográficas

Neste período de quatro anos foram internadas 35 crianças com pneumonia *M. pneumoniae*. Destas 57,1% eram do sexo masculino. As idades variaram entre os 6 e os 156 meses, com uma mediana de 60 meses.

Em 13 (37%) crianças havia antecedentes de patologia respiratória: dez com asma (em sete induzida por vírus), uma com rinite alérgica e duas com tosse recorrente em estudo.

Os internamentos registaram-se apenas em 2006 (8 casos – 22,9%), 2007 (16 casos – 45,7%) e 2010 (11 casos – 31,4%), verificando-se uma distribuição sazonal, com 48,6% dos internamentos a ocorrem nos meses de verão (gráfico I).

DISTRIBUIÇÃO MENSAL

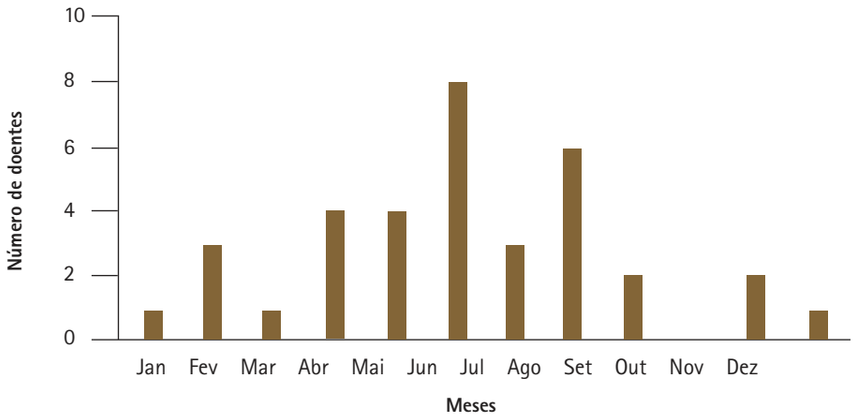

Gráfico I: Distribuição do número de doentes com pneumonia a *M. pneumoniae* por mês.

A sintomatologia foi insidiosa e em metade dos casos o diagnóstico demorou mais de 6 dias, variando entre 2 horas e 30 dias. As primeiras manifestações clínicas foram: febre (48,6%), tosse (48,6%) e odinofagia (2,9%). Nos doentes com febre, a temperatura média foi 39.2ºC.

Onze (31,4%) crianças recorreram ao Serviço de Urgência por dispneia. Dos sintomas referidos (gráfico II), a tosse estava presente na totalidade dos casos (produtiva em 37,1%), a febre em 88,6% e a dispneia em 51,4%

Na admissão, 54,3% das crianças apresentava bom estado geral, apenas uma tinha exantema maculopapular disperso pelo corpo. Em 20 (57,1%) casos observaram-se sinais de dificuldade respiratória. A auscultação pulmonar foi considerada normal em 11,4% das crianças. Os sinais auscultatórios mais frequentes foram as crepitações (74,3%), bilaterais em 61,5% dos casos. Outras alterações são apresentadas no gráfico III.

MANIFESTAÇÕES CLÍNICAS

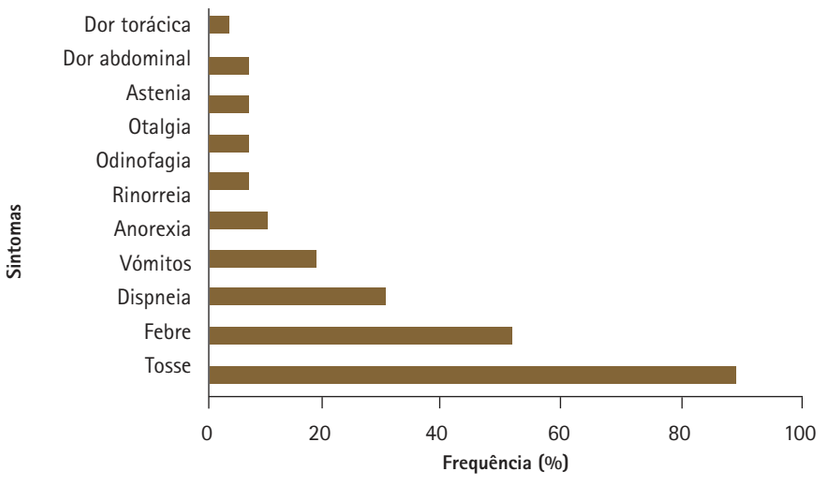

Gráfico II: Manifestações clínicas apresentadas pelos doentes com pneumonia a *M. pneumoniae*.

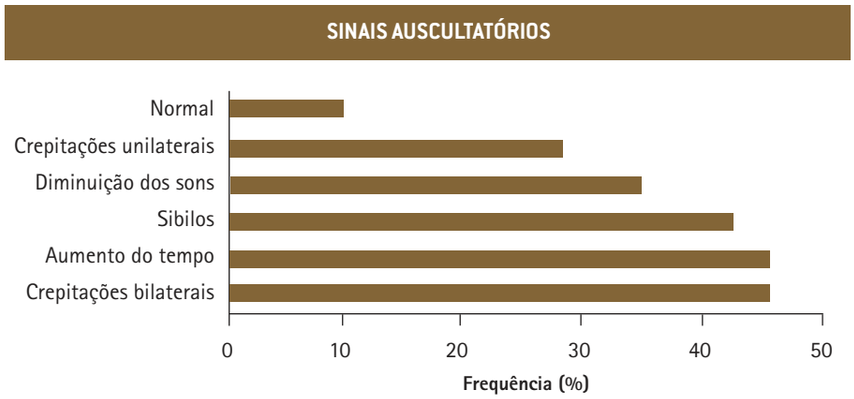

Gráfico III: Alterações encontradas na auscultação pulmonar.

Todos os doentes apresentaram alterações radiológicas; com compromisso bilateral em 54,3% das radiografias, padrão alveolar em 48,6% e intersticial 37,1%. Em 14,3% o padrão foi misto. Os locais mais afetados foram a região hilar (42,9%) e basal (42,9%). Em 2 doentes foi realizada tomografia axial computorizada por suspeita de complicação, que revelou um caso de enfisema e outro de bronquiectasias e derrame pleural.

Quanto ao estudo analítico, a mediana do número de leucócitos foi de 10500/mcL (4400-22400), a de neutrófilos de 2200/mcL (600-7800) e a PCR máxima foi de 211,1mg/dL (mediana 22,5). Realizaram-se 21 (60%) hemoculturas, sendo negativas em todos os casos.

Houve 3 casos de coinfeção detetados em exame bacteriológico ou virológico de secreções: *Branhamella catarrhalis*, adenovírus e vírus influenza B.

Dezasseis (45,7%) doentes necessitaram de oxigénio suplementar, dois (5,7%) fluidoterapia e 15 (42,9%) efectuaram corticóide sistémico. Os broncodilatadores foram utilizados em 62,7% das crianças e a aminofilina em 5,7%. A antibioterapia foi iniciada em 91,4% dos casos, maioritariamente (82,8%) com macrólidos. Em 26 casos foi utilizada a claritromicina e em 3 a azitromicina; os β-lactamicos foram prescritos em 19 (59,4%) e cefalosporinas em dois (6,3%). A duração do tratamento variou entre 5 e 14 dias (mediana 14).

A febre cedeu após 24h em metade dos casos, com melhoria do estado geral e diminuição progressiva da tosse. A duração do internamento variou entre 2 e 10 dias (mediana 5).

Três doentes apresentaram complicações, um caso de enfisema, um de derrame pleural e um outro com bronquiectasias e derrame pleural; em nenhum destes foi constatada coinfecção.

Foi identificado um caso de reinfeção, que ocorreu um ano após o primeiro episódio, com apresentação clínica semelhante em ambos os episódios, tosse e dispneia, sem febre e com necessidade de internamento em ambos os períodos.

Não foi realizada radiografia de controlo em todos os doentes. Nos casos em que foi efetuada (28,6%), foi realizada com uma mediana de tempo de evolução de 3 semanas, sendo normal em todos os casos.

/ Discussão e Conclusão

A pneumonia na criança, na maioria das vezes não condiciona compromisso respiratório grave, pelo que pode ser tratada no domicílio sob vigilância parental[13], nomeadamente a pneumonia a *M. pneumoniae*, traduzindo-se assim numa baixa taxa de internamento.

No entanto, quando se trata de crianças mais pequenas, a apresentação clínica tende a ser mais grave e é neste período que se verifica maior número de internamentos. A elevada percentagem de crianças afetadas em idade pré-escolar no nosso estudo pode dever-se ao facto de este se referir apenas a crianças internadas, por serem faixas etárias mais suscetíveis a complicações e com necessidade de maiores cuidados. Por outro lado, a entrada no infantário em idades cada vez mais precoces, também aumenta o risco de transmissão nesta faixa etária[14]. Também na Finlândia em 2004, Korppiet al.[15] apresentaram uma taxa de internamento de 67% em crianças menores de 4 anos, 5% em crianças entre os 5 e 9 anos e 9% entre os 10 e 14 anos de idade, no entanto, apenas foram avaliadas crianças hospitalizadas.

Tal como referido noutros estudos, a infeção ocorreu de forma sazonal com a maioria dos casos verificados nos meses de verão[16,18]. Há no entanto autores que descrevem maior incidência no inverno[20] ou ainda aqueles que consideram que a infeção por *M. pneumoniae* ocorre sem predomínio sazonal, mas em surtos epidémicos a cada 3 a 7 anos[21,22]. No nosso estudo verificaram-se anos com elevada taxa de incidência (2006, 2007 e 2010) e outros sem qualquer caso, no entanto não foi possível definir um padrão temporal, pelo curto período de tempo abrangido.

Na pneumonia por *M. pneumoniae*, os sintomas aparecem, geralmente, de forma gradual e podem persistir por semanas ou meses[2,3]. Metade dos doentes tinha uma evolução superior ou igual a seis dias. A tosse foi o único sintoma comum a todos os doentes, embora a febre e a dispneia estivessem presentes em mais de metade das crianças. A presença de manifestações extrapulmonares na infeção por *M. pneumoniae* é vastamente descrita na literatura[23], sendo as lesões dermatológicas as mais frequentes[16, 20, 22]. Praticamente, qualquer órgão pode ser afetado, embora o trato respiratório seja a principal focalização do *M. pneumoniae*. No nosso estudo, a única manifestação extrapulmonar associada a pneumonia foi um caso de exantema maculopapular.

Diversos sinais auscultatórios foram identificados, e no que diz respeito à

imagem radiológica, não parece possível definir um padrão típico, podendo ser alveolar ou intersticial, unilateral ou bilateral. É consensual que estas infeções se apresentam radiologicamente entre o padrão intersticial e o alveolar[24]. Alguns autores fazem referência à imagem alveolar de predomínio basal[16], outros descrevem como mais frequente o infiltrado intersticial[25].

Os derrames pleurais constituem uma complicação das pneumonias em crianças e adolescentes, estando associados a um aumento da morbilidade e mortalidade[12], nestes casos a etiologia por *M. pneumoniae* deve ser considerada quando a evolução do quadro clínico é mais prolongada[26].

Em relação à antibioterapia, é hoje aceite pela comunidade científica que os macrólidos são os antibióticos de primeira linha, estando demonstrada a sua eficácia *in vitro*[16, 25, 26]. A maioria dos nossos doentes foi medicada com macrólidos, no entanto em mais de metade foi simultaneamente administrado outro antibiótico por suspeita de coinfecção, atendendo à gravidade da apresentação clínica. Todos os doentes revelaram melhoria clínica em menos de 72h.

Após a realização deste estudo, os autores verificaram que a pneumonia atípica por *M. pneumoniae* não apresenta sintomas, sinais ou padrões radiológicos específicos desta patologia, exigindo habitualmente a realização de estudos complementares para determinar a etiologia do microrganismo envolvido. No entanto, pela sua elevada frequência, esta deve fazer parte dos diagnósticos diferenciais colocados perante uma síndrome pneumónica desde a idade pré-escolar, quando não há dados que sugiram outra etiologia, mesmo havendo história prévia de infeção por este agente.

Sendo um estudo retrospetivo, não nos foi possível excluir outras coinfeções em todos os doentes, o que pode afetar a caracterização clínico-radiológica específica de *M. pneumoniae*. No entanto os dados obtidos estão de acordo com o que está descrito na bibliografia consultada. Novos estudos, prospetivos e realizados em crianças observadas em ambulatório, são necessários para melhor caracterizar esta patologia.

/ Bibliografia

1- Andreu LM, Abós SM, Rivas GF, e tal. *Diagnóstico serológico de las infecciones por Mycoplasma pneumoniae.* Enferm Infecc Microbiol Clin 2006;24(1):19-23.

2- Waites KB, Talkington DF. *Mycoplasma pneumoniae and its role as a human pathogen.* Clin Microbiol Rev 2004;17:697-728.

3- Hammerschlag MR. *Mycoplasma pneumoniae infections.* Curr Opin Infect Dis 2001;14:181-6.

4- Daxboeck F, Krause R, Wenisch C. *Laboratory diagnosis of Mycoplasma pneumonia infection.* Clin Microbiol Infect 2003;9:263-373.

5- Harris M, Clark J, Coote N, et al. *British Thoracic Society guidelines for the management of community acquired pneumonia in children: update 2011.* Thorax; 66 (Suppl 2): ii1–ii23.

6- Michelow IC, Olsen K, Lozano J, et al. *Epidemiology and clinical characteristics of community-acquired pneumonia in hospitalized children.* Pediatrics 2004;113:701-7.

7- Hammerschlag M R. *Atypical pneumonias in children.* Adv Pediatr Infect Dis 1995;10:1-39.

8- Ramanathan J, Swischuk LE. *Spectrum of clinical and radiographic findings in Pediatric Mycoplasma pneumonia.* Radiographics 2001;21(1):121-31.

9- Neumayr L, Lennette E, Kelly D, et al. *Mycoplasma disease and acute chest syndrome in sickle cell disease.* Pediatrics 2003;112:87-95.

10- Atkinson TP, Balish MF, Waites KB. *Epidemiology, clinical manifestations, pathogenesis and laboratory detection of Mycoplasma pneumoniae infections.* FEMS Microbiol Rev 2008; 32(6):956-73.

11- Templeton K, Scheltinga S, Graffelman A, et al. *Comparision and evaluation of real-time PCR, real-time nucleic acid sequence-based amplification, conventional PCR and serology for diagnosis of Mycoplasma pneumonia.* J Clin Microbiol 2003;41(9): 4366-71.

12- Behram R, Kliegman R, Jenson H, eds. *Nelson Textbook of Pediatrics.* 18th ed Philadelphia: W.B. Saunders Co, 2007.

13- Martín F, García MJ, García S. *Manejo racional de la neumonía aguda en la comunidad.* An Esp Pediatr 1999; 51: 609-616.

14- Matias M, Adán T, Calama J, et al. *Neumonía por Mycoplasma pneumoniae en niños menores de 4 años.* An Esp Pediatr 1997; 47: 445-6.

15- Korppi M, Heiskanen-Kosma T, Kleemola M. *Incidence of community-acquired pneumonia in children caused by Mycoplasma pneumoniae: serological results of a prospective, population-based study in primary health care.* Respirology 2004;9:109-14.

16- Contreras V, Pascual V. *La infección por Mycoplasma pneumoniae en la patología respiratoria infantil.* An Esp Pediatr 1986; 24: 15-25.

17- Nigro G, Pisano P, Barbbiero A, Scalamandri A, Midulla M. *Pneumonia in Childhood.* Lancet 1988;1:1280.

18- Rosello ML, Capilla I, Verges E, et al. *Neumonía por Mycoplasma pneumoniae en la infancia.* An Esp Pediatr 1983;18:447-52.

19- Ruiz-Cabello JS, Espinosa MJM, *Neumonía por Mycoplasma pneumoniae en una zona básica de salud.* An Esp Pediatr 2001;55:108-12.

20- Gambert C, Werner E, De Quadrant M, et al. *Pneumophaties á Mycoplasma pneumoniae chez l'enfant: étudeclinique, biologique et radiologique.* Pédiatrie 1993;48: 241-7.

21- Rasmussen JN, Voldstedlund M, Andersen RL, et al. *Increased incidence of Mycoplasma pneumoniae infections detected by laboratory-based surveillance in Denmark in 2010.* Euro Surveill 15: 19708.

22- Sillis M, Harrison BDW. *Clinical aspects of Mycoplasma pneumoniae infection.* Lancet 1992;339:301-2.

23- Waites KB. *New concepts of Mycoplasma pneumoniae infections in children.* Pediatr Pulmonol 2003;36:267-78

24- Donnelly LF. *Maximizing the usefulness of imaging in children with community-acquired pneumonia.* AJR Am J Roentgenol 1999;172:505-12.

25- British Thoracic Society Standards of Care Committee. *British Thoracic Society guidelines for the Management of Community Acquired Pneumonia in Childhood.* Thorax. 2002;57(1)1-24.

26- Vervloet LA, Vervloet VE, Junior MT, Ribeiro JD. *Pneumonia adquirida na comunidade e derrame pleural parapneumonico relacionados com Mycoplasma pneumoniae em crianças e adolescentes.* J Bras Pneumol 2012;38(2):226-36.

RPDI
Setembro > Dezembro 2013 / Vol. 9 > N.º 3

Viajar sob anticoagulação oral

Travelling on oral anticoagulation

/ A. G. Fonseca
Departamento Universitário de Saúde Pública, Faculdade Ciências Médicas, Universidade Nova de Lisboa, Lisboa – Portugal.

Consulta do Viajante, Associação para o Desenvolvimento da Medicina Tropical, Instituto de Higiene e Medicina Tropical, Universidade Nova de Lisboa, Lisboa – Portugal.

Serviço de Medicina, Hospital Garcia de Orta, Almada - Portugal.

Patrocínios:
O presente estudo não foi patrocinado por qualquer entidade

Correspondência:
Ana Glória Fonseca
Rua Prof Francisco Gentil, 14, 6º Esq. 1600-236 Lisboa
e-mail: anagloriafonseca@gmail.com
ana.fonseca@fcm.unl.pt

Artigo recebido em
2013-05-08

Artigo aceite para publicação em
2013-07-22

/ Resumo

Os anticoagulantes orais são amplamente utilizados na prevenção do tromboembolismo sistémico e venoso e modificaram a autonomia e o prognóstico cardiovascular dos indivíduos com valvulopatia corrigida por prótese cardíaca mecânica, fibrilhação auricular e doença tromboembólica venosa. Do mesmo modo, viajar não é interdito ao doente crónico e é cada vez mais frequente encontrar indivíduos anticoagulados que pretendem fazer viagens internacionais para os mais diversos destinos. A abordagem do viajante internacional sob anticoagulação oral é complexa. Implica a ponderação dos riscos associados ao destino de viagem e as necessárias medidas preventivas, não descurando os riscos associados à patologia de base e à anticoagulação, garantindo a manutenção eficaz da terapêutica no destino e equacionando eventuais interações medicamentosas. A mudança do paradigma da anticoagulação oral com a emergência dos novos anticoagulantes é outro fator a considerar. Este artigo tem por objetivo fazer a revisão dos pontos a considerar na preparação do viajante internacional sob anticoagulação oral.

Palavras-chave: viagem, anticoagulação oral, novos anticoagulantes.

/ Abstract

The oral anticoagulants, widely used in the prevention of systemic and venous thromboembolism, modified the autonomy and the cardiovascular prognosis of patients with prosthetic heart mechanical valve, atrial fibrillation and venous thromboembolic disease. Likewise, travel is not forbidden for those with chronic disease and those on oral anticoagulation increasingly engage in international travel to very diverse destinations. The approach of the international traveller under oral anticoagulants is complex. It involves weighting the risks associated with travel destination and the necessary preventive measures, not neglecting the risks associated with the underlying pathology and the anticoagulation, ensuring effective maintenance of therapy at the destination and considering possible drug interactions. The change in the paradigm of oral anticoagulation with the emergence of new anticoagulants is another factor to consider. This article aims to make a review of the issues to bear in mind on the preparation of the international traveller under oral anticoagulants.

Key words: *travel, oral anticoagulation, new anticoagulants*

Os anticoagulantes orais são amplamente utilizados na prevenção secundária de tromboembolismo venoso e na prevenção primária e secundária de tromboembolismo arterial sistémico, em doentes com fibrilhação auricular e/ou prótese cardíaca mecânica, com eficácia claramente estabelecida.[1]

Numericamente, salientam-se os indivíduos com fibrilhação auricular e os indivíduos com prótese cardíaca mecânica que os utilizam para prevenção primária de acidente vascular cerebral isquémico, uma das principais causas de mortalidade e morbilidade cardiovascular. Os fármacos anticoagulantes modificaram a abordagem e prognóstico destas patologias, evitando, limitando ou minorando as sequelas que lhes estão associadas.

Anualmente, milhões de indivíduos fazem viagens internacionais, sendo que este número tende a aumentar. Também as viagens para destinos tropicais e subtropicais estão em crescimento. Destinos como África, Ásia, América Central e do Sul e Pacífico tornaram-se progressivamente mais frequentes e acessíveis.[2] Do mesmo modo, a popularidade destes destinos tem aumentado entre os indivíduos com doença crónica e idosos.

A prevalência de doença crónica em viajantes internacionais que realizaram aconselhamento pré-viagem foi de 11,3% (N=3442 viajantes, França), aumentando para 27% nos indivíduos com idade ≥60 anos.[3] A doença cardiovascular estava presente em 215 viajantes (38.6%), sendo que 6,4% tinham antecedentes de arritmia, doença tromboembólica ou doença valvular cardíaca.[3] Assim, viagens internacionais entre indivíduos sob anticoagulantes orais, seja em trabalho, seja em lazer, não são raras, e provavelmente tenderão a aumentar em frequência e diversidade.

O viajante, sobretudo quando viaja para destinos tropicais e subtropicais, expõe-se a um conjunto de riscos para a saúde inerentes ao contacto com locais e ambientes com os quais não está familiarizado, relacionados com agentes transmissores de doença, hábitos alimentares, clima e outros fatores ambientais. A presença de doença crónica, nomeadamente de doença cardiovascular ou doença com risco tromboembólico, é considerada fator de risco para a ocorrência de problemas de saúde em viagem, pela possibilidade de descompensação ou complicações a ela associadas ou por potencialmente influenciar a gravidade e prognóstico em caso de doença aguda de outra etiologia. Finalmente, a terapêutica anticoagulante, se por um lado previne eficazmente o tromboembolismo venoso e sistémico, por outro lado, induz um risco hemorrágico não negligenciável. Manter e controlar esse equilíbrio no viajante internacional, equacionando a complexidade da doença de base e da terapêutica a ela associada, prevendo e evitando potenciais interações farmacológicas e providenciando as profilaxias adequadas em função da viagem, pode ser um desafio.

Do ponto de vista da farmacopeia anticoagulante, salientam-se os antagonistas da vitamina K como os mais frequentemente utilizados em ambulatório. No entanto, com a emergência de (novos) anticoagulantes orais, inibidores diretos da trombina e do fator Xa, que anunciam maior comodidade e segurança com eficácia pelo menos equivalente, o espectro e paradigma da anticoagulação oral tende a modificar-se.

1. Antagonistas da vitamina K

Os anticoagulantes orais classicamente utilizados são os antagonistas da vitamina K (Quadro I). Impedem a ação da vitamina K como cofator essencial na síntese hepática de determinados fatores de coagulação (FVII, FX, FII, FIX) e de inibidores de coagulação (proteína S e proteína C). São anticoagulantes com intervalo terapêutico estreito, sujeitos a diversas interações farmacológicas e alimentares, o que condiciona a necessidade de monitorização laboratorial frequente com eventual ajuste de dose. Entre eles destacam-se, como os mais frequentemente utilizados, o acenocoumarol, cuja semivida média é 8-9 horas, e a varfarina, cuja semivida média é 35-45 horas.[1]

QUADRO I – CARACTERÍSTICAS DOS ANTAGONISTAS DA VITAMINA K. NOTA: QUADRO ELABORADO COM BASE NO RCM DA VARFARINA E DO ACENOCOUMAROL.

	Varfarina	Acenocoumarol
Alvo	F II,FVII,FIX,FX,PC,PS,PZ	FII,FVII,FIX,FX,PC,PS,PZ
Administração	Oral	Oral
Semivida (h)	35-45	8-9
T max (h)	2-8	1-3
Ligação às proteínas	97-99.5%	98%
Excreção	Urina e fezes	Urina(60%) e fezes (29%)
Interações	Múltiplas interações farmacológicas e alimentares	Múltiplas interações farmacológicas e alimentares
Monitorização laboratorial	Sim (INR)	Sim (INR)

Nota: FII - Fator II, FVII - Fator VII, FIX - Fator IX, FX - Fator X, PC - Proteína C, PS - Proteína S, PZ - Proteína Z, T max (h) - Tempo gasto para atingir a concentração máxima ou pico de concentração, INR - Índice Internacional Normalizado.

A monitorização laboratorial é feita através da medição do INR (do inglês *international normalized ratio*) que permite avaliar e controlar a intensidade do tratamento anticoagulante e orientar o ajuste de dose. Dependendo da indicação terapêutica, o INR alvo pode variar entre 2,0 e 3,5. INR <2,0 representa risco trombótico e INR> 4,0 representa risco hemorrágico que será tanto maior quanto mais elevado for o INR. A medição do INR pode ser efetuada convencionalmente, com base em amostra de sangue periférico, ou através de amostra de sangue capilar, utilizando aparelhos portáteis de teste rápido tipo CoaguCheck®. Em alguns países está vulgarizado o uso de aparelhos portáteis para autocontrolo do INR pelo próprio doente com ou sem apoio clínico permanente no ajuste de dose.[4] Isso é contudo pouco frequente em Portugal, onde os doentes geralmente fazem o controlo do INR em laboratórios de análises clínicas comunitários (ou por teste rápido na farmácia) com o apoio do médico assistente / médico de família ou em consultas (hospitalares) de anticoagulação oral.

Os antagonistas da vitamina K reduzem o risco de acidente vascular cerebral isquémico em mais de 60% nos doentes com fibrilhação auricular, correspondente a uma taxa anual de eventos de cerca de 1,4%.[5] O risco hemorrágico que lhes está associado é de 0,5-6,5% por ano (estudos prospetivos) e, tendo por base estudos realizados em clínicas especializadas, 0,3-2,1% por ano em para eventos hemorrágicos major, com 0,1-1,0% eventos letais por doente-ano.[6] O risco hemorrágico varia com a intensidade e qualidade de monitorização da anticoagulação, as comorbilidades, a medicação, idade, polimorfismos genéticos, etc.[7]

2. Novos anticoagulantes orais

Na última década foram desenvolvidos e avaliados anticoagulantes orais, inibidores diretos da trombina e do fator Xa.

De entre eles destacam-se o dabigatrano e o rivaroxabano, já disponíveis em Portugal, mas outros encontram-se em fase final de desenvolvimento e avaliação (Quadro II).[8,9] No âmbito de anticoagulação oral crónica estão atualmente aprovados para utilização na fibrilhação auricular não valvular (dabigatrano, rivaroxabano) e no tromboembolismo venoso (rivaroxabano). Os novos anticoagulantes orais trazem

QUADRO II- CARACTERÍSTICAS DOS NOVOS ANTICOAGULANTES ORAIS.[8]

	Dabigatrano	Rivaroxabano	Apixabano	Edoxabano
Alvo	Trombina	Fator Xa	Fator Xa	Fator Xa
Administração	Oral	Oral	Oral	Oral
Semivida (h)	12-14	7-13	8-13	9-11
T max (h)	0.5 - 2	2-4	3-4	1-2
Ligação às proteínas	35%	>90%	87%	55%
Excreção renal	80%	66%	25%	35%
Interações	Amiodarona, verapamil, quinidina P-gp	Ritonavir, Ketoconazol CYP3A4 e P-gp	Claritromicina CYP3A4	CYP3A4 e P-gp
Monitorização laboratorial	Não	Não	Não	Não

Nota: T max (h) - Tempo gasto para atingir a concentração máxima ou pico de concentração.

vantagens comparativamente aos antagonistas da vitamina K: o tempo para início de anticoagulação eficaz é rápido, são seletivos, o potencial para interação alimentar e farmacológica é baixo e o seu efeito anticoagulante é previsível, o que obvia a necessidade de monitorização laboratorial e se repercute num perfil farmacológico mais seguro. O dabigatrano não é metabolizado pelo citocromo P450 nem interfere na sua atividade, mas a coadministração com inibidores potentes da glicoproteína P deve ser evitada.[10] O rivaroxabano é um substrato do CYP3A4 e da glicoproteína P, não inibindo nem induzindo estas vias metabólicas.[11]

3. Anticoagulação oral e viagens internacionais

A epidemiologia e evidência sobre viagens internacionais em doentes sob terapêutica anticoagulante é globalmente escassa e a pouca existente apenas está relacionada com os antagonistas da vitamina K .[4, 12,13,14] Sendo fármacos recentemente introduzidos, a utilização dos inibidores diretos da trombina e do fator Xa ainda não está amplamente vulgarizada e, por inerência, os dados nos viajantes internacionais ainda não existem.

A preparação do viajante sob anticoagulantes orais é complexa. Essa complexidade decorre da sua condição médica associada a risco trombótico (e que frequentemente está associada a outras comorbilidades), da terapêutica a que está sujeito que o coloca em risco hemorrágico, dos riscos inerentes ao destino e características da viagem prevista. A gestão destes viajantes beneficia com uma abordagem multidisciplinar envolvendo o médico/cardiologista assistente, a consulta do viajante e o próprio viajante na preparação da viagem.

3.1. Vacinação

A vacinação é uma etapa chave na preparação do viajante. Inclui a atualização do programa nacional de vacinação e a vacinação que, atendendo às características da viagem e do viajante, seja obrigatória e/ou recomendada. As vacinas atualmente disponíveis variam entre si na via de administração preferencial (Quadro III). De um modo geral, foi demonstrado que a via intramuscular está globalmente associada a melhor imunogenicidade e a via subcutânea a mais efeitos adversos locais.[15]

Nos indivíduos hipocoagulados tende-se a preferir a via subcutânea para administração de vacinas atendendo ao maior risco hemorrágico associado à via intramuscular. No entanto, a administração de vacinas por via intramuscular pode ser realizada em segurança e sem necessidade de descontinuação de terapêutica, mesmo quando o indivíduo se encontra também sob antiagregação plaquetária com ácido acetilsalicílico, se forem respeitados algumas precauções para evitar a formação de hematoma. Na sua administração deve ser utilizada uma agulha ≤23 *Gauge* (0,6mm x 25,0mm) ou mais fina e deve ser exercida pressão firme no local da injeção (sem friccionar), durante 2-5 minutos.[16]

Nos indivíduos hipocoagulados com antagonistas da vitamina K é prudente e recomendado verificar previamente o INR no sentido de evitar a administração de vacinas com INR acima do valor alvo, considerando que o INR alvo na grande maioria dos indivíduos hipocoagulados se situa entre 2,0 e 3,0 ou entre 2,5 e 3,5.

Os estudos realizados sobre a administração intramuscular da vacina da gripe em indivíduos sob anticoagulação crónica suportam esta estratégia. A segurança da vacinação foi demonstrada até INR de 4,5, não tendo sido objetivada formação de hematoma ou outros efeitos adversos locais significativos.[17,18,19] Administrar a vacina após obtenção de valores de INR próximo do limite inferior do alvo terapêutico pode ser outra estratégia a ponderar, em função do risco hemorrágico e trombótico. Alguns autores, no entanto, sugerem ainda descontinuar anticoagulação oral, fazendo *bridging* com heparina de baixo peso molecular (HBPM), em casos selecionados (quando o INR alvo é elevado).[4]

Por outro lado, não parece justificar-se o controlo mais frequente do INR após vacinação. A vacina da gripe, da doença pneumocócica, do tétano e da hepatite A não parecem interferir significativamente no valor de INR.[18, 20,21,22]

3.2. Malária e quimioprofilaxia

Os antagonistas da vitamina K estão associados a múltiplas interações medicamentosas, essencialmente devido à elevada ligação às proteínas plasmáticas e ao seu metabolismo via citocromo P 450, que podem resultar na inibição ou na potenciação do efeito anticoagulante. A introdução de um novo medicamento num indivíduo sob anticoagulação oral é sempre motivo de precaução e antecipada de avaliação de potencial interação farmacológica, podendo ser necessário e recomendado a monitorização mais apertada do INR.

Na quimioprofilaxia da malária, dependendo da espécie e perfil de resistência do *Plasmodium sp*, podem ser recomendados, como antimaláricos, a cloroquina, a mefloquina, o atovaquona/proguanil ou a doxiciclina (Quadro IV).

Existe interação medicamentosa entre os antimaláricos e os antagonistas da vitamina K. A mefloquina tende a potenciar o efeito dos antagonistas da vitamina K devido à sua elevada ligação às proteínas plasmáticas.[23] Sendo o atovaquona um fármaco com elevada ligação às proteínas, a sua interação com os anticoagulantes orais é provável mas não foi declarada, existindo um caso clínico publicado.[24] O proguanil aumenta o efeito anticoagulante dos antagonistas da vitamina K mas o mecanismo de interação não está esclarecido.[25] A doxiciclina potencia o efeito anticoagulante da varfarina pela elevada ligação às proteínas e pela inibição da metabolização via citocromo P450.[26, 27]

QUADRO III – VIAS DE ADMINISTRAÇÃO DE VACINAS QUE PODEM ESTAR RECOMENDADAS NO VIAJANTE INTERNACIONAL

Doença prevenida por vacinação	Vacina
Grupo 1: administração subcutânea	
– Encefalite japonesa b	Je-Vax®
– Febre-amarela*	Stamaril®
– Meningite meningocócica ACW135Y	ACWYVax®, Mencevax®
– Sarampo, parotidite epidémica, rubéola VASPR	PNV
– Varicela	Varivax®
Grupo 2: administração intramuscular ou subcutânea (profunda)	
– Doença pneumocócica	Pneumo23®
– Febre tifoide	Typhim Vi®
– Gripe	Várias
– Poliomielite	PNV
– Tétano	PNV
– Tétano, difteria	PNV
Grupo 3: administração preferencialmente intramuscular mas sem evidência de alteração na resposta imunitária se administrada via subcutânea	
– Doença pneumocócica	Prevenar 13®
– Encefalite transmitida pela carraça	Encepur®
– Hepatite A	Vaqta®, Epaxal®
– Hepatite A, febre tifoide	Viatim®
– Hepatite B	Recombivax®
– Poliomielite	IPV Merieux®
– Tétano	Várias
– Tétano, difteria	Várias
Grupo 4: administração preferencialmente intramuscular com alteração provável na resposta imunitária se administrada via subcutânea	
– Encefalite japonesa b	Ixiaro®
– Hepatite A	Havrix 1440®
– Hepatite A, febre tifoide	Hepatyrix®
– Hepatite A, hepatite B	Twinrix®
– Hepatite B	Engerix B®
Grupo 5: administração intramuscular exclusiva	
– Encefalite transmitida pela carraça	FSME-Immun®
– Meningite meningocócica ACW135Y	Menveo®, Nimenrix®
– Raiva	Rabipur®
Grupo 6: administração intradérmica	
– BCG	PNV
Grupo 7: administração oral	
– Cólera	Dukoral®

Nota: 1) Quadro elaborado com base no RCM das diferentes vacinas e no Programa Nacional de Vacinação 2012 (PNV), norma da Direção Geral de Saúde de Portugal. 2) *A vacina da Febre-amarela (Stamaril®) pode também ser efetuada por via intramuscular ainda que as recomendações oficiais e o PNV preconizem a sua administração subcutânea.

No entanto, a interação entre antimaláricos e os antagonistas da vitamina K não deve demover o viajante de efetuar a quimioprofilaxia adequada. Ao iniciar um antimalárico num indivíduo sob anticoagulação oral recomenda-se que a introdução do novo fármaco seja efetuada mais de 1 semana antes da partida, de forma a poder-se ajustar a dose do anticoagulante de acordo com INR. Do mesmo modo, é pertinente aumentar a frequência de realização de INR. No caso de quimioprofilaxia com doxiciclina, foi proposto como método alternativo, diminuir a dose de varfarina antes de iniciar a quimioprofilaxia mas o risco de obtenção de INR infraterapêutico foi significativamente mais elevado comparativamente à estratégia de ajuste de dose de varfarina de acordo com INR após início de doxiciclina.[28]

Relativamente aos novos anticoagulantes orais, nomeadamente o dabigatrano e o rivaroxabano, não são conhecidas interações farmacológicas com os antimaláricos usados em quimioprofilaxia. As interações farmacológicas dos anticoagulantes são com fármacos com ação potente sobre a glicoproteína P e a CYP3A4 (uma isoenzima da citocromo P450). Além disso, o ribaroxabano tem elevada ligação às proteínas plasmáticas. Pelo contrário, as interações farmacológicas dos antimaláricos pensa-se estarem relacionadas a metabolização hepática via citocromo P450, como referido anteriormente, e eventualmente ligação às proteínas plasmáticas. O atovaquona tem elevada ligação às proteínas mas esta não parece ser via provável de interação medicamentosa.

As medidas gerais de prevenção da picada de mosquitos como a utilização de repelentes com DEET (Nome químico: *N,N-dimetil-meta-toluamida* ou *N,N-dimetil-3-metilbenzamida*) e vestuário protetor nas horas de atividade dos mosquitos (entre o entardecer e o amanhecer) assim como o recurso a rede mosquiteira ou climatização no alojamento não devem ser descuradas.

QUADRO IV – ALGUMAS CARACTERÍSTICAS FARMACOCINÉTICAS DOS ANTIMALÁRICOS UTILIZADOS EM QUIMIOPROFILAXIA.

	Atovaquona	Proguanilo	Mefloquina	Doxiciclina	Cloroquina
Semivida (h)	24-72	12-15	3 semanas	16-22	30-60 dias
Ligação às proteinas	>99%	75%	>98%	82-93%	50-60%
Metabolização hepática	Não	Sim CYP2C19	Sim	Sim	Sim
Excreção	Fezes (90%), urina	Urina	Fezes	Fezes (32%), urina (40%)	Fezes, urina

Nota: elaborado a partir dos RCM dos antimaláricos.

3.3. Diarreia do viajante

De um modo geral, os quadros infeciosos podem, por si só, induzir alterações na coagulação sanguínea. As infeções graves por cocos gram positivos e bacilos gram negativos são das mais frequentemente associadas a coagulopatia. Nos quadros infeciosos virais, nomeadamente a febre do dengue, a trombocitopénia é frequente.

A diarreia do viajante é um dos problemas de saúde mais prevalentes em viagem, causada frequentemente por agentes bacterianos gram negativos, nomeadamente a *Escherichia coli*, o *Campylobacter jejuni*, a *Shigella spp* e a *Salmonella spp.*[29]

O quadro intestinal, que pode estar associado a vómitos, febre e desidratação, pode resultar em instabilidade do INR pelas alterações induzidas na absorção da vitamina K e dos antagonistas da vitamina K. Por outro lado, os antibióticos, que podem estar indicados na abordagem terapêutica, podem interferir com os anticoagulantes orais, por interação medicamentosa e pela eliminação da flora intestinal dependente da vitamina K, resultando na potenciação do efeito anticoagulante.[30] Posto isto, para evitar estes quadros, as medidas de prevenção de doenças transmitidas pelas águas e alimentos devem ser rigorosamente seguidas.

As fluoroquinolonas, nomeadamente ciprofloxacina e levofloxacina (1-3 dias), a azitromicina (1-3 dias) e a rifaximina (3 dias) são as principais opções no tratamento empírico da diarreia do viajante, frequentemente transportadas pelo próprio viajante para utilização quando indicado.[29]

As fluoroquinolonas podem potenciar o efeito anticoagulante dos antagonistas da vitamina K de forma variável e inconsistente.[31] O mecanismo de interação é desconhecido. Frequentemente, o prolongamento do INR não é clinicamente significativo embora estejam descritos casos de hipocoagulação importante com discrasia hemorrágica. A gravidade da infeção e fatores associados à doença aguda ou ao individuo podem ter interferido na análise de causalidade. O aumento nos valores de INR foi observado no intervalo de 1 semana após início de terapêutica, sendo recomendada a monitorização mais frequente do INR. Ao contrário, não parece existir interação entre estes antibióticos e o dabigatrano ou o rivaroxabano.

Do mesmo modo, a azitromicina pode potenciar o efeito anticoagulante dos antagonistas da vitamina K, sendo o mecanismo de interação desconhecido. A azitromicina não inibe as isoenzimas CYP450 e vários estudos não encontraram evidência de interação significativa ou previsível. Em 205 indivíduos hipocoagulados com mais de 65 anos, a introdução de azitromicina ou de fluoroquinolonas condicionou uma elevação significativa do valor de INR, embora sem complicações hemorrágicas significativas associadas.[32] Assim, os dados sugerem a segurança da coadministração destes fármacos desde que assegurada a monitorização mais frequente do INR, particularmente após início de descontinuação dos antibióticos. A coadministração de inibidores fracos ou moderados das isoenzimas CYP450 3A4 e glicoproteína p, como os macrólidos (sobretudo eritromicina e claritromicina), podem aumentar as concentrações plasmáticas de rivaroxabano, embora essa interacção não seja clinicamente significativa em indivíduos com função renal normal.[33] Relativamente ao dabigatrano, não parece existir interação medicamentosa significativa com a azitromicina.

Relativamente à rifaximina, um antibiótico com absorção sistémica inferior a 0.4%, eficaz no tratamento de diarreia aguda não invasiva, não é conhecida ou previsível interação medicamentosa com qualquer um dos anticoagulantes orais.[34]

3.4. Anticoagulação oral durante a viagem

Na preparação do viajante sob anticoagulantes orais é importante a multidisciplinaridade no aconselhamento e o envolvimento do próprio viajante (Quadro V).

Viajar sob anticoagulação oral com antagonistas da vitamina K implica garantir as condições no destino para a monitorização do INR, apoio e treino no ajuste da posologia do anticoagulante oral

QUADRO V – PREPARAÇÃO DO VIAJANTE SOB ANTICOAGULAÇÃO ORAL: PONTOS A CONSIDERAR
Avaliação da patologia de base
– Risco e potencial para contra-indicar a viagem
– Possibilidade de adiar viagem, em caso de anticoagulação temporária
– Certificado médico sobre patologia de base e estado de saúde atual
Estabilidade da anticoagulação oral (INR em valores alvo regularmente)
– No caso de instabilidade de INR ou de não ser possível monitorização no destino ponderar alterar hipocoagulação para HBPM em dose terapêutica.
Capacidade de monitorizaçãode INR no destino
– Certificado médico para anticoagulação crónica e INR alvo
– Certificado para aparelho portátil e material associado para medição de INR se for o caso
– Informação sobre ajuste posológico em função do INR medido e do INR alvo
Capacidade para gerir variações de INR, risco hemorrágico/hemorragia e risco tromboembólico
– Identificação da instituição de saúde no destino (ex. Laboratório, Clínica médica, Hospital)
– Seguro de saúde em viagem contemplando evacuação e repatriamento
Riscos associados a alterações de hábitos e novas actividades em viagem
– Introdução de alimentos ricos em vitamina K e consumo de álcool
– Actividades com risco de traumatismo
– Viagens em altitude
– Viagens associadas a jet-lag
Vacinação recomendada
Risco de malária no destino e quimioprofilaxia apropriada
Riscos associados ao consumo de água e alimentos e abordagem da diarreia do viajante
Outros riscos associados a doenças locais

tendo em atenção o resultado e o INR alvo. Isso será tanto importante quanto mais prolongada for a viagem e mais exótico for o destino, ainda que deva ser sempre salvaguardada a possibilidade de poderem surgir intercorrências (ex. doença aguda) que condicionem necessidade de avaliação urgente do INR.

Em viagens curtas (ex. até 1-2 semanas), o ajuste inicial antes da viagem pode ser suficiente, sobretudo em indivíduos com INR muito estáveis, bem informados e treinados na anticoagulação oral. No caso de o destino implicar quimioprofilaxia específica (ex. quimioprofilaxia antipalúdica), é necessário que a introdução do novo fármaco seja efetuada antecipadamente de forma a monitorizar o seu impacto no INR e proceder a eventual ajuste posológico do anticoagulante. Em viagens mais prolongadas a avaliação regular do INR durante a viagem é desejável, com frequência superior à habitual, sobretudo se estiverem em causa destinos que condicionem mudança no padrão alimentar, climático, de altitude ou no fuso horário.

Estão descritas variações no INR relacionadas com a alimentação, a sazonalidade e a altitude.[4] As viagens para destinos com padrão climático diferente, nomeadamente ambientes quentes e húmidos ou frios e secos, condicionam necessidade de reforço hídrico acrescido para evitar desidratação, que pode trazer complicações sobretudo nos idosos e nos doentes crónicos. As viagens com diferença de fuso horário inferior a 6 não condicionam alteração na toma de medicação. Ao contrário, quando superior a 6 fusos horários ou em viagens mais prolongadas é necessário adaptar a administração da medicação ao horário local. Isso pode ser feito atrasando ou adiantando 2 horas por dia a toma da medicação até atingir o horário ideal, consoante se trate de uma viagem oeste-este ou este-oeste.

Neste sentido, é importante identificar no destino locais onde seja possível medir o INR e assegurado apoio no ajuste da dose do anticoagulante. Os aparelhos portáteis de teste rápido tipo Coagucheck® para autocontrolo de INR podem ser úteis mas implicam experiência na sua utilização. Estes aparelhos assim como as necessárias tiras de teste e lancetas devem ser transportadas acompanhadas de um certificado médico que ateste a necessidade da sua utilização para uso pessoal. Eles devem ser transportados em bagagem de mão e podem passar nos controlos de Rx dos aeroportos, sendo recomendado contatar antecipadamente a companhia aérea.[4]

No caso de INR difíceis de controlar (instáveis) ou impossibilidade logística de controlo de INR no destino pode ser considerada a substituição da via oral por anticoagulação subcutânea com heparina de baixo peso molecular (HBPM) em dose terapêutica. O recurso à anticoagulação com heparina de baixo peso molecular (HBPM) implica a aprendizagem na sua administração e um certificado médico para o transporte de seringas e agulhas. No destino a HBPM deve ser mantida a temperatura ≤25ºC. Em viagens por via aérea, é prudente contatar antecipadamente a companhia aérea uma vez que a medicação deve ser transportada em bagagem de mão.

Os viajantes anticoagulados com inibidores diretos da trombina ou do fator Xa, por outro lado, não estão sujeitos às condicionantes e obstáculos logísticos associados aos anticoagulantes convencionais que eram frequentemente desincentivadores da viagem. Neste sentido, vêm facilitar e possibilitar com maior autonomia e liberdade as deslocações dos indivíduos anticoagulados, em frequência, duração e diversidade de destinos. Convém, no entanto, não esquecer os cuidados básicos que se aplicam a qualquer doente anticoagulado face ao seu risco hemorrágico e risco trombótico.

/ Conclusões

Viajar sob anticoagulantes orais é possível. A viagem deve ser preparada com bastante antecedência de modo a permitir ponderar tanto as necessidades inerentes ao viajante e às

circunstâncias da sua doença crónica como as relacionadas com o destino em causa. A avaliação dos recursos em saúde existentes no destino face às necessidades específicas do viajante é determinante na viabilização da viagem. A abordagem multidisciplinar e a colaboração com o médico assistente são essenciais.

/ Conflito de interesses

Nenhum

/ Bibliografia

1. Ansell J, Hirsh J, Hylek E, Jacobson A, Crowther M, Palareti G; American College of Chest Physicians. *Pharmacology and management of the vitamin K antagonists: American College of Chest Physicians Evidence-Based Clinical Practice Guidelines* (8th Edition). Chest. 2008 Jun;133(6 Suppl):160S-198S.

2. World Tourism Organization [internet]; Madrid: UNWTO World Tourism Organization [cited 2010 24/01]; Available from: http://www.world-tourism.org/facts.html.

3. Aubry C, Gaudart J, Gaillard C, Delmont J, Parola P, Brouqui P, et al. *Demographics, health and travel characteristics of international travellers at a pre-travel clinic in Marseille, France.* Travel Med Infect Dis. 2012;10(5–6):247-56.

4. Ringwald J, Strobel J, Eckstein R. *Travel and oral anticoagulation.* J Travel Med. 2009;16(4):276-83.

5. Singer DE, Albers GW, Dalen JE, Fang MC, Go AS, Halperin JL, et al. *Antithrombotic therapy in atrial fibrillation: American College of Chest Physicians Evidence-Based Clinical Practice Guidelines* (8th Edition). Chest. 2008;133(6 Suppl):546S-92S.

6. Fanikos J, Grasso-Correnti N, Shah R, Kucher N, Goldhaber SZ. *Major bleeding complications in a specialized anticoagulation service. Am J Cardiol.* 2005 Aug;96(4):595-8.

7. Palareti G. *Bleeding with anticoagulant treatments.* Hamostaseologie. 2011 Nov;31(4):237-42.

8. Eriksson BI, Quinlan DJ, Eikelboom JW. *Novel oral factor Xa and thrombin inhibitors in the management of thromboembolism.* Annu Rev Med. 2011;62:41-57.

9. Garcia D, Libby E, Crowther MA. *The new oral anticoagulants.* Blood. 2010 Jan 7;115(1):15-20.

10. Ma TKW, Yan BP, Lam Y-Y. *Dabigatran etexilate versus warfarin as the oral anticoagulant of choice?* A review of clinical data. Pharmacol Ther. 2011 Feb;129(2):185-94.

11. Kreutz R. *Pharmacodynamic and pharmacokinetic basics of rivaroxaban. Fundam Clin Pharmacol.* 2012 Feb;26(1):27-32.

12. Truong T, Armor BL. *Successful management of anticoagulation therapy during international travel.* Pharmacotherapy. 2012 ;32(3):e45-9.

13. Thulin LI. *International travel amongst patients on chronic anticoagulation therapy.* Cor Vasa. 1988;30(4):292-7.

14. Schwartz M. *Travel and oral anticoagulants.* J Travel Med. 2009;16(5):369-70.

15. Cook IF. *Evidence based route of administration of vaccines.* Hum Vaccin. 2008;4(1):67-73.

16. Direção Geral de Saúde. *Programa Nacional de Vacinação 2012.* Lisboa: Direção Geral de Saúde; 2011. p. 1-68.

17. Casajuana J, Iglesias B, Fabregas M, Fina F, Valles J-A, Aragones R, et al. *Safety of intramuscular influenza vaccine in patients receiving oral anticoagulation therapy: a single blinded multi-centre randomized controlled clinical trial.* BMC Blood Dis. 2008 May;8:1.

18. MacCallum P, Madhani M, Mt-Isa S, Ashby D. *Lack of effect of influenza immunisation on anticoagulant control in patients on long-term warfarin.* Pharmacoepidemiol Drug Saf. 2007 Jul;16(7):786-9.

19. Delafuente JC, Davis JA, Meuleman JR, Jones RA. *Influenza vaccination and warfarin anticoagulation: A comparison of subcutaneous and intramuscular routes of administration in elderly men.* Pharmacotherapy. 1998 May-Jun;18(3):631-6.

20. Porter AL, Johnson NN. *Influenza vaccination and oral anticoagulation.* J Am Pharm Assoc. 2011 Jul-Aug;51(4):555-6.

21. Kuo AM, Brown JN, Clinard V. *Effect of influenza vaccination on international normalized ratio during chronic warfarin therapy.* J Clin Pharm Ther. 2012 Oct;37(5):505-9.

22. Jackson ML, Nelson JC, Chen RT, Davis RL, Jackson LA, investigators ftVSD. *Vaccines and changes in coagulation parameters in adults on chronic warfarin therapy: a cohort study.* Pharmacoepidemiol Drug Saf. 2007 Jul;16(7):790-6.

23. Loefler I. *Mefloquine and anticoagulant interaction.* J Travel Med. 2003 May-Jun;10(3):194-5.

24. Hidalgo K, Lyles A, Dean SR. *A potential interaction between warfarin and atovaquone.* Ann Pharmacother. 2011 Jan;45(1):e3.

25. Armstrong G, Beg MF, Scahill S. *Warfarin potentiated by proguanil.* BMJ. 1991 Sep 28;303(6805):789.

26. Baciewicz AM, Bal BS. *Bleeding associated with doxycycline and warfarin treatment.* Arch Inter Med. 2001 May 14;161(9):1231.

27. Hasan SA. *Interaction of doxycycline and warfarin - An enhanced anticoagulant effect.* Cornea. 2007 Jul;26(6):742-3.

28. Dowd MB, Kippes KA, Witt DM, Delate T, Martinez K. *A Randomized Controlled Trial of Empiric Warfarin Dose Reduction with the Initiation of Doxycycline Therapy.* Thromb Res. 2012 Aug;130(2):152-6.

29. de la Cabada Bauche J, Dupont HL. *New Developments in Traveler's Diarrhea.* Gastroenterol Hepatol. 2011;7(2):88-95.

30. Visser LE, Penning-van Beest FJA, Kasbergen AAH, De Smet P, Vulto AG, Hofman A, et al. *Overanticoagulation associated with combined use of antibacterial drugs and acenocoumarol or phenprocoumon anticoagulants.* Thromb Haemost. 2002 Nov;88(5):705-10.

31. Carroll DN, Carroll DG. I*nteractions between warfarin and three commonly prescribed fluoroquinolones.* Ann Pharmacother. 2008 May;42(5):680-5.

32. Ghaswalla PK, Harpe SE, Tassone D, Slattum PW. *Warfarin-antibiotic interactions in older adults of an outpatient anticoagulation clinic.* Am J Geriatr Pharmacother. 2012 Dec;10(6):352-60.

33. Mueck W, Kubitza D, Becka M. *Co-administration of rivaroxaban with drugs that share its elimination pathways: pharmacokinetic effects in healthy subjects.* Br J Clin Pharmacol. 2013 Jan 11. doi: 10.1111/bcp.12075. [Epub ahead of print].

34. Robins GW, Wellington K. *Rifaximin: a review of its use in the management of traveller's diarrhoea.* Drugs. 2005 ;65(12):1697-713.

RPDI
Setembro > Dezembro 2013 / Vol. 9 > N.º 3

Exposição ao vírus varicela-zoster na gravidez: uma revisão da literatura

Varicella-Zoster Virus exposure in pregnancy: a review of the literature

/ C. Lourenço[1] / M. Pinheiro[2] / S. Neto [3]

[1] Interna Complementar de Ginecologia-Obstetrícia do Serviço de Ginecologia-Obstetrícia do Centro Hospitalar de Vila Nova de Gaia/Espinho
[2] Assistente Hospitalar do Serviço de Ginecologia-Obstetrícia do Centro Hospitalar do Baixo Vouga
[3] Assistente Hospitalar Graduada do Serviço de Ginecologia-Obstetrícia do Centro Hospitalar do Baixo Vouga

Correspondência:
Cátia Sofia Ferreira Pinto Lourenço
Serviço de Ginecologia-Obstetrícia do Centro Hospitalar de Vila Nova de Gaia/Espinho (Unidade II)

Rua Francisco Sá Carneiro, 4400-129 Vila Nova de Gaia

e-mail: shiomara@sapo.pt

Artigo recebido em
2013-06-03

Artigo aceite para publicação em
2013-09-20

/ Resumo

A infecção primária pelo Vírus Varicela-Zoster (VVZ) na gravidez comporta um risco materno-fetal não negligenciável. A varicela durante a gravidez pode estar associada à síndrome da varicela congénita ou à varicela neonatal. Até 6% dos adultos portugueses não são imunes e o contacto com o VVZ é comum durante a gravidez, sobretudo em grávidas com filhos pequenos. Estas grávidas, se não imunes ao VVZ, podem beneficiar da administração da imunoglobulina hiperimune específica do VVZ. Se apesar destas medidas ocorre doença, a terapêutica com aciclovir/valaciclovir pode ser útil.

Palavras-chave: varicela; vírus varicela-zoster; zona, gravidez.

/ Abstract

Primary infection by the Varicella-Zoster Virus (VZV) in pregnancy carries a nonnegligible fetal-maternal risk. Chickenpox during pregnancy may be associated with congenital varicella syndrome and chickenpox in the newborn. Up to 6% of Portuguese adults are not immune and the contact with VZV is common during pregnancy, especially for pregnant women with young children. These women, if not immune to VZV, may benefit from varicella-zoster immunoglobulin administration. If disease occurs, then treatment with acyclovir/valacyclovir may be helpful.

Key-words: *Chickenpox; Varicella zoster; Herpes zoster; pregnancy*

/ Introdução

O Vírus Varicela-Zoster (VVZ) é um dos oito herpes vírus capazes de causar infecção no humano.[1]

A infecção por VVZ na criança é geralmente ligeira, enquanto a infecção no adulto pode causar morbilidade e mortalidade significativas. A infecção por VVZ pode causar duas formas distintas de doença: a varicela e a zona. A varicela constitui a forma de apresentação da infecção primária por VVZ, enquanto a zona resulta da reactivação da infecção latente por VVZ nos gânglios das raízes nervosas dorsais e apresenta-se como um exantema vesicular doloroso ou pruriginoso habitualmente restrito a um dermátomo.[1]

Pretende-se com este trabalho fazer uma revisão da literatura acerca da epidemiologia, apresentação clínica, implicações materno-fetais, diagnóstico, tratamento e profilaxia pós-exposição da varicela.

/Epidemiologia

A varicela tem uma incidência estimada de 1-5 casos por 10.000 grávidas. Esta baixa incidência parece estar relacionada com a presença de imunidade na maioria dos adultos (> 95%).[1] No 2.º Inquérito Serológico Nacional realizado em Portugal, 94-98% dos indivíduos entre os 15 e os 44 anos de idade são imunes.[2] As taxas de imunidade para o VVZ entre pessoas que vivem em áreas tropicais são menores, cerca de 50%.[1,3]

A varicela é uma doença com elevada contagiosidade, com taxas de infecção secundária em doentes susceptíveis que podem atingir os 90%.[1]

É habitualmente transmitida por aerossóis (secreções infectadas alojadas na nasofaringe). Outros mecanismos de transmissão incluem o contacto directo com o fluido das vesículas e, raramente, a transmissão aérea.[1,4,5,6]

O seu período de incubação é de 10 a 21 dias; o período de contagiosidade inicia-se 48 horas antes do aparecimento do exantema e prolonga-se até ao aparecimento de crosta em todas as vesículas.[1,2,3,4,5,6,7]

Embora a incidência de varicela não seja maior nas grávidas quando comparado com a restante população, a gravidade da doença parece estar aumentada no primeiro grupo.[1]

A infecção primária pelo VVZ durante a gravidez tem, portanto, importantes implicações para a saúde materna e fetal: embora menos de 2% dos casos de varicela ocorram em adultos com mais de 20 anos, quase 25% das mortes atribuíveis à infecção ocorre neste grupo etário; o aparecimento de varicela até às 20 semanas coloca o feto em risco de desenvolvimento de síndrome da varicela congénita; a infecção "in útero" está associada ao desenvolvimento subsequente de herpes zoster na infância; o aparecimento de varicela imediatamente antes ou após o parto coloca o recém-nascido em risco de varicela neonatal, que se pode apresentar com um exantema ligeiro ou infecção disseminada.[1]

/ Varicela na gravidez e morbilidade materno-fetal

Infecção materna

A infecção primária é caracterizada por um pródromo de febre, mal-estar e mialgias que surge cerca de 1-4 dias antes do exantema e por um exantema pruriginoso que começa habitualmente na face e couro cabeludo e se dissemina rapidamente para o tronco, abdómen e membros, podendo atingir as mucosas orofaríngea e genital. Este exantema é inicialmente macular, progredindo para pápulas, vesículas e, eventualmente, pústulas,

num curto intervalo de tempo, pelo que, numa primeira avaliação, poderão já observar-se simultaneamente estas diferentes fases de evolução.[8] A formação de novas vesículas habitualmente pára em 4 dias e a fase de crostas surge ao 5.º- 6.º dia. As crostas habitualmente caem em 1-2 semanas.[1]

Como já referido, a taxa de mortalidade associada à varicela aumenta com a idade, sendo na idade adulta cerca de 15 vezes superior à observada na infância. O *Centers for Disease Control* (CDC) aponta para taxas de mortalidade de 2,7/100.000 pessoas entre os 15-19 anos e de 25,2/100.000 pessoas entre os 30-39 anos.[1,7,9]

As complicações da varicela são mais frequentes no adulto e as taxas de mortalidade são superiores na grávida que em adultas não grávidas. A varicela no adulto pode assim ter um atingimento multissistémico, com aparecimento de pneumonia, meningite, encefalite, ataxia cerebelar, glomerulonefrite, miocardite e insuficiência suprarrenal, sendo a infecção bacteriana secundária frequente.[1]

A pneumonia da varicela é a manifestação mais frequente da varicela complicada na grávida, ocorrendo entre 5-20% das infecções. A incidência global é baixa, cerca de 0.7-3.4/1000 gravidezes. Os principais sinais e sintomas são a tosse, a dispneia, a febre e a taquipneia. A pneumonia geralmente desenvolve-se dentro de uma semana após o aparecimento do exantema. O curso clínico é imprevisível e pode progredir rapidamente para hipóxia e insuficiência respiratória. As grávidas com maior risco de desenvolver pneumonia vírica são as fumadoras, com doença pulmonar obstrutiva crónica, imunodeprimidas (incluindo a toma de corticóides sistémicos), com exantema extenso e/ou hemorrágico e/ou com aparecimento da doença no 3.º trimestre. O maior factor preditivo de mortalidade materna foi o início da doença no 3.º trimestre, sem haver registo de mortes em grávidas no 2.º trimestre. A taxa de mortalidade descrita desta complicação é de 3-14% com a instituição de terapêutica antivírica, podendo atingir os 45% se esta não for instituída.[1,2,3,4,5,6,7]

Infecção fetal

A primo-infecção pelo VVZ na gravidez acarreta um risco fetal não desprezível.[7,10] A varicela na gravidez pode associar-se à síndrome da varicela congénita e à varicela neonatal. A zona não parece constituir risco significativo para o feto.[7,9,11] O mecanismo preciso da infecção por VVZ "in útero" é desconhecido, mas é aceite que a virémia materna leva a infecção placentar com infecção fetal subsequente.[1]

A síndrome da varicela congénita não surge no momento da infecção fetal inicial, parecendo resultar de uma reactivação posterior do vírus *in utero*, ocorrendo numa minoria dos fetos infectados.[4,7]

A incidência deste síndrome varia de acordo com a idade gestacional em que ocorre a primo-infecção. Assim, se esta ocorre antes das 13 semanas a incidência estimada é inferior a 0,4%. Se a primo-infecção ocorre entre as 13 e as 20 semanas a sua incidência é estimada em cerca de 2%.[1,6] A maioria dos estudos não reporta casos de síndrome da varicela congénita quando a primo-infecção ocorre depois das 20 semanas. Há, no entanto, um estudo que relatou 9 casos de síndrome da varicela congénita com primo-infecção entre as 20 e as 28 semanas e em 8 dos 9 casos foram descritos efeitos adversos graves no sistema nervoso central.[3] Não há nenhum caso descrito de síndrome da varicela congénita depois das 28 semanas. Assim, se a grávida desenvolve varicela ou mostra seroconversão nas primeiras 28 semanas, ela tem um pequeno risco de síndrome de varicela congénita e necessita de ser informada dessas implicações.[7]

A síndrome da varicela congénita é caracterizada por um ou mais dos seguintes sinais: cicatrizes cutâneas com distribuição segundo dermátomos, defeitos oculares (microftalmia, atrofia do nervo óptico, coriorretinite, catarata congénita), alterações dos membros (hipoplasia, atrofia e parésia), alterações neurológicas (microcefalia, atrofia cortical, hidrocefalia, síndrome de Horner, atraso mental), alterações gastro-intestinais (refluxo gastro-esofágico, intestino estenótico ou atrésico) e restrição de crescimento fetal.[4,7,12] Está associada a uma taxa de mortalidade de 30% nos primeiros meses de vida e a um risco de 15% de desenvolvimento de zona nos primeiros 4 anos de vida.[1,5,13]

Infecção neonatal

Durante o período perinatal pode haver infecção do recém-nascido através dos seguintes mecanismos: virémia transplacentar, infecção ascendente ou gotículas respiratórias/contacto directo com lesões infecciosas depois do nascimento. Espera-se que o recém-nascido desenvolva varicela se surge infecção materna nas últimas três semanas de gravidez. Considera-se que a varicela neonatal até aos 12 dias de vida tem uma transmissão intra-uterina; a varicela neonatal que surge depois dos 12 dias de vida é provavelmente resultado de infecção por VVZ no período pós-parto.[5]

A gravidade da varicela neonatal está relacionada com a altura do aparecimento da infecção materna em relação com o parto, na medida em que os anticorpos que atravessam a placenta reduzem a gravidade dos sintomas no recém-nascido. Os fetos expostos ao VVZ entre 20 a 6 dias antes do parto podem desenvolver varicela neonatal, no entanto, com um curso benigno. Estes recém-nascidos têm anticorpos maternos e, por isso, um menor risco de complicações. Espera-se uma forma de varicela neonatal generalizada com um curso grave se a infecção materna surge entre 5 dias antes a 2 dias após o parto, na medida em que estes recém-nascidos não têm anticorpos protectores maternos. Adicionalmente, a resposta imune celular do recém-nascido é provavelmente ineficiente e insuficiente para atrasar a disseminação hematogénea

do VVZ depois da passagem transplacentar. Nestes casos está descrita uma taxa de mortalidade de 20-30% decorrente de uma forma de doença disseminada e fulminante.[1,2,5,13]

Se o recém-nascido tem idade gestacional inferior a 28 semanas ou peso inferior a 1000 g, deve-se administrar imunoglobulina hiperimune específica para o vírus da varicela (VZIG), independentemente da história de varicela materna, se tiver havido contacto com um doente, porque estes recém-nascidos não têm anticorpos maternos (devido ao reduzido tempo de gravidez) e estão em risco de desenvolver de varicela grave durante as primeiras 6 semanas após o nascimento.[2,3,4,5,6,7]

Assim, se surgir varicela materna no período crítico acima descrito deve-se adiar o parto electivo por pelo menos 7 dias e, se surgirem sintomas sugestivos de início de trabalho de parto, poderá estar indicada a tocólise. Apesar destas medidas, estará indicada a administração de VZIG ao RN se ocorrer o parto.[1,2,3,4,5,6,7]

Pode-se ver nas figuras 1 e 2 a esquematização das consequências da infecção na gravidez.[5,13]

VARICELA E GRAVIDEZ: RISCO DE ACORDO COM O ESTÁDIO DA GRAVIDEZ

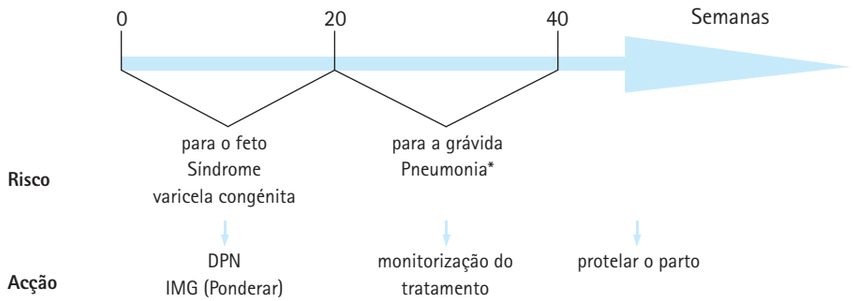

* A grávida pode desenvolver pneumonia durante toda a gravidez, mas um risco de doença mais grave existe depois das 20 semanas.
DPN: diagnóstico pré-natal
IMG: interrupção médica de gravidez

Figura 1: Risco associado à infecção por vírus varicela-zoster de acordo com a idade gestacional.

VARICELA E GRAVIDEZ: RISCO DE VARICELA NEONATAL GRAVE

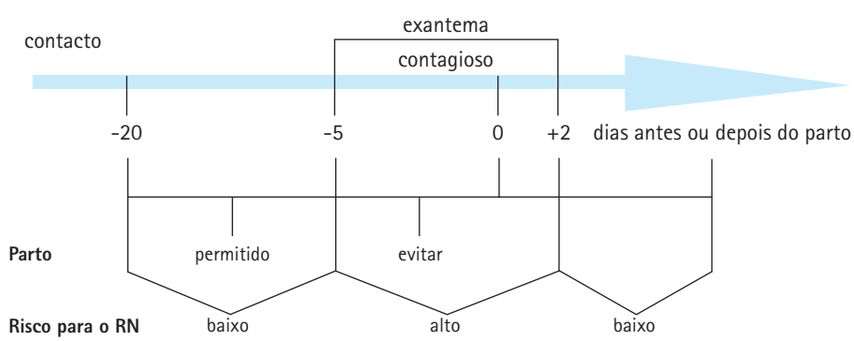

RN: recém-nascido

Figura 2: Risco de varicela neonatal de acordo com a relação entre a altura da primo-infecção e a data do parto.

/ Diagnóstico

O diagnóstico de varicela é clínico. Se há dúvidas acerca do diagnóstico clínico, a infecção pode ser rapidamente confirmada através da detecção de ADN vírico por PCR com colheita de amostra por zaragatoa na base das vesículas.[1]

A realização de amniocentese e a determinação da presença do ADN vírico por PCR no líquido amniótico é um método sensível e constitui o método de escolha para detecção de infecção no feto. O diagnóstico de síndrome da varicela congénita é, entretanto, sustentado por um exame ecográfico detalhado que revelará as alterações mais frequentes (deformidades dos membros, microcefalia, hidrocefalia, hidrâmnios, calcificação dos tecidos moles e restrição de crescimento intrauterino). Esta ecografia morfológica detalhada deve ser realizada pelo menos 5 semanas depois do aparecimento do exantema materno. O diagnóstico pós-natal de síndrome da varicela congénita pressupõe a existência de 3 critérios: a história de varicela materna no 1.º ou 2.º trimestres, a presença de anomalias fetais consistentes com síndrome da varicela congénita e a evidência de infecção intra-uterina por VVZ (qualquer um dos seguintes: detecção de ADN do VVZ no recém-nascido; presença de IgM específicas do VVZ no sangue do cordão; persistência da IgG para além dos 7 meses de idade (altura em que os anticorpos maternos já desapareceram); aparecimento de zona na infância precoce.[1,3,4,5,7]

/ Tratamento

A- Tratamento sintomático:

Deve incluir o tratamento de eventuais sintomas e higiene local, para prevenir infecção secundária das lesões. Pode ser utilizada a hidroxizina por via oral para alívio do prurido, um analgésico/antipirético por via oral e iodopovidona tópica para desinfecção das vesículas.[1]

B- Tratamento antivírico:

O aciclovir, um análogo nucleosídico sintético, inibe a replicação vírica durante a virémia materna, limitando a passagem transplacentar do vírus. É um fármaco que atravessa a placenta e é encontrado nos tecidos fetais, sangue do cordão e líquido amniótico.[1]

Um ensaio clínico randomizado mostrou que a administração de aciclovir por via oral (800 mg 5x/dia 7 dias) nas primeiras 24 horas após o aparecimento do exantema reduz a duração dos sintomas e da febre em adultos imunocompetentes. No entanto, este estudo não teve poder suficiente para mostrar o impacto da administração precoce do aciclovir na incidência das complicações associadas à varicela.[16]

O uso do aciclovir oral na infecção não complicada na grávida não foi estudado. Embora os dados dos estudos em animais e os de grandes bases de registo de gravidez não sugiram teratogenicidade, não foram realizados estudos controlados. No entanto, um registo prospectivo de grávidas expostas ao aciclovir não revelou risco aumentado ou padrão de defeitos congénitos em 596 crianças que foram seguidas. Portanto, os dados sugerem que não há aumento no risco de malformações fetais com o uso de aciclovir na gravidez, embora o risco teórico de teratogénese persista no primeiro trimestre. Está classificado como fármaco da categoria B pela FDA.[7,9]

Deste modo, perante o diagnóstico clínico de varicela materna, deverá ser ponderado junto da grávida, o tratamento com aciclovir (800mg 5x/dia, 7 dias) nas primeiras 24 horas de evolução do exantema, sendo o tratamento mais seguro se a idade gestacional for superior a 20 semanas (embora não haja relatos de dano fetal com o seu uso nas primeiras 20 semanas).[4,6,7,11] O antivírico deverá ser especialmente indicado em grávidas com doença pulmonar crónica e fumadoras, pelo maior risco de pneumonia e possível necessidade de ventilação mecânica se esta ocorrer.[4] O fármaco poderá reduzir a duração da febre e os sintomas na grávida imunocompetente, mas desconhece-se o seu impacto na prevenção de complicações graves da varicela.[1,7] Sabe-se, no entanto, que a taxa de mortalidade entre os casos graves de pneumonia da varicela diminuiu de 20-45% para 3-14% após introdução dos antivíricos no seu tratamento.[6] Em alternativa ao aciclovir, poder-se-á administrar o valaciclovir (1g 3x/dia, 7 dias), sendo este um pró-fármaco do aciclovir com melhor biodisponibilidade por via oral.[1]

/Medidas preventivas

O contacto com o VVZ é frequente durante a gravidez, especialmente para as grávidas com filhos em idade pediátrica.[4,7,11,12] Não são raras as vezes que uma exposição a este vírus leva uma grávida a procurar esclarecimento e orientação nos Serviços de Saúde.

O primeiro passo perante uma grávida que refere exposição à varicela consiste em questioná-la acerca de história passada de varicela ou zona. Se a história anterior é positiva (ou seja, a grávida afirma que já teve o diagnóstico anterior de uma infecção por VVZ), existe um alto valor preditivo positivo de imunidade (cerca de 97-99%). Uma história pregressa de infecção pelo VVZ referida pela grávida permitirá, portanto, tranquilizá-la, uma vez que não existe risco materno-fetal e nenhuma investigação adicional será necessária.[4,7,11,17]

No entanto, uma história negativa ou duvidosa tem um baixo valor preditivo negativo, na medida em que a maioria destas grávidas (80-90%) tem evidência serológica de infecção passada.[4,7]

Pelos motivos atrás referidos e por ser um exame com uma relação custo-benefício favorável, deveria ser realizada uma serologia de VVZ em grávidas que não reportam ou não têm certeza de história de varicela e tiveram uma exposição significativa; o resultado deveria estar disponível em tempo útil para a actuação clínica.[1,7]

Considera-se que o contacto com um indivíduo com infecção por VVZ é significativo se: houve uma permanência próxima no mesmo espaço durante ≥ 15 minutos; houve um contacto face-a-face como beijar, abraçar ou conversar; existiu um contacto com pele com lesões herpéticas (o risco de contágio é particularmente elevado se o exantema afecta a área oftálmica, se é disseminado ou se surge em doente imunodeprimido); se houve permanência e contacto dentro de um quarto de uma enfermaria hospitalar (com duas a quatro camas). [5,6,11]

Se a serologia é positiva (IgG +), a grávida está imune e deve ser tranquilizada. Se é negativa (IgG -), beneficiará de profilaxia com imunoglobulina hiperimune específica da varicela (VZIG).[5,6,8]

A VZIG constitui um recurso caro, obtido a partir de dadores humanos,[11] pelo que deve ser usado apenas após todo o processo de averiguação da imunidade e relevância do contacto.

A única VZIG disponível em Portugal é a Varitect® e esta constitui um fármaco de dispensa hospitalar. Está contemplada, nas suas indicações, a administração a grávidas expostas a varicela e que não sejam imunes. A VZIG é uma solução para uso endovenoso, estando disponível em ampolas de 5 mL (125 IU), 20 mL (500 IU) e 50 mL (1250 IU). Na profilaxia pós-exposição deve ser administrada numa dose de 25 UI/Kg. A imunização passiva com anticorpos específicos do VVZ reduz o risco de infecção por varicela e diminui a gravidade da infecção nas grávidas que seroconvertem.[1,7] Idealmente deve ser administrada nas primeiras 72-96 horas após a exposição, embora haja alguns estudos que demonstrem a sua eficácia se administrada até aos 10 dias após a exposição. A protecção conferida pela VZIG estende-se por 3 semanas, tempo que corresponde à semi-vida da IgG.[1,5,6,7]

A VZIG deve ser administrada a todas as grávidas sem evidência serológica de infecção passada por VVZ. Nos casos em que a serologia não fica disponível em tempo útil, a VZIG deve ser disponibilizada às grávidas, independentemente do resultado.[1,6,7]

Devido à raridade da síndrome da varicela congénita não há dados definitivos de que a imunoprofilaxia previna a embriopatia em grávidas que desenvolvem varicela apesar da profilaxia. Nestas doentes, é biologicamente plausível que possa ter algum efeito na diminuição do risco de

infecção fetal pela diminuição da virémia materna. Apesar da imunização passiva a grávida deverá ser abordada como potencialmente infectante durante os 28 dias pós-contacto, com seguimento do aparecimento de sinais de infecção, uma vez que a VZIG estende o período de incubação por mais uma semana do que o habitual. As que desenvolvem doença, apesar da profilaxia, devem ser tratadas para a infecção por varicela.[1,7]

O principal objectivo da utilização da imunoprofilaxia nas grávidas é, então, diminuir o risco de infecção materna e de morbilidade a ela associada. Secundariamente, se se previne a infecção materna não haverá risco para o feto.[6]

A Varivax® é uma vacina de vírus vivos atenuados, que demonstrou algum efeito na redução da duração dos sintomas da doença em adultos. No entanto, está contra-indicada em grávidas e deve ser evitada a gravidez nos 3 meses seguintes à sua administração. Poderá ter um papel na consulta de pré-concepção em mulheres não imunes.[2,11,18]

/Conclusões

A exposição ao VVZ é relativamente frequente durante a gravidez e a sua abordagem sistematizada facilita tanto uma atitude de tranquilização da grávida como uma actuação médica em tempo útil.

O primeiro passo será questionar a grávida acerca da história prévia de varicela. Se ela existe, esta história é altamente preditiva da presença de imunidade serológica e dispensa investigação adicional, devendo a grávida ser tranquilizada.

Nos casos em que há dúvida ou ausência de história de varicela ou zona e perante uma exposição de relevo, deve ser pedida a serologia do VVZ. No caso de não haver imunidade para a varicela deve ser disponibilizada a imunoglobulina específica da varicela, idealmente administrada nas primeiras 72-96 horas após a exposição. A imunização passiva com anticorpos específicos do VVZ reduz o risco de infecção e diminui a gravidade da mesma nas grávidas que seroconvertem.

Nas grávidas que desenvolvem varicela, deve ser instituído tratamento sintomático com desinfecção local das vesículas com iodopovidona e administração de anti-histamínico e analgésico/antipirético por via oral. Após as 20 semanas e/ou na presença de factores de risco para doença pulmonar, deverá ser instituída terapêutica com antivírico oral, aciclovir ou valaciclovir. As grávidas devem ser informadas que a infecção até às 28 semanas está associada a um risco de síndrome da varicela congénita, que embora baixo, existe. A primo-infecção perto da altura do parto está também associada a risco de varicela neonatal, com a gravidade da mesma a relacionar-se com a data do parto. Existe assim um período de maior risco de varicela neonatal grave, coincidente com o aparecimento de doença materna 5 dias antes até 2 dias depois do parto.

Esta questão poderia ser resolvida se a mulher adulta não imune fosse vacinada em consulta de pré-concepção. Não existe, no entanto, nenhum programa de rastreio nacional de imunidade à varicela entre as mulheres com história anterior negativa ou incerta de infecção por VVZ. No nosso país, a Sociedade Portuguesa de Pediatria e a Sociedade de Infecciologia Pediátrica incluem os adolescentes (11-13 anos) e as mulheres não-imunes antes da gravidez como candidatos a vacinação.[2]

/ Bibliografia

1. Riley L. Varicella-zoster virus infection in pregnancy [Internet]. UpToDate. 2013. Disponível em http://www.uptodate.com/contents/varicella-zoster-virus-infection-in-pregnancy

2. Sociedade Portuguesa de Pediatria [Internet]. Recomendações para a vacinação contra a Varicela. [Agosto 2009]. Disponível em http://www.spp.pt/noticias/default.asp?Idn=142&top=2

3. Tan MP, Koren G. Chickenpox in pregnancy: revisited. Reprod Toxicol. 2006; 21(4):410-20.

4. Lamont RF, Sobel JD, Carrington D, Mazaki-Tovi S, Kusanovic JP, Vaisbuch E et al. Varicella Zoster Virus (chickenpox) infection in pregnancy. BJOG. 2011; 118(10):1155-1162.

5. Sauerbrei A. Review of varicella-zoster virus infections in pregnant women and neonates. Health. 2010; 2(2): 143-52.

6. Shrim A, Koren G, Yudin MH, Farine D; Maternal Fetal Medicine Committee. Management of varicella infection (chickenpox) in pregnancy. J Obstet Gynaecol Can. 2012; 34(3):287-92.

7. Royal College of Obstetricians and Gynaecologists [Internet]. Chickenpox in Pregnancy. Green top Guidelines. Nº 13, 2007; Disponível em: http://www.rcog.org.uk/womens-health/clinical-guidance/chickenpox-pregnancy-green-top-13.

8. Pace D. Review of Varicella zoster virus: from epidemiology to pre¬vention. Malta Medical Journal. 2008; 20(3):7-11.

9. Centers for Disease Control and Prevention. Prevention of Varicella, Recommendations of the Advisory Committee on Immunization Practices (ACIP). MMWR Recomm Rep. 2007; 56(RR04); 1-40.

10. Tunbridge AJ, Breuer J, Jeffery KJM. Chickenpox in adults – clinical management. J Infect. 2008; 57:98-102.

11. Santos JA. Exposição ao Herpes Varicela-Zoster na gravidez: relevância e actuação. Acta Obstet Ginecol Port. 2012; 6(4):188-192.

12. Direcção Geral de Saúde [internet]. Saúde Reprodutiva – Doenças Infecciosas e Gravidez (Orientações Técnicas 11). Ministério da Saúde 2000. Disponível em http://www.dgs.pt/default.aspx?cn=60766101AAAAAAAAAAAAAAAA.

13. Kempf W, Meylan P, Gerber S, Aebi C, Agosti R, Büchner S, et al. Swiss recommendations for the management of varicella zoster virus infections. Swiss Med Wkly. 2007;137(17-18):239-51.

14. Gideon K. Risk of varicella infection during late pregnancy. Can Fam Physician. 2003; 49:1445-1446.

15. Duff P. Diagnosis and management of varicella infection in pregnancy. Perinatology. 2010; 1:6-12.

16. Wallace MR, Bowler WA, Murray NB, Brodine SK, Oldfield E. Treatment of adult varicella with oral acyclovir: a randomized, placebo-controlled trial. Ann Intern Med. 1992; 117(5): 358-363.

17. Holmes CN. Predictive value of a history of varicella infection. Can Fam Physician 2005;51:60-5.

18. Sauerbrai A. Preventing congenital varicella syndrome with immunization. CMAJ. 2011; 183(3): E169-70.

RPDI
Setembro > Dezembro2013 / Vol. 9 > N.º 3

CASO CLÍNICO / *CLINICAL CASE*

Pneumonia intersticial e laringotraqueobroncopneumonite ("crupe") por vírus parainfluenza em dois doentes transplantados hepáticos

Intersticial pneumonia and croup due to parainfluenza virus infection in two liver transplant recipients

/ D. Póvoas[1] / J. Machado[1] / F. Maltez[1] / M. Santos[2] / A. Morbey[3] / E. Barroso[3]

[1] Serviço de Doenças Infecciosas, Hospital de Curry Cabral
[2] Laboratório de Virologia, Serviço de Patologia Clínica, Hospital de Curry Cabral
[3] Centro Hepato-bilio-pancreático e de Transplantação, Hospital de Curry Cabral

Correspondência:
Diana Póvoas
Hospital de Curry Cabral
Serviço de Doenças Infecciosas
Rua da Beneficência, nº8
1069-166, Lisboa

e-mail: d.povoas@gmail.com

Patrocínios:
Este trabalho foi realizado sem o patrocínio de qualquer entidade.

Os autores declaram não possuir conflitos de interesse que possam envolver este manuscrito.

Artigo recebido em
2013-09-05

Artigo aceite para publicação em
2013-11-01

/ Resumo

As infecções respiratórias agudas causadas por vírus parainfluenza, embora comuns e de gravidade variável em crianças e adultos, apresentam significativa morbilidade e mortalidade em doentes imunodeprimidos, particularmente em indivíduos sob imunossupressão após transplante de medula óssea e órgãos sólidos. Nestes doentes a infecção pelos vírus parainfluenza é frequentemente severa, dependendo do grau de imunossupressão, do tipo de vírus, do seu desenvolvimento no período precoce após transplante e da presença ou ausência de outras infecções. O diagnóstico diferencial com outros agentes oportunistas é difícil, até porque em quase metade dos casos de pneumonia por vírus parainfluenza, existe simultaneamente co-infecção com outros agentes patogénicos.

Os autores apresentam dois casos clínicos de infecção por vírus parainfluenza em doentes submetidos a transplante hepático. No primeiro caso descreve-se uma pneumonia com padrão intersticial por vírus parainfluenza tipos 1 ou 3, em doente com co-infecção pelo VIH1 e VHB; o segundo refere um quadro grave de laringotraqueobroncopneumonite ("crupe") no período pós-retransplante, precedido de infecção respiratória superior por vírus parainfluenza tipos 1 ou 3. Por último, procede-se à revisão dos principais aspectos quanto à epidemiologia, manifestações clínicas e abordagem diagnóstica e terapêutica das infecções por vírus parainfluenza em doentes imunodeprimidos.

Palavras-chave: *"crupe", parainfluenza, transplantado hepático.*

/ Abstract

Acute respiratory infections due to parainfluenza viruses, although common and with variable severity in children and adults, are an important cause of morbidity and mortality in immunosuppressed patients, particularly in patients who receive intense immunosuppression after undergoing transplantation of bone marrow and solid organs. In this population, the infection due to parainfluenza virus is frequently severe, depending on the degree of immunosuppression, the virus

type, whether the infection occurs early after transplant and before engraftment and the presence or absence of other infections. The differential diagnosis with other opportunistic agents is difficult since, in nearly half the cases of pneumonia due to parainfluenza virus, co-infection with other pathogens may be present.

The authors report two clinical cases of parainfluenza virus infection in liver transplant recipients. The first one describes a case of interstitial pneumonia due to parainfluenza virus type 1 or 3 in a patient with co-infection by HIV1 and HBV; the second reports a severe case of croup occurred very soon after re-transplantation, preceded by an upper respiratory infection due to parainfluenza virus type 1 or 3. Finally, we review the epidemiology, clinical manifestations, diagnostic approach and treatment of parainfluenza virus infections in immunocompromised patients.

Keywords: *Croup, parainfluenza, liver transplant*

/ Introdução

Os vírus parainfluenza são desde há muito tempo reconhecidos como importantes agentes de infecções respiratórias, essencialmente em crianças e jovens, mas também e com impacto considerável em adultos. Nestes últimos, os aspectos clínicos tendem a ser mais variáveis e menos distintivos do que nas crianças, chegando muitas vezes a nem ser suspeitada a etiologia vírica da infecção[1]. Assim, o reconhecimento da infecção por estes vírus em adultos é menos frequente, confundido pela similaridade de manifestações clínicas causadas por outros patogénios respiratórios, nomeadamente virais, onde se incluem os vírus influenza. O número crescente de doentes transplantados da medula óssea e órgãos sólidos que recebem imunossupressão intensiva, reforça o papel destes vírus como potenciais patogénios oportunistas. A infecção destes doentes pelos vírus parainfluenza é frequentemente grave, dependendo dos factores do doente e das características dos próprios vírus.

Os autores descrevem dois casos clínicos de infecção por vírus parainfluenza em doentes submetidos a transplante hepático.

/ Caso clínico 1

Indivíduo de 46 anos, sexo masculino, com infecção por vírus da imunodeficiência humana tipo 1 (VIH-1) associada a cirrose hepática (Child-Pugh A) por infecção por vírus da hepatite B (VHB), submetido em 2008 a transplante hepático com fígado de dador com paramiloidose familiar (PAF). Encontrava-se sob tacrolimus e terapêutica anti-retrovírica combinada, com carga vírica VIH-1 indetectável e 340 linfócitos TCD4+/µL. Recorreu ao Hospital de Dia de Infecciologia por quadro com 1 semana de evolução caracterizado por obstrução nasal, rinorreia mucosa, tosse produtiva de expectoração mucopurulenta, e nas últimas 48h dispneia em repouso e febre. À observação encontrava-se febril (38ºC), dispneico, com broncoespasmo ligeiro e fervores subcrepitantes no terço inferior de ambos os hemitoraces. A avaliação complementar mostrou hipoxémia arterial (PaO2 70 mmHg), linfopenia de 12,6% (0.8 x 109/L), proteína C reactiva de 2,80 mg/dL e infiltrado intersticial bilateral na telerradiografia de tórax e tomografia computorizada (TC) (Figura 1). As zaragatoas de exsudado nasal e orofaríngeo foram positivas para vírus parainfluenza tipos 1 e 3 por técnica de amplificação molecular. Não houve isolamento bacteriológico nas hemoculturas e a pesquisa de ADN de citomegalovírus (CMV) foi negativa. Durante o





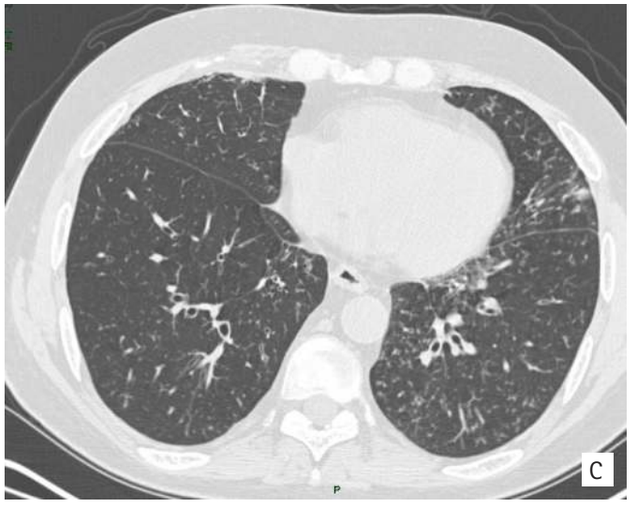

Figura 1 Exames de imagem do caso clínico 1
A – Telerradiografia de tórax: presença de infiltrado intersticial bilateral.
B e C – TC torácica, com presença de espessamento bronquiolar e densificação intersticial.

internamento a par da suspensão da terapêutica imunossupressora iniciou dexametasona (5 mg i.v., 8/8h). O doente teve alta assintomático após 8 dias de internamento.

/ Caso clínico 2

Indivíduo de 72 anos, sexo masculino, com cirrose alcoólica, submetido a transplante hepático pela primeira vez em 2004 com fígado sequencial de dador com PAF, retransplantado em 2011 com fígado de cadáver por recidiva de doença PAF. Encontrava-se sob terapêutica com tacrolimus e prednisolona. Cerca de 1 mês antes do retransplante desenvolveu quadro com cerca de 10 dias de evolução caracterizado por febre, obstrução nasal, rinorreia, tosse seca inicial e posteriormente produtiva de expectoração mucopurulenta em abundante quantidade. Foi medicado com levofloxacina, sem melhoria sintomática. Dos exames realizados salientava-se linfopenia de 2,3% (0,2 x 109/L), proteína C reactiva de 4,8 mg/dL, zaragatoas de exsudado naso e orofaríngeo positivas para parainfluenza tipos 1 e 3. A telerradiografia de tórax não apresentava alterações. As hemoculturas e a pesquisa de ADN e CMV foram negativas. Teve melhoria, mantendo, no entanto, estridor ocasional. Mais tarde, na segunda semana após retransplante hepático, desenvolveu quadro grave de dificuldade respiratória com broncoespasmo marcado, estridor e hipoxémia (PaO2 54 mmHg), determinando traqueostomia de urgência por edema da glote e da epiglote. A nasofaringolaringotraqueoscopia posterior revelou área nacarada não ulcerada na amígdala direita, com cerca de 0,5 cm, a par de lesão pseudomembranosa de aparência mucóide, esbranquiçada e pediculada, localizada abaixo da parede anterior da cricóide ocupante de metade do lúmen traqueal e que se estendia até à traqueostomia. Visualizava-se ainda presença de abundante exsudado hemático peri-traqueostomia. O estudo por TC do pescoço revelou espessamento simétrico e regular das cordas vocais, com nodularidade anterior que se estendia até à região da traqueostomia (figura 2); por sua vez, a TC torácica evidenciou condensação da base pulmonar direita e derrame pleural bilateral de maior expressão à direita (figura 3). No internamento foi introduzida terapêutica anti-infecciosa de largo espectro; não se reduziu dose de tacrolimus por o doente se encontrar na segunda semana após retransplantação. O doente manteve a traqueostomia durante 40 dias, constatando-se diminuição progressiva da lesão intra-traqueal. O doente foi transferido para o Serviço de Medicina Física e Reabilitação para recuperação funcional, tendo tido alta com completa resolução do quadro otorrinolaringológico e respiratório.

/ Discussão

Os dois casos clínicos descritos documentam infecções respiratórias por vírus parainfluenza tipos 1 e 3. Os vírus parainfluenza humanos classificam-se em cinco tipos - 1, 2, 3, 4A e 4B -, dois géneros diferentes - *Respirovirus* (vírus parainfluenza 1 e 3) e *Rubulavirus* (vírus parainfluenza 2 e 4)[2] - e pertencem à família *Paramixoviridae*, da qual fazem também parte os vírus da

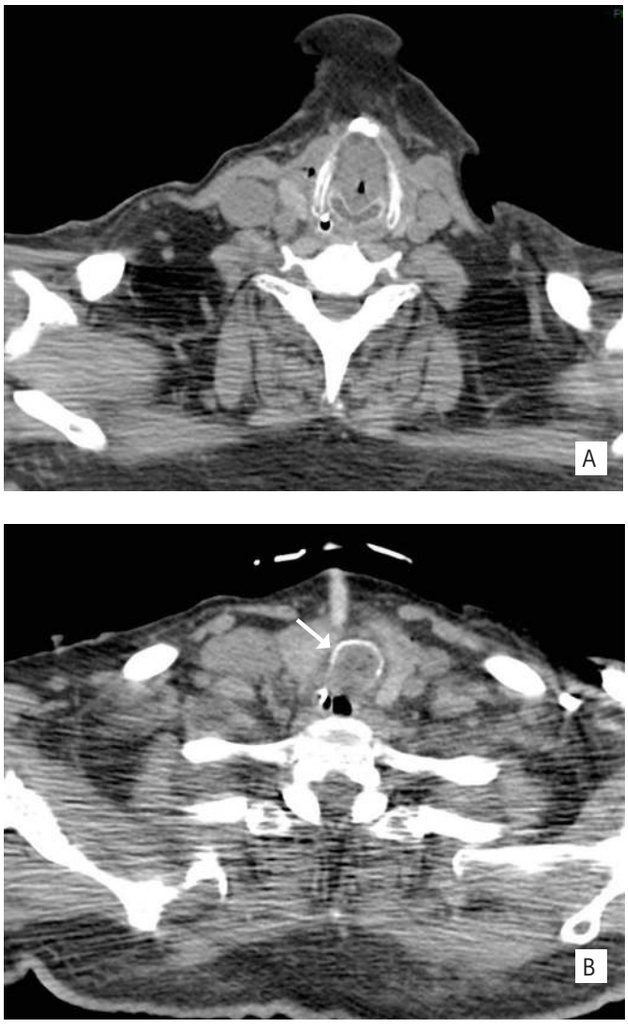

Figura 2 – Caso clínico 2: TC cervical sem contraste endovenoso, em que é visível espessamento simétrico e regular das cordas vocais, com nodularidade anterior, estendendo-se até à região da traqueostomia com obstrução da laringe predominantemente infraglótica.

parotidite, do sarampo, o vírus Nipah, o vírus Hendra, o metapneumovírus humano e o vírus sincicial respiratório (VSR)[3]. Os vírus parainfluenza contêm cadeia única de RNA (-), replicam-se exclusivamente no epitélio do trato respiratório através da ligação a moléculas de ácido siálico pela proteína hemaglutinina-neuraminidase e entram na célula após agrupamento com a proteína de fusão activada. A infecção celular traduz-se por alterações morfológicas, com formação de vacúolos citoplasmáticos únicos ou multiloculados, inclusões basófilas ou eosinofílicas e formação de células gigantes multinucleadas[2].

Nos adultos, os vírus parainfluenza têm sido implicados em cerca de 10% das infecções respiratórias agudas[3]. No entanto, de acordo com estudos recentes em doentes alotransplantados da medula, as infecções por vírus parainfluenza podem atingir até 18% destes doentes durante os primeiros 100 dias, com progressão possível para pneumonia em 18-44% dos doentes[4]. Nos indivíduos transplantados sob imunossupressão é comum a progressão para pneumonia após infecção respiratória das vias aéreas superiores por vírus parainfluenza, com taxas de 18-77%[5] e risco de morte de 25-45%[6]. A presença de pneumonia por vírus parainfluenza em transplantados de órgãos sólidos está ainda associada a um aumento do risco de rejeição do enxerto[5,7]. Os dados conhecidos sobre a prevalência sugerem que os vírus parainfluenza nos doentes imunocomprometidos são mais comuns que o VSR ou vírus influenza e que são uma importante causa de mortalidade e morbilidade na população transplantada[6]. As secreções respiratórias de doentes infectados são a fonte de contágio e a transmissão acontece através da inalação de gotículas contaminadas ou por contacto directo. O vírus persiste na forma aerossolizada por mais de uma hora[2]. A disseminação dos vírus parainfluenza é vulgar em agregados familiares, escolas e



Figura 3 – Caso clínico 2: TC torácica sem contraste endovenoso, em que é visível consolidação da base pulmonar direita, a par de áreas de parênquima com padrão em vidro despolido em ambos os lobos superiores, identificando-se no culmen pequena imagem nodular subpleural. Derrame pleural bilateral, mais expressivo à direita.

instituições, estando igualmente descrita a transmissão nosocomial, mais frequentemente associada ao vírus parainfluenza 3[8], particularmente em unidades de transplantação[4,9,10,11,12].

Os dois casos descritos ocorreram nas semanas frias do ano. Está descrita uma variação sazonal interactiva entre os vírus parainfluenza tipos 1, 2 e 3. O vírus parainfluenza tipo 1 ocorre bianualmente nos anos ímpares[13] e surtos de vírus parainfluenza tipo 2 seguem-se geralmente aos surtos do vírus parainfluenza tipo 1[1]. O vírus parainfluenza tipo 3 é endémico, circulando ao longo de todo o ano, com maior actividade na Primavera[3] e maior prevalência nos anos em que o vírus parainfluenza tipo 1 não circula[13]. É o serotipo mais frequentemente detectado em crianças e adultos, incluindo imunodeprimidos[1,4,10,12,13], seguido do serotipo 1[4]. O vírus parainfluenza tipo 4 é o menos previsível e menos frequente[14],mas estão já descritos surtos epidémicos associados a este serotipo[2].

O primeiro caso clínico descreve uma pneumonia intersticial por vírus parainfluenza tipos 1 e 3 em doente com co-infecção VIH-1/VHB transplantado hepático, em que predominaram sintomas do trato respiratório superior. Aliás, a excreção do vírus parainfluenza nos doentes com infecção por VIH é habitualmente mais prolongada, com maior risco de pneumonia e hospitalização; contudo, a evolução clínica tende a ser menos severa, sendo a insuficiência respiratória grave e morte incomuns comparativamente aos doentes transplantados de células hematopoiéticas ou órgãos sólidos, em particular transplantados pulmonares.[1]

No segundo caso clínico, descreve-se um quadro grave de "crupe" com laringotraqueobroncopneumonite, precedido de infecção respiratória superior por vírus parainfluenza tipos 1 e 3 no peri-operatório precoce dum doente retransplantado hepático. A formação de pseudomembrana obrigou a traqueostomia por obstrução da via aérea superior. A extensão da infecção por vírus parainfluenza reflecte-se na gravidade das manifestações clínicas, ocorrendo sintomas mais severos com o atingimento disseminado do epitélio respiratório[3], de onde resulta inflamação das vias aéreas, necrose, congestão e edema, produção excessiva de muco e infiltração intersticial do pulmão. O aumento da camada mucosa provoca edema das cordas vocais, laringe, traqueia e brônquios. Estas alterações conduzem a obstrução do fluxo aéreo e estridor subsequente, característico do "crupe"[2], mais frequentemente associado aos serotipos 1 e 2. Apesar de ser menos frequentemente responsável por quadros de "crupe", o vírus parainfluenza tipo 3 provoca quadros de maior gravidade[13].

Nos dois casos descritos, os exames imagiológicos foram inespecíficos quanto à etiologia. Apesar de não existirem achados clínicos ou radiológicos patognomónicos ou distintivos da infecção por vírus parainfluenza, os subtipos 1 e 2 estão mais frequentemente associados a quadros de "crupe", traduzindo-se por laringotraqueíte ou laringotraqueobronquite, edema das cordas vocais e das vias aéreas superiores. Nestes quadros, a telerradiografia das vias aéreas superiores pode mostrar o sinal do campanário (*steeple sign*), com estreitamento subglótico, muito chamativo destas situações. Na pneumonia por vírus parainfluenza, os achados imagiológicos mais frequentes são a presença na TC de infiltrados intersticiais, opacidades em vidro despolido e/ou consolidações alveolares, estando descrita em alguns casos a presença de nódulos intersticiais[5]. Todos estes achados são inespecíficos, frequentemente encontrados em infecções respiratórias por outras etiologias víricas mas também, bacterianas e até fúngicas[15]. Os quadros clínicos de infecção por vírus parainfluenza fazem diagnóstico diferencial com outros agentes oportunistas mais frequentemente associados à imunodepressão, e em quase metade dos casos de pneumonia por vírus parainfluenza em transplantados de células hematopoiéticas poderá existir co-infecção com outros patogénios[4]. A lesão directa induzida no epitélio respiratório pela replicação do vírus parainfluenza poderá ainda predispor à sobreinfecção por outros agentes como o *Aspergillus fumigatus*, ao facilitar a sua penetração[16,17]. A infecção por múltiplos agentes confunde o diagnóstico e diminui a probabilidade de realização adicional de exames diagnósticos para vírus respiratórios[1]. Contudo, alguns aspectos podem ser úteis na distinção entre infecção por vírus parainfluenza e CMV ou outros agentes oportunistas, como por exemplo a proeminência de sintomas do tracto respiratório superior no início da pneumonite, a evidência imagiológica de sinusite e a presença de broncoespasmo[1,5]. A coinfecção com outros agentes patogénicos respiratórios reforça a importância de abordagens diagnóstica e terapêutica agressivas nos doentes com suspeita de pneumonia por vírus parainfluenza[4].

O diagnóstico nos dois casos foi feito por técnica de amplificação molecular por *polymerase chain reaction* (PCR) em tempo real, que detecta os vírus parainfluenza dos dois grupos, Respirovírus (1 e 3) e Rubulavírus (2 e 4). Contudo, este método não permite a distinção entre parainfluenza 1 e 3. Enquanto que em indivíduos imunocompetentes o diagnóstico microbiológico é muitas vezes dispensável ou opcional, nos doentes imunodeprimidos é importante o diagnóstico etiológico através da utilização de ensaios moleculares multiplex no exsudado naso-faríngeo ou lavado broncoalveolar. A detecção de antigénios é frequentemente utilizada, apesar do método de referência de diagnóstico de infecção por vírus parainfluenza ser a cultura vírica do lavado broncoalveolar ou dos exsudados nasofaríngeos. Os métodos de detecção por PCR apresentam sensibilidade e especificidade significativamente mais elevadas (100% e 95-98%, respectivamente) do que a cultura vírica ou a detecção de antigénios, sendo os métodos adoptados preferencialmente em muitos hospitais[14,15,18,19].

Ambos os doentes descritos apresentavam linfopenia de longa duração, que está descrita como um factor favorável à persistência e severidade da infecção, e que só é eliminada com a restauração da função linfocitária. As infecções por vírus parainfluenza tendem a ser mais severas em doentes com defeitos da imunidade celular,

sustentando que as células T poderão ter um papel significativo na contenção da doença[2]. O facto dos dois doentes apresentarem compromisso da imunidade celular justifica a gravidade da doença prolongada e chama a atenção para o importante papel das células TCD4+ e TCD8+ no controlo da infecção.

Não existe terapêutica específica dirigida aos vírus parainfluenza. A gravidade de apresentação dos 2 casos clínicos foi dramaticamente diferente mas o desfecho foi favorável em ambos; no primeiro caso, a utilização de dexametasona endovenosa a par da redução da imunossupressão poderão ter contribuído para a resolução, enquanto que no segundo caso a traqueostomia associada a terapêutica antibiótica para a infecção secundária foram decisivas para a boa evolução clínica. Neste caso não se considerou a redução de tacrolimus porque a intercorrência infecciosa ocorreu imediatamente após o retransplante e foi significativamente melhorada com a traqueostomia e a ventilação invasiva.

A estratégia terapêutica nas infecções por vírus parainfluenza em doentes imunodeprimidos consiste essencialmente na diminuição da imunossupressão, particularmente da corticoterapia, quando possível[12], pois o risco de progressão para pneumonia parece estar também relacionado com a sua utilização[4,5,17]. De acordo com alguns estudos realizados em populações pediátricas, a terapêutica sintomática das manifestações respiratórias, particularmente quando se verifica a presença de estridor, pode incluir a utilização de dexametasona oral ou intramuscular, concomitantemente com budesonido ou adrenalina em aerossol[20]. Ao contrário das infecções víricas por agentes como o VSR, em que a ribavirina aerossolizada tem um papel importante no tratamento[1,4,16], os estudos sobre a sua utilização nas infecções por vírus parainfluenza são escassos[21,22,23,24]. Estão relatados alguns casos em que a utilização da ribavirina em doentes transplantados, quer em monoterapia quer em terapêutica combinada com corticosteroides e imunoglobulina endovenosa, demonstrou eficácia apenas moderada[16,25]. A utilização de moléculas de ácido siálico envolvidas na patogénese da infecção poderá ser um alvo terapêutico. A DAS181, uma sialidase recente, inactiva temporariamente os receptores do epitélio celular respiratório do vírus parainfluenza pela remoção de ácido siálico, mostrando inibir a infecção por vírus parainfluenza *in vitro* e em modelos animais[26]. Têm sido descritos alguns casos clínicos que sugerem potencialidades na utilização desta molécula no tratamento de doentes imunodeprimidos com infecções por vírus parainfluenza de gravidade moderada a severa[27,27]. A inexistência de uma vacina que previna eficazmente a infecção por vírus parainfluenza reforça a importância das medidas de contenção da infecção por vírus parainfluenza em ambiente hospitalar, nomeadamente o isolamento de barreira dos doentes com infecção respiratória vírica, particularmente imunocomprometidos[4].

/ Conclusão

As infecções respiratórias agudas por vírus parainfluenza são frequentes em crianças e adultos e têm gravidade muito variável. Contudo, podem atingir significativa morbilidade e mortalidade em doentes imunodeprimidos, particularmente em indivíduos transplantados da medula e órgãos sólidos. Nestes últimos podem originar infecções respiratórias graves, sendo importante o seu diagnóstico etiológico. O vírus parainfluenza tipo 3 é o mais prevalente quer em adultos imunocompetentes quer em imunocomprometidos. Na Literatura abundam descrições dos efeitos a longo prazo quer da infecção por vírus parainfluenza quer do correspondente estado de portador assintomático em doentes transplantados pulmonares, mas há um número escasso de casos descritos de infecção por vírus parainfluenza em transplantados hepáticos e em particular quando associados à infecção por VIH. Não existe tratamento específico ou vacina preventiva eficaz, sendo a diminuição da imunossupressão, e em particular da corticoterapia, o componente essencial da abordagem terapêutica. A patogenicidade potencial dos vírus parainfluenza na população em crescendo de doentes transplantados deve elevar a sua suspeição diagnóstica e consequente tratamento sintomático, a par da implementação de medidas de prevenção da sua transmissão.

/ Bibliografia

1. Hall CB. *Medical Progress: respiratory syncytial virus and parainfluenza virus.* N Engl J Med 2001; 344:1917.

2. Parija SC, Marrie TM. *Parainfluenza virus. Medscape, 2012.* http://emedicine.medscape.com/article/224708-overview. Acessado a 30 de Setembro de 2012

3. Wright, PF. *Parainfluenza Viruses. In: Principles and Practice of Infectious Diseases, 7th edition, Mandell, Douglas, and Bennett's.* Elsevier Churchill Livingstone, Philadelphia 2010. p. 2195-2199.

4. Boeckh M. T*he challenge of respiratory virus infections in hematopoietic cell transplant recipients.* Br J Haematol 2008; 143:455-467

5. Falsey, AR. *Current management of parainfluenza pneumonitis in immunocompromised patients: a review.* Infection and Drug Resistance. 2012;5: 121–127

6. Moss RB, Steigbigel RT, Sanders RL, Fang F. *Perspective: Emerging Challenges in the Treatment of Influenza and Parainfluenza in Transplant Patients.* Advances in Virology Volume 2011. doi:10.1155/2011/910930

7. DeFabritus AM, Riggio RR, David DS, Senterfit LB, Cheigh JS, Stenzel KH. *Parainfluenza type 3 in a transplant unit.* JAMA. 1979;241(4): 384–386.

8. Piralla A, Percivalle E, Di Cesare-Merlone A, Locatelli F, Gerna G. *Multicluster nosocomial outbreak of parainfluenza virus type 3 infection in a pediatric oncohematology unit: a phylogenetic study.* Haematologica. 2009 Jun;94(6):833-9. Epub 2009 Apr 18.

9. Wendt CH, Weisdorf DJ, Jordan MC, Balfour HH, Hertz MI. *Parainfluenza virus respiratory infection after bone marrow transplantation.* N Engl J Med 1992; 326:921-926.

10. Cortez KJ, Erdman DD, Peret TC, Gill VJ, Childs R, Barrett AJ, et al . *Outbreak of human parainfluenza virus 3 infections in a hematopoietic stem cell transplant population.* J Infect Dis 2001; 184:1093-1097.

11. Peck AJ, Englund JA, Kuypers J, Guthrie KA, Corey L, Morrow R, et al. *Respiratory virus infection among hematopoietic cell transplant recipients: evidence for asymptomatic parainfluenza virus infection.* Blood 2007; 110:1681.

12. Nichols WG, Corey L, Gooley T, Davis C, Boeckh M. *Parainfluenza virus infections after hematopoietic stem cell transplantation: risk factors, response to antiviral therapy, and effect on transplant outcome.* Blood 2001; 98:573.

13. Fry AM, Curns AT, Harbour K, Hutwagner L, Holman RC, Anderson LJ. *Seasonal trends of human parainfluenza viral infections: United States, 1990-2004.* Clin Infect Dis 2006; 43:1016.

14. Mahony JB. *Detection of respiratory viruses by molecular methods.* Clin Microbiol Rev 2008; 21:716.

15. Ferguson PE, Sorrell TC, Bradstock KF, Carr P, Gilroy NM. *Parainfluenza Virus Type 3 Pneumonia in Bone Marrow Transplant*

Recipients: Multiple Small Nodules in High-Resolution Lung Computed Tomography Scans Provide a Radiological Clue to Diagnosis. Clin Infect Dis 2009; 48 (7): 905-909.

16. Nichols WG, Gooley T, Boeckh M. *Community- acquired respiratory syncytial virus and parainfluenza virus infections after hematopoietic stem cell transplantation: the Fred Hutchinson Cancer Research Center experience.* Biology of Blood and Marrow Transplantation, vol. 7, no. 12, sup 1, pp. 11S–15S, 2001.

17. Chemaly RF, Hanmod SS, Rathod DB, Ghantoji SS, Jiang Y, Doshi A, et al. *The characteristics and outcomes of parainfluenza virus infections in 200 patients with leukemia or recipients of hematopoietic stem cell transplantation.* Blood 2012; 119: 2738-2745

18. Fan J, Henrickson KJ. *Rapid diagnosis of human parainfluenza virus type 1 infection by quantitative reverse transcription-PCR-enzyme hybridization assay.* J Clin Microbiol 1996; 34:1914.

19. Fan J, Henrickson KJ, Savatski LL. *Rapid simultaneous diagnosis of infections with respiratory syncytial viruses A and B, influenza viruses A and B, and human parainfluenza virus types 1, 2, and 3 by multiplex quantitative reverse transcription-polymerase chain reaction-enzyme hybridization assay (Hexaplex).* Clin Infect Dis 1998; 26:1397.

20. Johnson DA, Jacobson S, Edney PC, Hadfield P, Mundy ME, Schuh S . *A comparison of nebulized budesonide, intramuscular dexamethasone, and placebo for moderately severe croup.* N Engl J Med 1998; 339:498-503.

21. Elizaga J, Olavarria E, Apperley J, Goldman J, Ward K. *Parainfluenza virus 3 infection after stem cell transplant: relevance to outcome of rapid diagnosis and ribavirin treatment.* Clin Infect Dis 2001; 32:413.

22. Chakrabarti S, Collingham KE, Holder K, Oyade S, Pillay D, Milligan DW. *Parainfluenza virus type 3 infections in hematopoetic stem cell transplant recipients: response to ribavirin therapy.* Clin Infect Dis 2000; 31:1516.

23. Cobian L, Houston S, Greene J, Sinnott JT. *Parainfluenza virus respiratory infection after heart transplantation: successful treatment with ribavirin.* Clin Infect Dis 1995; 21:1040.

24. Wright JJ, O'driscoll G. *Treatment of parainfluenza virus 3 pneumonia in a cardiac transplant recipient with intravenous ribavirin and methylprednisolone.* J Heart Lung Transplant 2005; 24:343.

25. Chakrabarti S, Avivi I, Mackinnon S, Ward K, Kottaridis PD, Osman H, et al. *Respiratory virus infections in transplant recipients after reduced-intensity conditioning with Campath-1H: high incidence but low mortality.* Br J Haematol. 2002 Dec;119(4):1125-32.

26. Moscona A, Porotto M, Palmer S, Tai C, Aschenbrenner L, Triana-Baltzer G, et al. *A recombinant sialidase fusion protein effectively inhibits human parainfluenza viral infection in vitro and in vivo.* J Infect Dis. 2010;202(2):234.

27. Guzman-Suarez BB, Buckley MW, Gilmore ET, Vocca E, Moss R, Marty FM, et al *Clinical potential of DAS181 for treatment of parainfluenza-3 infections in transplant recipients.* Transpl Infect Dis 2012: 14: 427–433

28. Chen YB, Driscoll JP, McAfee SL, Spitzer TR, Rosenberg ES, Sanders R, et al. *Treatment of parainfluenza 3 infection with DAS181 in a patient after allogeneic stem cell transplantation.* Clin Infect Dis. 2011 Oct;53(7):e77-80. Epub 2011 Aug 31.

RPDI
Setembro > Dezembro2013 / Vol. 9 > N.º 3

CASO CLÍNICO / *CLINICAL CASE*

Isquemia arterial aguda de grandes vasos: forma rara de apresentação de endocardite em doente jovem

Acute arterial ischemia of large blood vessels: a rare form of presentation of endocarditis in a young patient

/ B. Ferreira / S. Ribeiro/ S. Rocha
/ F. Almeida / J.Correia
Serviço de Medicina Interna; Hospital de Santo António - Centro Hospitalar do Porto

Correspondência:
Betânia Ferreira
Rua Particular das Regadas nº 28 Ap 3.1 4400-240 Santa Marinha Vila Nova Gaia.
Telemóvel: 963 029 316
e-mail: betania_ferreira82@hotmail.com

Agradecimentos

Aos colegas das várias especialidades envolvidas no tratamento da doente: cardiologia, cirurgia vascular e cirurgia cardiotorácica.

Artigo recebido em
2013-06-09

Artigo aceite para publicação em
2013-07-22

/ Resumo

A endocardite infeciosa é uma entidade com diversas manifestações clínicas, estando associada a elevada mortalidade intra-hospitalar (15-22%), decorrente das diversas complicações. A embolia séptica é uma das complicações mais temidas e pode acometer qualquer território vascular ou órgão.
Os autores descrevem um caso clínico raro de uma mulher de 39 anos, com endocardite da válvula aórtica nativa, sem isolamento de agente, que se apresenta sob a forma de isquemia aguda bilateral dos membros inferiores. Apesar de antibioterapia empírica adequada, evoluiu com aumento do tamanho da vegetação, tendo sido submetida a tratamento cirúrgico urgente com boa evolução posterior.

Palavras-chave: Endocardite Infeciosa; embolia séptica; isquemia bilateral membros inferiores.

/ Abstract

Infective endocarditis can course with diverse clinical manifestation and with high intra-hospital mortality (15-22%) arising from complications. Septic embolism is one of the most feared complications and can affect any organ or vascular territory.

The authors describe a rare case report of a 39-years old woman with native aortic valve endocarditis with no agent identified, admitted with an acute bilateral ischemia of the lower limbs. Despite adequate empirical antibiotic therapy, the patient showed an increase in the size of vegetation, having undergone urgent surgical treatment with good outcome.

Keywords: *Infective endocarditis; septic embolism; bilateral ischemia of the lower limbs.*

/ Introdução

As complicações associadas a Endocardite infeciosa (EI) sofreram mudanças importantes com os avanços no diagnóstico e terapêutica. Apesar da sua verdadeira incidência não ser conhecida, estima-se que cerca de 57% dos doentes apresentam, pelo menos, uma complicação, sendo as de natureza cardíaca e séptica as mais frequentes.[1]

/ Caso clínico

Os autores descrevem um caso de uma mulher de 39 anos, trabalhadora num matadouro, que recorreu ao serviço de urgência por quadro com três semanas de evolução de dor e arrefecimento do membro inferior esquerdo. Sem febre, sintomas gerais ou outras queixas acompanhantes.

Negava antecedentes relevantes, nomeadamente, manipulações dentárias, traumatismos recentes, intercorrências infeciosas, claudicação intermitente, isquemia do miocárdio, disritmia ou história pessoal e familiar de trombofilia conhecidas. Sem casos conhecidos de doença recente no local de trabalho.

Na admissão, encontrava-se apirética, hemodinamicamente estável e sem disfunção de órgãos. Presença de gradiente térmico desde o terço superior dos membros inferiores. Ao exame dos pulsos arteriais destacava-se à esquerda ausência de pulso poplíteo, pedioso e tibial posterior e, à direita, diminuição de pulso poplíteo (2+/4+), ausência pulsos pedioso e tibial posterior. Analiticamente, com 20.000 leucócitos/uL, 15390 neutrófilos/uL, 13g de hemoglobina/dL, 142.000 plaquetas/uL e Proteína C reactiva 103mg/L; função renal normal (creatinina/ ureia- 0,46/23 mg/dL). O exame com Doppler demonstrou ausência de fluxo na artéria poplítea e artérias distais do membro inferior esquerdo e do pé direito. ECG a documentar ritmo sinusal com frequência cardíaca de 69bpm. Radiograma do tórax sem alterações pleuro-parenquimatosas de relevo e estudo da coagulação normal.

À afirmação de isquemia aguda bilateral dos membros inferiores seguiu-se estudo etiológico.

O ecocardiograma transtorácico (ETT) e posteriormente transesofágico (ETE) mostraram válvula aórtica tricúspide, com conglomerado de massas de ecogenecidade homogénea, visível a nível das cúspides coronárias esquerda e direita, de aspeto friável, muito sugestivo de corresponder a vegetação de tamanho inferior a 1cm de maior diâmetro; apresentava, ainda, insuficiência aórtica de grau ligeiro a moderado; sem imagens sugestivas de abcessos peri-valvulares e sem vegetações noutras válvulas. Documentado ainda foramen oval patente, com pequeno fluxo esquerdo-direito em estudo de doppler de cor, mantendo boa função bi-ventricular.

Foi assumido o diagnóstico de embolia séptica com ponto de partida em endocardite de válvula aórtica nativa. Iniciou empiricamente gentamicina (1,5 mg/kg de 12 em 12 horas) e vancomicina (15 mg/kg/dose de 8 em 8 horas). Foi ainda hipocoagulada com heparina não fracionada (bólus inicial de 50000 unidades, seguido de perfusão). Após 72 horas, realizou tromboembolectomia transfemoral bilateral, com saída de material não trombótico, compatível com embolia séptica.

Apesar da apirexia sustentada, manteve persistência da síndrome inflamatória analítica. Dado o risco de exposição profissional a agentes específicos, como *Brucella*, associou-se, empiricamente, doxiciclina endovenosa (100mg de 12 em 12 horas) ao 12.º dia, com ligeira melhoria analítica. A angio-TAC tóraco-abdomino-pélvica mostrou evidente trombose na origem do tronco celíaco (Fig.1), apresentando as artérias hepática comum e esplénica permeáveis, mas de calibre reduzido. Pequeno trombo parcial na porção terminal da artéria mesentérica superior, assim como, na origem da artéria ilíaca interna esquerda e enfarte renal na metade inferior do rim esquerdo (Fig. 2).



Fig.1. TAC toraco-abdomino-pélvica com trombo (seta) na origem do tronco celiaco.

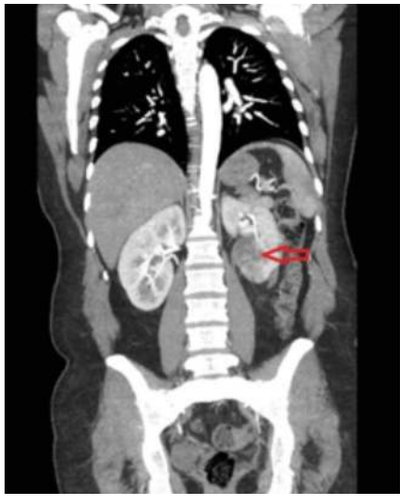

Fig.2. TAC toraco-abdomino-pélvica com enfarte renal esquerdo (seta).

Não se isolaram agentes nas várias hemoculturas colhidas antes e após o início de antibioterapia, nem nas culturas do trombo. O exame anatomopatológico do trombo removido excluiu células neoplásicas, nomeadamente de mixoma. As serologias víricas para VIH tipo 1 e 2 foram negativas, assim como as de *Brucella, Borrelia e Coxiela burnetti.* O estudo imunológico (anticorpos anti-nucleares e anticorpos anti-cardiolipina) foi igualmente negativo e não havia consumo de complemento.

Ao 18.º dia foi repetido o ETE (Fig. 3) que documentou aumento do tamanho da

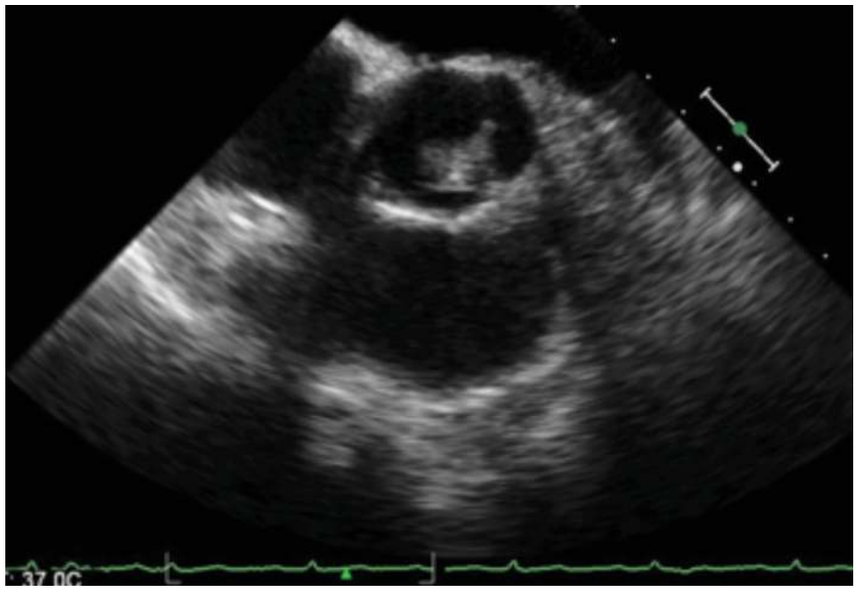

Fig. 3. Ecocardiograma TE com massa localizada a nível da válvula aórtica nativa.

massa das válvulas aórtica para 1,5cm x 0,5cm, com movimento para a câmara de saída do ventrículo esquerdo em diástole e em sístole para o lúmen aórtico, mantendo a insuficiência mitral sobreponível. A doente foi submetida, nesse mesmo dia, a substituição da válvula aórtica por prótese mecânica e encerramento do foramen oval.

Completou quatro semanas de antibioterapia, mantendo esquema inicial. Boa evolução clínica posterior, com resolução da síndrome inflamatória, sem novos eventos tromboembólicos ou disfunção de órgão. Exame microbiológico da válvula sem isolamento de agente e histológico sem alterações de relevo.

Repetidas serologias para *Brucella, Borrelia e Coxiela burnetti*, quatro semanas depois das primeiras, com resultados sobreponíveis.

Após três anos de seguimento, persiste com claudicação intermitente na marcha para 400 metros e insuficiência cardíaca classe funcional II NYHA. Mantém ausência de pulso poplíteo à esquerda, com ecodoppler a documentar pulsos monofásicos amplos a nível poplíteo e distal à esquerda. No ETT atual apresenta gradiente transprotésico máximo de 18 e médio de 8mmHg, sem regurgitação protésica ou paraprotésica.

/ Discussão

Nos países industrializados, a EI apresenta uma incidência de cerca de três a nove casos por 100.000 habitantes, com predomínio do sexo masculino (2:1). [2]

Segundo os critérios modificados de Duke, a doente tinha diagnóstico possível de EI, conferido por um critério major (achados ecocardiográficos) e um minor (embolização arterial major), sendo considerado diagnóstico definitivo a presença de dois critérios major, um major e três minor ou cinco minor. Mesmo considerando a presença de foramem oval patente, apresentado pela doente, como factor cardíaco predisponente, não completaria criterios definitivos para EI. Assim, os critérios de Duke, apesar de úteis na classificação da EI, não devem substituir o bom senso clínico, sob pena de se atrasar o início de antibioterapia em tempo útil.[3]

A identificação do microrganismo envolvido é sempre uma preocupação para o clínico, de forma a permitir antibioterapia dirigida. Numa fase inicial, perante suspeita de EI, a

escolha da antibioterapia empírica deve ter em conta a gravidade da infeção, o tipo de válvula envolvida (nativa *vs.* protésica) bem como, a presença de fatores de risco para agentes incomuns ou agentes resistentes.[4] Nesta doente, o início da vancomicina associada a gentamicina esteve de acordo com o preconizado nas recomendações, de 2009, da Sociedade Americana de Doenças Infeciosas como terapêutica empírica, de primeira linha, na EI de válvula nativa, sendo que as recomendações mais recentes (2012) da Sociedade Europeia de Cardiologia colocam a vancomicina, embora como primeira linha, reservada para situações de intolerância aos ß-lactâmicos.[2] Esta combinação antibiótica permite a cobertura da grande maioria dos agentes etiológicos mais comuns: *Staphylococcus aureus, Steptococcus sp., Enterococcus sp.*, agentes do grupo HACEK (*Haemophilus parainfluenzae, Aggregatibacter sp, Cardiobacterium, Eikenella, Kingella*). O aminoglicosídeo é usado pelo sinergismo com os inibidores da parede celular (ß-lactâmicos e glicopeptídeos como a vancomicina) com o objetivo de diminuir a duração do tratamento e erradicar organismos mais problemáticos como *Enterococcus sp.*[3] No entanto, a sua associação só deve ser feita se o doente tiver uma *clearance* de creatinina ≥ 80ml/min, pelo elevado risco de nefrotoxicidade mesmo quando usado em baixa dose, num curto espaço de tempo[5].

O caso apresentado incluiu-se entre os cerca de 10-20% dos casos nos quais não há isolamento de agente.[2] Nesta situação, e por se apresentar com embolização sintomática de grandes vasos, uma das etiologias a considerar seria a infecção por fungos, para além dos agentes mais frequentes como *Streptococcus* e *Staphylococcus* (cerca de 80% dos casos), já cobertos pelo esquema empírico inicial.[2,3]

A ausência de identificação do agente nas hemoculturas deve-se, na maioria dos casos, à antibioterapia já em curso ou à presença de microrganismos fastidiosos, sendo que nestas situações, alguns autores recomendam a realização de serologias para *Bartonella*, *C. burnetti* e *Brucella*.[2,3] Nesta doente também as serologias foram persistentemente negativas, revestindo-se de particular interesse a de *Brucella*, tendo em conta o risco profissional. A cultura do trombo/êmbolo séptico, bem como, técnicas de identificação microbiológica mais recentes são um contributo valioso, já que acrescem a identificação de agente em 60% destes casos. [2,3]

Dentro das complicações encontradas na EI as cardíacas são as mais frequentes (insuficiência cardíaca congestiva, abcessos paravalvulares, pericardite, fistulas intracardíacas ou dissecção válvula aórtica), ocorrendo em cerca de um terço a metade dos doentes.[6] A particularidade deste caso clínico prende-se com a sua forma de apresentação com eventos embólicos múltiplos (quer dos membros inferiores quer dos grandes vasos abdominais) com clínica fruste e insidiosa, na ausência de febre, valvulopatia ou défice imunitário conhecido. Os eventos embólicos, presentes em 20-50% dos casos, estão associados à migração de vegetações cardíacas, sendo que o risco de embolização está relacionado com o tamanho (> 10mm) e mobilidade das vegetações. Os órgãos mais afetados são o cérebro (15-20%) e o baço.[2,3] Num terço dos casos, a embolização ocorre na ausência de sinais clássicos, tais como os nódulos de Osler, as manchas de Roth ou Janeway ou petéquias.[7]

O primeiro caso descrito de oclusão arterial foi descrito em 1928. Outros foram publicados posteriormente, na sua grande maioria documentando isquemias unilaterais.[3] A isquemia bilateral e simultânea dos membros inferiores, tal como apresentada por esta doente, deve levantar a forte suspeita de fenómeno embólico com origem cardíaca (descritos na literatura em 88-90%). O seu rastreio deve ser realizado com critério de urgência e iniciada terapêutica empírica o mais precocemente possível para reduzir a taxa de novas embolias. Dentro das causas cardioembólicas mais frequentes destacam-se os episódios de fibrilação auricular ou enfarte agudo do miocárdio, devendo ser excluída a causa sética sobretudo na presença de febre ou síndrome inflamatório analítico.[8]

Na EI, o sucesso terapêutico é dependente de um ciclo prolongado de antibioterapia e por vezes da necessidade de intervenção cirúrgica para remoção de material infetado e substituição/ reparação valvular.[2,3] A terapêutica antibiótica parece estar relacionada com a redução do risco de embolização, no entanto esta pode ocorrer em qualquer fase de tratamento.[9] A demora entre o início da clínica e a primeira observação médica com instituição de antibioterapia dirigida foram, nesta doente, os principais fatores de risco para embolização.

Nas últimas décadas, o tratamento cirúrgico tem vindo a ser implementado em fases cada vez mais precoces. Estudos recentes, demonstram o seu benefício nas primeiras 48h, com redução da mortalidade e da embolização nos doentes com grandes vegetações (> 10mm).[10] A doente apresentava, segundo as recomendações mais recentes das Sociedades Americana e Europeia de Cardiologia, indicação para cirurgia urgente pelo aumento do tamanho da vegetação, indicando infeção não controlada. Outras das indicações cirúrgicas durante o tratamento antibiótico são a presença de insuficiência cardíaca e a prevenção de eventos embólicos.[2]

Os autores salientam a importância da abordagem multidisplinar neste grupo de doentes, principalmente perante complicações embólicas graves, que fazem desta entidade um desafio não só para as especialidades médicas (Cardiologia, Infecciologia e/ou Medicina Interna), mas também para as especialidades cirúrgicas, que podem ser o primeiro contacto destes doentes com a instituição de saúde.

/ Bibliografia

1. Mansur AJ, Grinburg M, Luz PL, Bellotti G. *The complications of infective endocarditis. A reappraisal in the 1980s.* Arch Intern Med. 1992; 152:2428-32.

2. Hoen B. and Duval X. *Infective Endocarditis.* N Engl J Med. 2013; 368:1425-33.

3. Habib G, Hoen B, Tornos P, Thuny F, Prendergast B, Vilacosta I, et al. *Guidelines on the prevention, diagnosis, and treatment of infective endocarditis (new version 2009): the Task Force on the Prevention, Diagnosis, and Treatment of Infective Endocarditis of the European Society of Cardiology (ESC). Endorsed by the European Society of Clinical Microbiology and Infectious Diseases (ESCMID) and the International Society of Chemotherapy (ISC) for Infection and Cancer..* Eur Heart J. 2009; 30:2369- 413.

4. Gould FK, Denning DW, Elliott TS, Foweraker J, Perry JD, Prendergast BD, et al. *Guidelines for the diagnosis and antibiotic treatment of endocarditis in adults: a report of the Working Party of the British Society for Antimicrobial Chemotherapy.* J. Antimicrob Chemother. 2012; 67:269-89.

5. Cosgrove SE, Vigliani GA, Fowler VG Jr, Abrutyn E, Corey GR, Levine DP, et al. *Incial low-dose gentamicin for Staphylococcus aureus bacteriemia and endocarditis is nephrotoxic.* Clin Infect Dis. 2009; 48(6): 713-21.

6. Millaire A, Van Belle E, de Groote P, Leroy O, Ducloux G. *Obstruction of the left main coronary ostium due to an aortic vegetation: survival after early surgery.* Clin Infect Dis. 1996; 22:192-3.

7. Vandana KE, Mukhopadhyay C, Rau NR, Ajith V, Rajath P. *Native valve endocarditis and femoral embolism due to Granulicatella adiacens: a rare case report.* Braz J Infect Dis. 2010; 14(6), 634-6.

8. Souza E, Tsutomu Suzuki R, Cavalleiro de Macedo Ribeiro FR, Veloso MVX. *Concomitant embolism of popliteal arteries* J Vasc Br. 2004; 3(4):397-400.

9. Steckelberg JM, Murphy JG, Ballard D, Bailey K, Tajik AJ, Taliercio CP, et al. *Emboli in infective endocarditis: The prognostic valve of echocardiography.* Ann Intern Med 1991; 114:635-40.

10. Kang DH, Kim YJ, Kim SH, Sun BJ, Kim DH, Yun SC, et al. *Early surgery versus conventional treatment for infective endocarditis.* N Engl J Med. 2012; 366: 2466-73.

CASO CLÍNICO / *CLINICAL CASE*

Sífilis maligna num doente com infeção VIH de novo

Malignant syphilis in a patient newly diagnosed with hiv infection

/ S. Ribeiro[1] / A. Machado[1] / I. Carvalho[1] / N. Sá[1] / S. Vilaça[2] / G. Velho[2] / A. Reinas[1] / T.Mendonça[1]

[1] Serviço de Medicina Interna; Hospital de Santo António - Centro Hospitalar do Porto; Portugal
[2] Servido de Dermatologia. Hospital de Santo António - Centro Hospital do Porto; Portugal

Correspondência:
Sofia Fontes Ribeiro
Rua de Vilar 85
4505-312 Fiães
Telemóvel: +351 965 433 331
e-mail: sofiaribei@gmail.com

Patrocínios:
Este trabalho foi realizado sem qualquer tipo de suporte financeiro.

Artigo recebido em
2013-07-12

Artigo aceite para publicação em
2013-09-26

/ Resumo

A sífilis maligna, comum na era pré-antibiótica, tem vindo a ressurgir com o advento da infeção VIH. É uma forma rara de sífilis secundária, caracterizada por úlceras necróticas, podendo mimetizar diversas doenças.

Os autores descrevem o caso de um homem de 47 anos, com comportamento sexual de risco, que se apresenta com lesões ulcero-necróticas distribuídas por todo corpo e com atingimento palmo-plantar. Do estudo realizado é diagnosticada sífilis secundária e infeção VIH de novo, tendo sido medicado com penicilina com resolução das lesões.

A sífilis pode associar-se à infeção VIH, habitualmente sob a forma de manifestações menos frequentemente observadas. A maioria dos casos são acompanhados de sintomas sistémicos embora, não necessariamente, com características de doenças oportunistas. O diagnóstico de sífilis maligna deve ser sempre considerado no doente com infeção VIH e lesões ulcero-necróticas.

Palavras-chave: Sífilis maligna, VIH, Lesões ulcero-necróticas.

/ Abstract

Malignant syphilis, common in the pre-antibiotics era, has been resurging with the advent of HIV infection. Malignant syphilis is a rare variant of secondary syphilis. It is characterized by necrotic ulcers that can mimic several diseases.

The authors report a case of a 47 years old man, with promiscuous sexual behavior who presented with necrotic ulcers present all over the body including palms and soles. It has been diagnosed secondary syphilis and newly diagnosed HIV infection. He has been medicated with penicillin and all lesions were healed.

Syphilis may be associated with HIV infection, usually in the form of less frequent manifestations. Most cases are accompanied by systemic symptoms although not necessarily with characteristics of opportunistic diseases. This diagnosis should always be considered in patients with HIV infection and ulcer-necrotic lesions.

Keywords: *Malignant syphilis, HIV, ulcer-necrotic lesions.*

/ Introdução

A sífilis é uma infeção sistémica de transmissão sexual, não sendo por este motivo surpreendente a sua reemergência, em associação à infeção VIH. Estima-se cerca de 12 milhões de novos casos por ano, com maior expressão nos países em desenvolvimento (90%)[1,2].

A sífilis cutânea é uma patologia que tem vindo a apresentar-se como coinfecção do VIH, nem sempre sob a forma de lesões clássicas, constituindo um desafio diagnóstico. Uma forma rara e agressiva é a chamada sífilis maligna [3,4]. Esta foi descrita pela primeira vez por Bazin em 1859, sendo assim designada pelas características clínicas bizarras e pelo seu curso progressivo [5]. A primeira descrição em doente com infeção VIH data de 1987 por Rosenheim *et al.*[5].

/ Caso clínico

O homem de 47 anos, que recorreu ao serviço de urgência por lesões cutâneas eritemato-descamativas, algumas com exsudado, de início na face com posterior generalização para tronco e membros, associadas a mialgias. Foi medicado com flucoxacilina, com melhoria discreta. Negava febre ou sintomas constitucionais. Durante cinco meses foram surgindo múltiplas úlceras dolorosas necróticas, recobertas por crostas com aspeto necrótico e aderente, algumas ostreáceas, exuberantes, em diferentes fases de cicatrização, distribuídas pela face, couro cabeludo, tronco, membros inferiores e região palmo-plantar (Fig.1). Não apresentava adenopatias axilares, submandibulares, inguinais ou epitrocleares ou úlceras genitais. Exame neurológico sem alterações relevantes. Sem outras alterações ao exame físico, nomeadamente alterações neurológicas.



Fig. 1 - Lesões papulopustulosas e úlceras necróticas distribuídas por toda a face (A), tronco (B), membros (C, D) e região plantar (E).

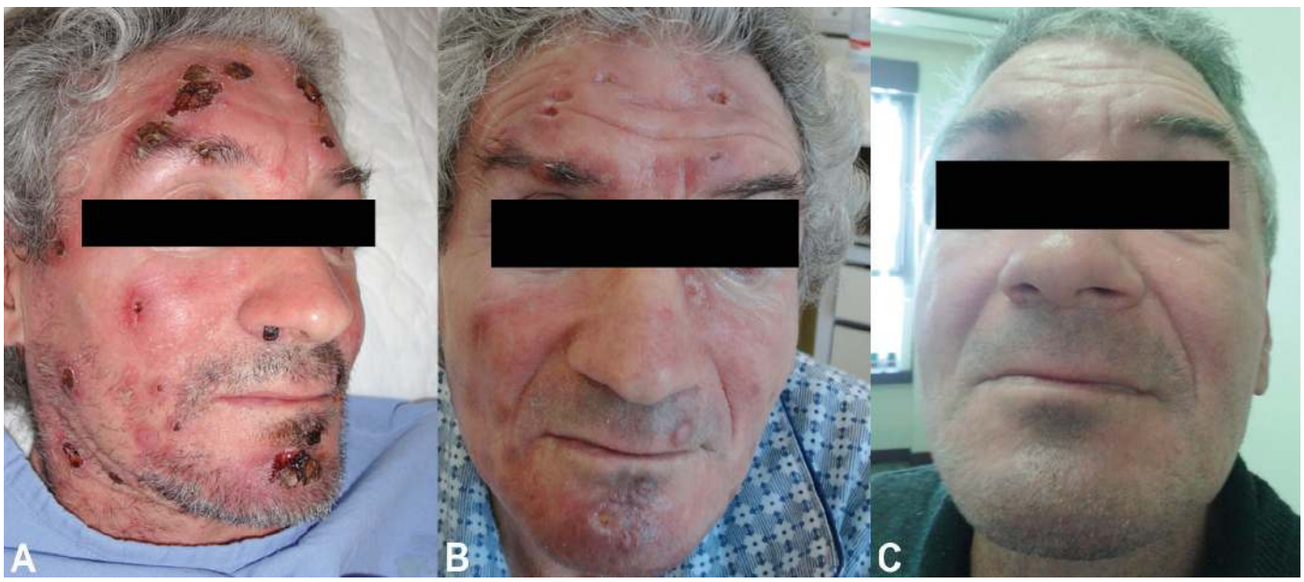

Fig. 2 - Evolução das alterações cutâneas durante tratamento (2,4 milhões U Penicilina benzatinica): (A) após primeira semana, à segunda semana (B), e após 4 meses (C).

Do estudo realizado salienta-se a ausência de anemia ou leucocitose, no entanto com VS e PCR aumentadas; VDRL reativo (1:256 diluições) e TPHA positivo. Serologia VIH positiva, com CD4- 314/mm3 (19%) e carga vírica-81.900cp/mL (log-4,2). Realizada punção lombar, não apresentando pleocitose ou proteinorráquia. A determinação de VDRL, estudo bacteriológico, micobacteriológico e micológico do liquor foram igualmente negativos.

A biopsia cutânea revelou um extenso infiltrado inflamatório linfo-histiocitário na derme e hipoderme, associado a plasmócitos e raros polimorfonucleares, neutrófilos e eosinófilos e ainda exuberante tumefação endotelial com necrose fibrinoide da parede. Não se identificaram espiroquetas com coloração pela prata e em testes imuno-histoquímicos. O vírus herpes simples também não foi detetado ao exame direto.

Assumido o diagnóstico de sífilis maligna, em doente VIH, foi medicado com três doses de 2,4 milhões de unidades Penicilina Benzatinica em intervalos de sete dias. Não desenvolveu reação de Jarisch-Herxheimer. Posteriormente, iniciou ainda TARV com Tenofovir, Emtricitabina e Rilpivirina. Assistiu-se a uma melhoria do estado geral e resolução progressiva das lesões (Fig.2).

Após 4 meses de TARV permaneceu assintomático e com a infeção VIH controlada: CV<20.000 cp/mL e CD4-268/mm3 (17,3%).

/ Discussão

A sífilis é uma infeção venérea causada pelo *Treponema pallidum*, descrita no séc. XIX por Sir William Osler como "a grande imitadora", constituindo ainda hoje um desafio de diagnóstico[6]. Pode apresentar quadros graves e exuberantes ou um período de latência silenciosa durante vários anos[1,6]. A coinfeção pelo VIH confere uma acrescida dificuldade diagnóstica. De facto, são mais frequentes nesta população tanto o fenómeno de prozona com falsos negativos, tal como falsos positivos, exigindo, deste modo, um alto grau de suspeição clínica[3,7]. Além disso, embora o decurso clínico seja semelhante nos seronegativos e seropositivos, nestes últimos as formas atípicas e graves com rápida progressão, tal como o envolvimento do SNC, são mais frequentes[8].

Pela dificuldade diagnóstica associada à sífilis maligna (Lues maligna) na população HIV, recorre-se habitualmente a alguns critérios desenvolvidos ainda na era pré-HIV: (1) clínica e microscopia compatíveis; (2) elevado título de testes serológicos para sífilis; (3) reação Jarisch-Herxheimer (JHR) grave e (4) rápida resolução das lesões com antibioterapia[5,9]. No diagnóstico atual considerámos também o estudo imunohistológico para a identificação do treponema, ainda não existente quando estes critérios foram determinados. O caso descrito apresenta apenas três destes quatro critérios diagnósticos.

Clinicamente é caracterizada por lesões cutâneas papulopustulosas, que aumentam rapidamente e evoluem para úlceras dolorosas, redondas ou ovais, com bordos calosos, cobertas centralmente por crosta ostra-*like* ou rupioide[4,5,10]. Neste doente, ao longo do tratamento, foi possível observar as lesões em vários estádios, conferindo um aspeto pleomórfico (Fig.2). Podem ainda estar envolvidas as mucosas, como a boca e o nariz, acompanhando-se com frequência de pródromos de febre, cefaleia e mialgias.

Apesar dos vários diagnósticos diferenciais (éctima, pioderma gangrenoso, lepra, infeções micobacterianas ou fúngicas, vasculite, linfoma, leishmaniose), nenhuma outra doença poderia explicar esta morfologia das lesões e a rápida resposta ao tratamento.

Esta forma de atingimento cutâneo, mais frequentemente descrita na literatura na era pré-antibiótica, parece ressurgir com a infeção pelo VIH[10]. Este envolvimento atípico e severo na presença da coinfecção VIH predispõe ao desenvolvimento precoce de neurossífilis, frequentemente presente, ao contrário do que se verificou no nosso doente[11].

Uma revisão da literatura inglesa identificou 14 casos de sífilis maligna entre 1900 e 1988 e mais de 12 casos entre 1989 e 1994[4]. Desta última série, 11 estavam infetados com VIH ou apresentavam alto risco de infeção VIH[4]. Outro estudo multicêntrico revelou que a incidência da sífilis maligna em doentes VIH foi cerca de 60 vezes maior que na população geral[9].

Continua sem se entender porque é que apenas alguns doentes infetados pelo *T. pallidum* desenvolvem sífilis maligna. Muitos autores consideram que esta forma destrutiva da sífilis, parece relacionar-se com a imunossupressão celular (induzida, por exemplo, pela coinfeção VIH), pela própria virulência inerente ao *T. pallidum* ou por uma resposta imuno-inflamatória intensa derivada da infecção[12]. Contudo, a contagem de CD4 não é o único fator determinante da ocorrência da sífilis maligna, uma vez que já foram descritos casos em doentes VIH+ em diferentes estadios de imunossupressão, nomeadamente com CD4 superiores a 200/mm3, tal como no caso apresentado[12].

O reconhecimento e tratamento precoces são fundamentais. Apesar da sua apresentação maligna, esta forma destrutiva de sífilis responde rapidamente ao tratamento com penicilina. A recomendação atual do Center for Disease Control (CDC) para o tratamento não distingue o grupo dos coinfetados com VIH, contudo alguns autores recomendam na sífilis primária e secundária o aumento da dose de penicilina Benzatínica para 7.200.000U, semanalmente, durante três semanas[13].

Este caso pretende realçar a presença de uma forma rara de sífilis - sífilis maligna, num doente com VIH diagnosticado de novo. As lesões cutâneas atípicas e polimórficas devem sempre fazer lembrar a sífilis, sendo obrigatória a exclusão de infeção VIH. O diagnóstico e tratamento devem ser realizados o mais precocemente possível por forma a evitar a evolução da doença para a forma terciária.

/ Bibliografia

1. Cruz MJ, Lisboa C, Azevedo F. "Diagnóstico Serológico da Sífilis- Novas orientações". Revista da Sociedade Portuguesa de Dermatologia e Venereologia 2011; 69(4):523-9

2. Department of HIV/AIDS. "Global prevalence and incidence of selected curable sexually transmitted infections: overview and estimates". World Health Organization 2001

3. Luca D, Villa R, Bedin V. "Malignant syphilis mimicking pitiriasis liquenoides in HIV". Med Cutan Ibero Lat Am 2012; 40(2):62-4

4. Sands M, Markus A. "Lues maligna, or ulceronodular syphilis, in a man infected with human immunodeficiency virus: case report and review". Clin Infect Dis 1995; 20:387–90

5. Shah S, Tucker J, Jarell A, Tsai K, Zembowicz A. "Lues maligna in early HIV infection case report and review of the literature". Sex Transm Dis 2009; 36(8):512-4

6. Marques S, Gumieiro J, Guiotoku M, Marques M, Abbade L. "Syphilis secundária. Considerações epidemiológicas a propósito de um caso clínico". Diagnóstico e Tratamento 2009; 14(4):141-5

7. Uribe CS. "Neurossífilis com VDRL em líquido cefalorraquideo negativo; efecto prozona". Med Lab 1998; 12:695-8

8. Cunha HM, Pacheco MH, Rodrigues A, Cardoso J, Ferreira FP, Malhad JA. "Sífilis em doente com infecção pelo VIH". Acta Médica Portuguesa 1997; 10:6-7

9. Schöfer H, Imhof M, Thoma-Greber E, Brockmeyer NH, Hartmann M, Gerken G, et al. "Active syphilis in HIV infection:a multicentre retrospective survey. The German AIDS Study Group (GASG)". Genitourin Med 1996; 72:176 - 81

10. Kelly JD, Todd ML, R Citron D. "Ulceronodular syphilis (lues maligna praecox) in a person newly diagnosed with HIV infection". BMJ Case Rep 2011; doi:10.1136/bcr.12.2010.3670

11. Rajan J, Prasad PVS, Chockalingam K, Kaviarasan PK. "Malignant syphilis with human immunodeficiency virus infection". Indian Dermatol Online J 2011; 2(1):19–22

12. Passoni L, Menezes J, Ribeiro S, Sampaio É. "Lues maligna em um paciente com infecção pelo HIV". Revista da Sociedade Brasileira de Medicina Tropical 2005; 38(2):181-4

13. Martinelli F. "Sífilis Maligna e Neurossífilis, no paciente com AIDS". DST J Bras Doenças Sex Transm 2002; 14:59-62

EVENTOS NACIONAIS DA ESPECIALIDADE >>

/ 9as Jornadas de Actualização em Doenças Infecciosas
Hospital Curry Cabral, CHLC
Data: 30 e 31 de Janeiro de 2014
Culturgest, Lisboa
www.9jornadascurrycabral.com

/ 3º Curso Sobre Co-infecção VIH/Hepatites
Data: 22 de Maio de 2014
Organização GEPCOI

EVENTOS INTERNACIONAIS DA ESPECIALIDADE >>

/ 21st Conference on Retrovirus and Opportunistic Infections
March 3-6, 2014
Boston, MA, USA
http://www.croi2014.org/

/ 11th European Meeting On Hiv & Hepatitis - Treatment Strategies & Antiviral Drug Resistance 2014
26 to 28 March 2014
Fira Palace Hotel, Barcelona
http://www.virology-education.com/event/upcoming/

/ 16th International Congress on Infectious Diseases
April 2-5, 2014
Cape Town, South Africa
www.isid.org/icid

/ European Association for the Study of the Liver 49th Annual Meeting 2014
9 to13 April 2014
London, United Kingdom
http://www.ilc-congress.eu/#&tpanel1-2

/ 24th ECCMID
10-13 May, 2014
Barcelona, Spain
www.escmid.org/eccmid2014

/ 20Th International AIDS Conference
July 20-25, 2014
Melbourne, Australia
www.aids2014.org

/ 54th ICAAC
Sept. 6 - 9, 2014
Washington, DC, USA
http://www.icaac.org/index.php/past-future-meetings

/ 2014 Viral Hepatitis Congress
October 9th to 11th, 2014
Frankfurt, Germany
http://www.viral-hep.org/

/ 63rd Annual American Society of Tropical Medicine & Hygiene (ASTMH) Meeting
November 2-6, 2014
Sheraton New Orleans
New Orleans, LA USA
http://www.astmh.org/Home.htm

A sua opinião é importante... ... participe!

Envie-nos as suas opiniões, questões, artigos e/ou sugestões para:
Revista Portuguesa de Doenças Infecciosas – Fórum
Largo Fernandes Costa, 5 Cave Dta.
1700-187 Lisboa
Telefone/Fax: 217950462
E-mail: spdimc@gmail.com

A **Revista Portuguesa de Doenças Infecciosas** concebeu este espaço para si. À semelhança de qualquer fórum, debateremos, responderemos e elucidaremos questões.
Acreditamos que este vai ser um espaço de interesse e debate para todo o tipo de leitores.
Sob o arbítrio do Conselho Científico da **RPDI**, publicaremos as respostas às questões que nos forem apresentadas pelos nossos leitores, independentemente de serem ou não assinantes da Revista.

NORMAS DE PUBLICAÇÃO

A **Revista Portuguesa de Doenças Infecciosas (RPDI)** aceita para publicação Artigos Originais, Artigos de Revisão, Casos Clínicos, Normas de Actuação Clínica e Cartas ao Director, que se relacionem com o vasto campo da patologia infecciosa, dentro dos seus múltiplos aspectos epidemiológicos, etiológicos, fisiopatológicos, clínicos, laboratoriais, terapêuticos, profilácticos e de saúde pública, e abrangendo os domínios da bacteriologia, virologia, micologia, parasitologia, imunopatologia, farmacologia, etc.
Os artigos submetidos para publicação deverão ser preparados de acordo com os Requisitos Uniformes para Apresentação de Manuscritos a Revistas Biomédicas elaborados pela Comissão Internacional de Editores de Revistas Médicas (N Engl J Med 1997; 336: 309-316), que se resume mais adiante.
Os artigos aceites para publicação passarão a ser propriedade da **Sociedade Portuguesa de Doenças Infecciosas e Microbiologia Clínica (SPDIMC)**, não podendo ser reproduzidos, no todo ou em parte, sem autorização por escrito desta Sociedade.
Os artigos, escritos em português ou em inglês, devem ser dirigidos ao Editor e enviados, obrigatoriamente, em suporte informático, para o endereço de correio electrónico da RPDI (spdimc@gmail.com), sempre acompanhados da *checklist* (ver página seguinte) devidamente preenchida e dos documentos anexos ali exigidos que, depois de assinados, podem ser enviados por correio ou Fax.
O ficheiro deverá ser escrito em Microsoft Word, sem tabulações nem indentações. No caso de o conteúdo conter imagens, deverá o autor proceder à sua digitalização em resolução suficiente para permitir a publicação.

Modificações e Revisões
No caso do artigo ser aceite após modificações, estas devem ser realizadas pelos autores no prazo de trinta dias.
As provas tipográficas serão enviadas ao autor responsável pelo envio da correspondência, contendo a indicação do prazo de revisão, em função das necessidades de publicação da Revista. No entanto, a Direcção da Revista Portuguesa de Doenças Infecciosas solicita aos autores que o prazo para a correcção das provas tipográficas não ultrapasse os cinco dias úteis.
O não respeito pelo prazo desobriga da aceitação da revisão dos autores, sendo a mesma efectuada exclusivamente pelos serviços da Revista.

Artigos Originais
Os Artigos Originais devem ser preparados, segundo a seguinte ordem, iniciando-se cada item numa página separada: 1. Página do título; 2. Resumo; 3. Introdução; 4. Material e Métodos; 5. Resultados; 6. Discussão; 7. Bibliografia; 8. Legendas; 9. Figuras; 10. Quadros. Todas as páginas devem ser numeradas no canto superior direito. A numeração das referências, figuras, tabelas e quadros deve ser feita pela ordem de aparecimento no texto.

1. Página do Título
1. Título – Deve ser conciso, não conter abreviaturas e não ultrapassar os 120 caracteres. Poderá englobar um subtítulo com um máximo de 45 caracteres. Deve ser escrito em português e inglês.
2. Autores – A identificação dos autores deve ser feita com a(s) inicial(is) do(s) primeiro(s) nome(s) e com o apelido. Deverá ser feita a identificação completa do serviço, departamento ou instituição onde o trabalho foi realizado. Apenas devem figurar como autores todos aqueles que tiveram um envolvimento directo na preparação e execução do trabalho.
3. Patrocínios – Deverão ser referidas todas as entidades que patrocinaram o trabalho.
4. Correspondência – Referir o nome, endereço, telefone, fax e e-mail do autor a quem deve ser enviada a correspondência.

2. Resumo
Os resumos são redigidos em português e inglês, não devendo ultrapassar as 200 palavras.
Devem ser organizados segundo os seguintes itens: Introdução, Objectivos, Métodos, Resultados e Conclusões. Não devem conter abreviaturas, referências ou notas de rodapé. O resumo deve ser completado com a enumeração de três palavra-chave que serão utilizadas para a indexação do artigo.

3. Texto
Não deve ultrapassar as 12 páginas. Deve incluir referência à aprovação da Comissão de Ética da Instituição e aos métodos estatísticos utilizados. Todos os fármacos devem ser referidos pelo seu nome genérico, sendo eventuais referências a nomes comerciais acompanhadas do nome e cidade do fabricante, feitas em rodapé. As abreviaturas, que são desaconselhadas, devem ser especificadas na sua primeira utilização. Os parâmetros utilizados devem ser expressos em Unidades Internacionais, com indicação dos valores normais. A identificação das figuras deverá ser feita em numeração árabe, e a dos quadros em numeração romana.

4. Bibliografia
Deve ser referenciada em numeração árabe, por ordem de aparecimento no texto. As referências devem seguir as recomendações da Comissão Internacional de Editores de Revistas Médicas (N Engl J Med 1997; 336: 309-316) também disponíveis no seguinte endereço electrónico: http://www.nlm.nih.gov/bsd/uniform_requirements.html

5. Legendas
Devem ser escritas a dois espaços e numeradas em sequência.
As legendas devem ser numeradas em algarismos árabes pela sequência da citação no texto, e fornecerem a informação suficiente para permitir a interpretação da figura sem necessidade de consulta do texto.

6. Figuras e Fotografias
As figuras devem ser numeradas sequencialmente, com numeração árabe correspondente à da respectiva legenda, por ordem de introdução no texto. Todas as fotografias deverão ser digitalizadas em alta resolução e numeradas como as figuras.

7. Quadros e Gráficos
Devem ser escritos a dois espaços em folhas separadas e numerados com numeração romana, segundo a sequência da citação no texto. O título surge na parte superior e na parte inferior serão colocadas todas as notas informativas (abreviaturas, significado estatístico, etc.).

RPDI Revista Portuguesa
de Doenças Infecciosas

Órgão Oficial da Sociedade Portuguesa
de Doenças Infecciosas
e Microbiologia Clínica

Checklist destinada aos Autores

Título do manuscrito:

Nome do primeiro Autor:

- ☐ O manuscrito não foi, nem vai ser, enviado para publicação em qualquer outro meio de divulgação médica.
- ☐ O Autor que consta no endereço postal será o responsável pela realização das eventuais correcções que venham a ser propostas pelos revisores do artigo e aceites pelos Autores e, também, pela revisão das provas, que devem estar concluídas até 5 dias úteis após a notificação.
- ☐ O suporte financeiro, assim como as organizações envolvidas, foram declarados no manuscrito.
- ☐ Os Autores declararam, em documento a enviar como anexo a esta *checklist*, todos os conflitos de interesses que possam envolver este manuscrito.
- ☐ Sempre que esteja em causa um projecto de investigação, a aprovação da comissão de ética foi referida no texto do manuscrito.
- ☐ Autorização por escrito, assinada por todos os Autores, cedendo à *Revista Portuguesa de Doenças Infecciosas* a propriedade dos artigos (enviar como documento anexo a esta *checklist*).
- ☐ As referências bibliográficas seguem a norma internacional e foi confirmada a sua correcção – informações no site http://www.icmje.org/index.html.

Nota: para informações complementares sobre as normas de publicação, consulte a página correspondente que figura em cada número da *Revista Portuguesa de Doenças Infecciosas* ou o site da SPDIMC- http://spdimc.org

Confirmo que todos os pontos desta *checklist* foram por mim devidamente confirmados e aceito a responsabilidade pela correcção de todas as informações prestadas.

(Assinatura do Primeiro Autor)

Data: ☐☐☐☐ /☐☐ /☐☐

(Este documento pode ser fotocopiado)