VOLUME 6
03/RPDI
Revista Portuguesa de Doenças Infecciosas
Órgão Oficial da Sociedade Portuguesa de Doenças Infecciosas e Microbiologia Clínica
Setembro > Dezembro 2010
ISSN 1646-3633

Mastoidite aguda
estudo retrospectivo de 10 anos
/101

/95 Prevalência do anticorpo contra o VHA numa população na região centro de Portugal

/107 Doença de Kikuchi-Fujimoto – a propósito de um caso clínico

/112 Doença da Arranhadela do Gato em mulher de 44 anos de idade

/119 Romboencefalite por *Listeria monocytogenes* em adulto imunocompetente – caso clínico

/126 Leishmaniose: uma causa de síndrome febril prolongado – resumo de casos clínicos



www.spdi.org
Sociedade Portuguesa de Doenças Infecciosas e Microbiologia Clínica

RPDI

Revista Portuguesa de Doenças Infecciosas

Órgão Oficial da Sociedade Portuguesa de Doenças Infecciosas e Microbiologia Clínica

Volume 6, N.º 3, Setembro > Dezembro de 2010 | Publicação Quadrimestral | 3.ª Série

Ficha Técnica

/ Propriedade, Edição e Publicidade
Sociedade Portuguesa de Doenças Infecciosas e Microbiologia Clínica
Largo Fernandes Costa, 5 Cave, Dta
1700-187 Lisboa
Tel. / Fax: 217 950 462
E-mail: spdimc@gmail.com

/ Director
Prof. Doutor António Meliço-Silvestre

/ Paginação
Menta Design de Comunicação, Lda

/ Revisão
Dra. Ângela Barroqueiro

/ Impressão
Papelmunde – SMG, Lda

/ Créditos fotográficos

/ Depósito legal
246017/06

/ Tiragem
1000 exemplares

/ Distribuição
CTT

/ Número Avulso
8,75 euros

/ Assinatura Anual
Portugal – 25 euros
Outros países – 45 euros

/ ISSN 1646-3633

A revista Portuguesa de Doenças Infecciosas é uma revista médica quadrimestral (publicam-se os números de: Janeiro/Abril, Maio/Agosto e Setembro/Dezembro) excluída do registo no ICS de acordo com a alínea a) do art. 12.º do DR n.º8/99 de Junho de 1999.

Reservados todos os direitos, de acordo com a lei.
Copyright SPDI.

Corpos Sociais da SPDIMC

/ Direcção
Presidente - Prof. Dr. Kamal Mansinho
Vice-Presidente - Prof. Doutora Teresa Marques
Secretário - Dr. Fernando Maltez
Tesoureiro - Dr. Fernando Borges
Vogal - Prof. Doutor Francisco Antunes

/ Assembleia-Geral
Presidente - Prof. Doutor Henrique Lecour
Vice-Presidente - Dra. Helena Coelho
Secretário - Dra. Valquíria Alves

/ Conselho Fiscal
Presidente - Prof. Doutor António Meliço-Silvestre
Vice-Presidente - Prof. Doutor Saraiva da Cunha
Vogal - Dra. Maria da Graça Carvalho Ribeiro

Revista Portuguesa de Doenças Infecciosas

/ Director
Prof. Doutor António Meliço-Silvestre

/ Director Honorário
Prof. Doutor Carvalho Araújo

/ Editor
Prof. Doutor Saraiva da Cunha

/ Conselho Científico
Prof. Doutor António Sarmento
Prof. Doutora Cidália Pina Vaz
Dr. Fernando Maltez
Prof. Doutor Francisco Antunes
Dr. Germano do Carmo
Prof. Dra. Helena Ramos
Prof. Doutor Henrique Lecour
Prof. Dr. Kamal Mansinho
Prof. Doutor Rui Sarmento e Castro
Prof. Doutora Teresa Marques

/ Comissão de Honra Nacional
Dr. Abílio Morgado (Lisboa)
Dr. Alves Pereira (Porto)
Dr. A. Rocha Marques (Porto)
Dr. António Vieira (Coimbra)
Dr. António Malhado (Lisboa)
Prof. Doutor A. Torres Pereira (Lisboa)
Prof. Doutor Armando Porto (Coimbra)
Prof. Doutor Armindo Filipe (Lisboa)
Dr. Carlos Araújo (Lisboa)
Prof. Doutor Cerqueira Magro (Porto)
Prof. Doutor David Morais (Évora)
Prof. Dr. J. Mello Vieira (Lisboa)
Prof. Doutor Melo Cristino (Lisboa)
Dr. Jorge Nóbrega Araújo (Funchal)
Dr. José Poças (Setúbal)
Dr. José Neves (Lisboa)
Dra. Leonor Carvalho (Lisboa)
Dr. Nogueira de Lemos (Coimbra)
Dra. Maria João Águas (Almada)
Prof. Doutor Mota Miranda (Porto)
Dr. Pita Groz Dias (Lisboa)
Dr. Rui Côrte-Real (Coimbra)
Dr. Rui Proença (Lisboa)

/ Comissão de Honra Internacional
Prof. Dr. André Villela Lomar (Brasil)
Prof. Dr. Evelio Perea (Espanha)
Prof. Dr. J. Pedreira Andrade (Espanha)
Prof. Dr. José Ángel García-Rodríguez (Espanha)
Prof. Dr. José Prieto (Espanha)
Prof. Dr. Juan Gestal Otero (Espanha)
Prof. Dr. Juan González-Lahoz (Espanha)
Prof. Dr. Juan Picazo (Espanha)
Prof. Dr. Luis Enrique Morano Amado (Espanha)
Prof. Dr. Roberto Focaccia (Brasil)
Prof. Dr. Rogério Pedro (Brasil)
Prof. Dr. Sérgio Cimerman (Brasil)
Prof. Dr. Vicent Soriano (Espanha)

03/**RPDI**
Setembro > Dezembro de 2010 / Vol. 6 > N.º 3



EDITORIAL / *EDITORIAL*

93 Microbiologia Clínica. Passado, presente e futuro
/ Maria Teresa Marques

ARTIGO ORIGINAL / *ORIGINAL ARTICLE*

95 Prevalência do anticorpo contra o VHA numa população na região centro de Portugal
/ A. Speidel / N. Malaba / R. Marques / J. Alves / R. Veríssimo / C. Valente / L. Trindade / L. Correia

ARTIGO DE REVISÃO / *REVIEW ARTICLE*

101 Mastoidite aguda – estudo retrospectivo de 10 anos
/ F. Leite / C. Resende / C. Faria

CASO CLÍNICO / *CLINICAL CASE*

107 Doença de Kikuchi-Fujimoto – a propósito de um caso clínico
/ N. Nedzelska / O. Cardoso / J. Machado / F. Maltez

112 Doença da Arranhadela do Gato em mulher de 44 anos de idade
/ N. Murinello / A. Murinello / H. Damásio / A. Carvalho / R. de Sousa

119 Romboencefalite por *Listeria monocytogenes* em adulto imunocompetente – caso clínico
/ A. Speidel / E. Ramos / M. Shamasna / N. Malaba / C. Valente / L. Trindade

126 Leishmaniose: uma causa de síndrome febril prolongado – resumo de casos clínicos
/ R. S. Oliveira / P. Fernandes / J. Campos / C. Baptista

132 Agenda / *Notebook*
133 Fórum
134 Checklist

EDITORIAL / *EDITORIAL*

Microbiologia Clínica. Passado, presente e futuro



/ Maria Teresa Marques

Directora do Departamento de Patologia e Medicina Laboratorial
Hospital de Egas Moniz
Centro Hospitalar de Lisboa Ocidental (CHLO)
e-mail: mtmarques@chlo.min-saude.pt

As palavras que se seguem vêm na sequência de um convite feito pelo Editor da nossa revista, que muito agradeço, que assim deu oportunidade a um representante do grupo que mais recentemente foi incluído na Sociedade Portuguesa de Doenças Infecciosas e Microbiologia Clínica de vos propor algumas reflexões.

Não me parece que seja o momento de dissertar sobre a história da Microbiologia, a importância das duas últimas décadas do século XIX e as conquistas da primeira metade do século XX, períodos brilhantes que levaram o antropólogo T. Aidan Cockburn a afirmar em 1963, *in The Evolution and erradication of Infectious Diseases*, "We can look forward with confidence to a considerable degree of freedom from infectious diseases at a time not too far in the future... It seems reasonable to antecipate that within some measurable time all the major infections will have disappeared".

Porque, afinal, não foi assim que aconteceu...

Devido à evolução tecnológica e a variações ecológicas que a civilização criada pelo homem nos foi oferecendo, passámos a conhecer agentes patogénicos emergentes e tivemos que lembrar outros que designámos como re-emergentes.

Com o aumento do imunocomprometimento, da aplicação de técnicas de diagnóstico e terapêutica mais invasivas e também da utilização frequente de imunossupressores, temos um cada vez maior número de infecções a que chamamos oportunistas.

A globalização obrigou-nos a conhecer melhor as infecções associadas a viagens, seja qual for a região do mundo em que vivamos.

Estamos agora a aprender a associar microrganismos a doenças crónicas e até passámos a preocupar-nos com alguns agentes "praticamente erradicados" e que podem ser envolvidos em actos de bioterrorismo.

A terapêutica antibiótica, por vezes com espectro demasiado alargado (para falsa segurança de quem a aplica) oferece-nos permanentemente estirpes multirresistentes, que não conseguimos evitar nem sabemos como dominar. Estas características, mecanismos de defesa resultantes da capacidade inovadora de alguns microrganismos, desafiam a investigação científica, sendo também uma chamada ao bom senso de quem orienta e/ou toma decisões terapêuticas.

A nossa actuação é ainda posta diariamente à prova pela necessidade de avaliação da relação "custo/eficácia" de métodos de diagnóstico, de esquemas de tratamento e de programas de vigilância e prevenção, apesar da insuficiente formação nestas áreas.

A evolução da Microbiologia Clínica tem sido a resposta natural às necessidades clínicas da Infecciologia.

Cada vez mais, o diálogo da clínica com o laboratório se anima, intensificando-se a troca de conhecimentos e de experiências, a discussão dos casos clínicos e da decisão terapêutica.

E é assim que tem de evoluir.

O Microbiologista clínico é médico. Aprendeu as características particulares aos microrganismos potencialmente patogénicos mais frequentes e sabe em que situações clínicas deve procurá-los. Treinou a tecnologia laboratorial mais moderna e adequada ao diagnóstico etiológico das infecções. Conhece quais os antimicrobianos a testar em cada agente, nas diferentes situações.

Mas, tal como o Infecciologista não fará um diagnóstico correcto se não souber colher uma boa história clínica e não observar o doente com atenção, também o Microbiologista não fará um diagnóstico laboratorial correcto, se não for informado sobre a situação clínica do doente, a terapêutica instituída e ainda se as amostras biológicas, que servirão de base à aplicação do trabalho técnico, não forem as mais adequadas ao diagnóstico suspeito, e/ou não forem colhidas e enviadas nas condições que as normas de boas práticas estabelecem.

E é por isso que, aproveitando esta oportunidade de vir ao vosso encontro, e no início da segunda década do século XXI, aqui vos deixo a minha mensagem de confiança no sucesso da cooperação cada vez mais forte entre as nossas especialidades, de Doenças Infecciosas e de Microbiologia Clínica, esperando que ela se traduza numa SPDIMC que sirva cada vez melhor os objectivos comuns às nossas duas especialidades e o interesse dos doentes.

ARTIGO ORIGINAL / *ORIGINAL ARTICLE*

Prevalência do anticorpo contra o VHA numa população na região centro de Portugal

Prevalence of the HAV-antibody in a population in central Portugal

/ A. Speidel[1] / N. Malaba[1] / R. Marques[2] / J. Alves[1] / R. Veríssimo[1] / C. Valente[1] / L. Trindade[1] / L. Correia[2]

[1] Serviço de Doenças Infecciosas, CHC-EPE: Dir. A. Vieira
[2] Serviço de Patologia Clínica, CHC-EPE: Dir.ª H. Pereira

Correspondência:

Andrea Speidel
Centro Hospitalar de Coimbra, HG - Serviço de Doenças Infecciosas
Quinta dos Vales, S. Martinho do Bispo
3040 Coimbra

Telemóvel: +351 91 7073559
e-mail: andreaspeidel@gmail.com

/ Resumo

Com o objectivo de estudar a prevalência do anticorpo contra o vírus da hepatite A (VHA) numa população na região Centro de Portugal, foram analisadas as serologias para o VHA efectuadas no Laboratório de Patologia Clínica do Centro Hospitalar de Coimbra (CHC) entre Fevereiro de 2006 e Maio de 2009. Recolheram-se os dados fornecidos ao laboratório no que diz respeito a idade, sexo e informação clínica registada no pedido da análise.

De um total de 935 serologias efectuadas, foram identificados 6 casos compatíveis com hepatite A aguda em doentes com idades compreendidas entre os 3 e os 70 anos.

Das restantes análises verificou-se ausência de anticorpos anti-VHA em 33.9% (315 casos) e presença de IgG anti-VHA em 66.0% (614 casos). A prevalência de anticorpo anti-VHA foi de 43.9% abaixo dos 40 anos e de 93.7% acima dos 40 anos. A percentagem de imunidade para o género masculino foi de 68.4% e para o feminino de 62.4 %.

Em 41.39% dos casos, esta análise foi pedida com o intuito de conhecer o estado imunitário do indivíduo. Deste grupo, 39.53% eram doentes seropositivos para o VIH, 24.28% tinham hepatite C crónica e 11.11% hepatite B crónica.

Conclusões: Os resultados encontrados estão em concordância com os de outros trabalhos publicados, que apontam para uma diminuição da prevalência de imunidade para VHA nas últimas décadas, acometendo no entanto elevada seropositividade para o VHA em faixas etárias mais avançadas e um número significativo de adultos jovens susceptíveis.

Em qualquer faixa etária, perante um quadro clínico de hepatite aguda, deve considerar-se no seu diagnóstico a hipótese de infecção pelo VHA.

Palavras-chave: Hepatite A, epidemiologia.

/ Abstract

This investigation was made in order to study the prevalence of the HAV (Hepatitis A virus) antibody in a population attending an hospital of central region in Portugal.
All the HAV serologies requested to biochemichal laboratory of the Centro Hospitalar de Coimbra (CHC) between February 2006 and May 2009 were analysed. Clinical information, age and gender were also considered in the analysis.
From a total of 935 serologies, 6 cases of them confirmed an acute hepatitis A that had occurred in patients aged between 3 and 70 years.
In 315 cases (33.9%) no anti-HAV antibody was present and in 614 samples (66.0%) The presence of the anti-HAV-IgG was demonstrated. Anti-HAV antibody prevalence was of 43.9% below 40 years and 93.7% above that age.
Regarding gender, the results were similar: 68.4% of males and 62.4% of females had the anti-HAV antibody.
In 41.39% of the cases the sample was performed in order to know the immune status. From this group 39.53% were HIV-seropositive, 24.28% had chronic hepatitis C and 11.11% were hepatitis B chronic carriers.
***Conclusions:** The results obtained are in agreement with those published in the literature, suggesting a decrease of HAV-antibody prevalence in the last decades. As shown in other papers it still exist a higher HAV-antibody in older ages and a significant number of vulnerable young adults.*
Independently of age and in the presence of an acute hepatitis, the diagnosis of HAV infection should be taken into consideration.

***Key-words:** Hepatitis A, epidemiology.*

/ Introdução

O vírus da hepatite A é a causa mais frequente de hepatite vírica a nível mundial. Trata-se de um vírus com genoma de ARN, pertencente à família Picornavírus, género Hepatovírus[1, 2, 3].

A via de transmissão é essencialmente fecal-oral, através de água ou alimentos contaminados[4].

As pessoas com infecção aguda são o único reservatório da infecção. O vírus é eliminado nas fezes durante o período de incubação e até cerca de 15 dias após o desaparecimento da sintomatologia[5].

A transfusão de hemoderivados é uma via possível de transmissão[6], mas pouco relevante, uma vez que o período de virémia é breve[1].

Os homossexuais masculinos são considerados grupos de risco para a infecção por VHA, admitindo-se a transmissão em relação com contacto oral-anal[7].

Os utilizadores de drogas endovenosas também estão em risco acrescido de adquirir infecção por VHA[2, 3].

A incidência de hepatite A é claramente afectada pelas condições socioeconómicas. Os países em desenvolvimento (África, América do Sul, Sudeste de Ásia, Índia) constituem áreas de alta endemicidade, onde cerca de 70-90% das crianças são infectadas e a população adulta está imunizada. Nestas zonas o risco para viajantes não imunizados estima-se em 2% para "turistas de mochila" e 0.07-0.3% para turistas alojados em bons hotéis e por cada mês de estadia[8].

A hepatite A é assintomática em cerca de 90% das crianças infectadas com idade inferior a 5 anos. Em contrapartida, cerca de 70-89% dos casos em adultos são sintomáticos[4].

Deste modo, a melhoria das condições socioeconómicas da população, associada a uma diminuição da incidência de infecção pelo VHA e diminuição da imunidade natural, condiciona um risco de infecção mais tardia e com maior morbilidade.

Este trabalho foi realizado com o objectivo de determinar a prevalência do anticorpo anti-VHA numa população na região Centro de Portugal.

/ Material e métodos

Foram analisadas as serologias para o VHA efectuadas no laboratório de patologia do Centro Hospitalar de Coimbra (CHC) entre Fevereiro de 2006 e Maio de 2009. Recolheram-se os dados fornecidos ao laboratório no que diz respeito a idade, sexo e informação clínica registada no pedido da análise.

/ Resultados

De um total de 935 serologias efectuadas, foram identificados seis casos compatíveis com hepatite A aguda, em doentes com idades compreendidas entre os 3 e os 70 anos.

Das restantes análises verificou-se ausência de anticorpos anti-VHA em 33.9% (315 casos) e presença de IgG anti-VHA em 66.0% (614 casos) (gráfico 1 e 2).

A prevalência de anticorpo anti-VHA foi de 43.9% abaixo dos 40 anos (gráfico 3) e de 93.7% acima dos 40 anos (gráfico 4).

A percentagem de imunidade para o género masculino foi de 68.4% e para o feminino de 62.4%.

Em 41.39% dos casos esta análise foi pedida com o intuito de conhecer o estado imunitário do indivíduo, sem clínica associada. Deste grupo, 39.53% (153 casos) eram indivíduos



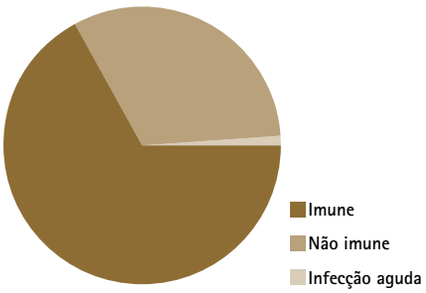

Gráfico 1 — Serologias VHA efectuadas (Laboratório de Patologia Clínica CHC-EPE – Fevereiro 2006 a Maio 2009) – total de 935 amostras.

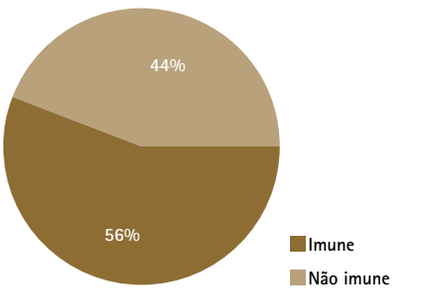

Gráfico 3 — Serologias VHA efectuadas – doentes abaixo de 40 anos (Laboratório de Patologia Clínica CHC-EPE; Fevereiro 2006 a Maio 2009).

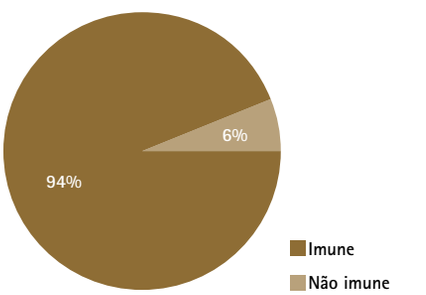

Gráfico 4 — Serologias VHA efectuadas – doentes acima de 40 anos (Laboratório de Patologia Clínica CHC-EPE; Fev 2006 a Maio 2009).

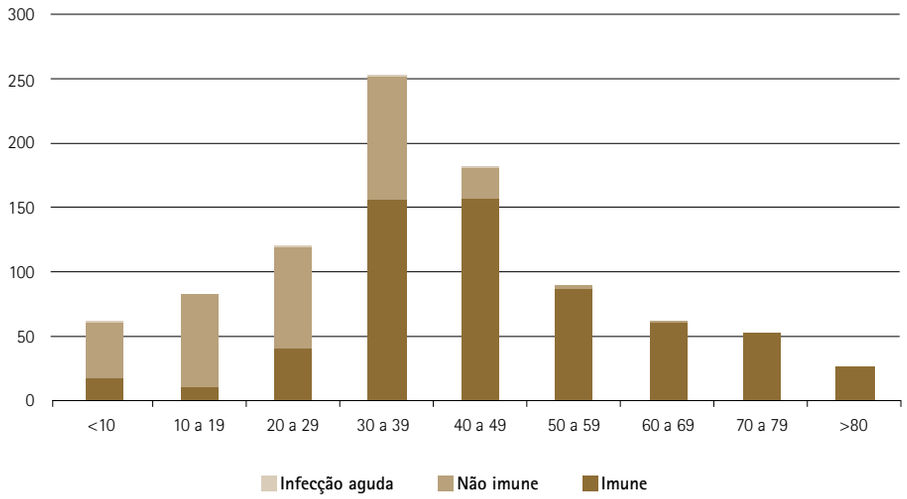

Gráfico 2 — Serologias VHA efectuadas – distribuição por faixa etária (Laboratório de Patologia Clínica CHC-EPE – Fevereiro 2006 a Maio 2009).

seropositivos para o VIH, 24.28% (94 casos) tinham hepatite C crónica e 11.11% (43 casos) hepatite B crónica. A prevalência de imunidade para o VHA foi de 69.3% no grupo de indivíduos com infecção VIH e de 70.0% no grupo com hepatites crónicas.

As amostras analisadas correspondiam a indivíduos residentes nos distritos de Coimbra e Leiria em respectivamente 54% e 32% dos casos. Os restantes casos correspondiam a vários outros distritos do país, nomeadamente Aveiro, Santarém, Castelo Branco, Viseu, Lisboa, Guarda, Porto, etc. Embora a residência oficial de alguns dos indivíduos não fosse na região Centro do país, estes mesmos indivíduos foram assistidos num hospital dessa região, motivo pelo qual deduzimos que aí permaneceram largas temporadas.

/ Discussão

Diversos trabalhos anteriores têm vindo a demonstrar uma diminuição progressiva da prevalência do anticorpo anti-VHA, associada à melhoria das condições socioeconómicas e higiénico-sanitárias nos últimos 20 anos.

Em 1981, um estudo publicado por Lecour H. *et al* [9] em que foram randomizados 1770 indivíduos saudáveis, residentes em áreas urbanas e rurais de todas as províncias de Portugal, com idades compreendidas entre os 1 e 84 anos, apontava para uma prevalência geral do anti-VHA de 84.9%. Na faixa etária dos 20 aos 29 anos a prevalência foi de 96.5%, dos 30 aos 39 de 99.2%, dos 40 aos 49 anos de 99.0% e nos indivíduos com idade superior a 50 anos foi de 99.1%. Não foram encontradas diferenças significativas na endemicidade da hepatite A entre as áreas litorais, com uma população predominantemente urbana, e as áreas do interior, predominantemente rurais.

Quinze anos mais tarde, um outro trabalho publicado por Lecour H. *et al* [10], em que foi estudada a prevalência de marcadores de hepatite A numa população de 1161 adolescentes e 681 adultos jovens na região Norte de Portugal, encontrou uma prevalência de 76.1% na faixa etária dos 20 aos 29 anos, significativamente menor que os 96.5% referidos no trabalho anterior.

Entre 1990 e 1993, Marinho R. *et al* [11], estudaram a prevalência do anti-VHA em 526 indivíduos, incluindo 325 profissionais de saúde do Hospital de Santa Maria em Lisboa, pertencentes a diversos escalões etários e diferentes grupos profissionais, e 201 alunos de diversos anos da Faculdade de Medicina. Em ambos os grupos foram registadas prevalências mais baixas de imunidade para o VHA em indivíduos mais jovens. Nos profissionais de

QUADRO 1 – PREVALÊNCIA DO ANTI-VHA NA POPULAÇÃO PORTUGUESA (DIFERENTES ESTUDOS)

Idade (anos)	Prevalência do anti VHA (%)			
	Lecour H *et al* 1981 (9)	Cunha I, Antunes H 1996 (12)	Valadas E, *et al* 2008 (13)	Presente estudo
20–29	96.5	85.5	33.3	35.0
30–39	99.2	72.5	65.8	61.9
40–49	99.0	87.8	76.7	87.3

saúde a prevalência do anti-VHA em menores de 30 anos foi de 65%. Relativamente aos alunos, a prevalência foi de 29.1% nos 3 primeiros anos de faculdade e de 45.9% no ciclo clínico.

Já em 1996, Cunha I. e Antunes H.[12], efectuaram um estudo numa população na região Norte de Portugal, em que foi doseado o anti-VHA a doentes que necessitavam de colheita de sangue por qualquer outro motivo, excepto hepatite aguda. A prevalência do anti-VHA por grupo etário foi: dos 20 aos 29 anos – 85.5%, dos 30 aos 39 – 72.5%, dos 40 aos 49 anos – 87.8% e nos indivíduos com idade superior a 50 anos – 88.7%.

Em 2007, Valadas E. *et al* [13] estudaram a seroprevalência de hepatite A numa população de adultos infectados pelo VIH, não vacinados para a hepatite A, na região de Lisboa. A seroprevalência global encontrada foi de 77.0%; no grupo etário dos 20 aos 29 anos - 33.3%, dos 30 aos 39 - 65.8%, dos 40 aos 49 anos - 76.7% e nos indivíduos com idade superior a 50 anos - 93.5%.

No presente trabalho consideramos ter uma amostra representativa da população da região Centro do país, incluindo indivíduos de diferentes grupos etários e diferentes estratos sociais. Os indivíduos com infecção VIH representaram 16.36% do total de casos e os com hepatites crónicas B ou C 14.65%.

Embora não directamente comparável com os estudos anteriormente referidos, porque foram utilizados métodos distintos na sua execução, esta análise também evidencia uma tendência para a diminuição da seroprevalência da hepatite A em adultos jovens. Obtivemos uma prevalência de 35.0% dos 20 aos 29 anos, de 61.9% dos 30 aos 39 anos, de 87.3% dos 40 aos 49 anos e de 98.7% nos indivíduos com idade superior a 50 anos.

É de realçar o escasso número de casos (seis casos) em que se obteve serologia compatível com infecção aguda por VHA, o que reflecte a raridade deste diagnóstico clínico, na actualidade, no nosso país.

Dados da Direcção Geral de Saúde (DGS) de 2002 a 2006 mostram um elevado número de casos notificados nos anos de 2004 e 2005 (respectivamente de 144 e 280 casos) comparativamente com os anos de 2002 e 2003 (64 e 38 casos) e um decréscimo marcado em 2006 (45 casos) (http://www.dgs.pt).

Uma vez que a diminuição da endemicidade do VHA conduz à diminuição da população adulta imunizada e que esta doença tende a ser mais sintomática no adulto, seria de esperar que esta diminuição da prevalência fosse acompanhada de aumento do número de casos diagnosticados no adulto.

Destacamos que os seis casos identificados com serologia compatível com hepatite A aguda, apresentavam idades compreendidas entre os três e os 70 anos (um com três anos, quatro entre os 29 e 42 anos e um com 70 anos).

Perante um quadro de hepatite aguda deve-se considerar no seu diagnóstico diferencial a hipótese de hepatite A.

Independentemente da faixa etária, e caso o indivíduo pertença a um dos grupos para os quais a vacinação é recomendada, a avaliação do seu estado imunitário para o VHA deve ser realizada.

/ Bibliografia

1. Curry M, Chopra S. "Acute Viral Hepatitis". Em: Mandell, Bennett e Dolin, eds. *Principles and Practice of Infectious Diseases.* 7th ed. Philadelphia: Churchill Livingstone; 2010. p. 1577-1592

2. Dienstag J. "Acute Viral Hepatitis". Em: Fauci [*et al*], eds. Harrison's – *Principles of Internal Medicine.* 17th. Mc Graw-Hill Companies; 2008. p.1932-48

3. Wasley A, Feinstone F, Bell B. "Hepatitis A Virus". Em: Bennett e Dolin, eds. *Principles and Practice of Infectious Diseases.* 7th. Philadelphia: Churchill Livingstone; 2010. p. 2367-87

4. Serejo F. "Doença hepática vírica". Em: Areias J., ed. *Tratado de hepatologia.* 1ª ed. Permayer Protugal; 2006. p. 169-211

5. Toro C. "Hepatitis de Transmision Entérica: A e E". Em: González-Lahoz J., Soriano V. eds. Hepatitis Viricas. Madrid:Alcandora Formacion, S.L.; 2005. p. 13-19

6. Johnson Z. et al. "An Outbreak of Hepatitis A among Irish Haemophiliacs". *International Journal of Epidemiology 1995*; 2 (4): 821-828

7. Tortajada C. *et al.* "Outbreak of Hepatitis A among men who have sex with men in Barcelona, Spain, September 2008 – March 2009". [em linha]. *Eurosurveillance 2009* [Consultado em 06/12/2009]. Disponível em www.Eurosurveillance.org/ViewArticle.aspx?ArticleId=19175

8. Buhl M.R. "Hepatite A". Em: Buhl M.R., eds. *Manual de Medicina das Viagens 2005*-7. Travel Medicine Publishers, 4ªed. Denmark. 2005. p.88-92

9. Lecour H, Ribeiro T, Amaral I, Rodrigues MA. "Prevalence of viral hepatitis markers in the population of Portugal". *Bulletin of the World Health Organization 1984*, 62 (5): 743-747

10. Lecour H. *et al.* "Prevalência de marcadores da Hepatite A e da Hepatite E na população da região norte de Portugal". *Arquivos de Medicina 1999*, 13 (5/6); 244-248

11. Marinho R. Valente A, Ramalho F, Carneiro de Moura M. "Hepatite A: alteração do padrão epidemiológico?". *Revista Portuguesa de Clínica Geral 2000*; 16:103-111

12. Cunha I, Antunes H. "Prevalência do anticorpo contra o vírus da hepatite A numa população do Norte de Portugal". *Acta Med Port 2001*; 14: 479-482

13. Valadas E, Sousa S, Antunes F. "Seroprevalência da hepatite A em infectados por vírus da imunodeficiência humana". *Revista Portuguesa de Doenças Infecciosas 2008*; 4 (1): 12-16

ARTIGO DE REVISÃO / *REVIEW ARTICLE*

Mastoidite aguda
estudo retrospectivo de 10 anos

Acute Mastoiditis
a 10 year retrospective study

/ F. Leite / C. Resende / C. Faria

Serviço de Pediatria do Hospital S. Teotónio, Viseu – E.P.E.

Correspondência:
Dr.ª Filipa Leite
Hospital S. Teotónio – Viseu
Av. Rei D. Duarte
3504-509 Viseu
Portugal
Telefone: +351 23 2420500
e-mail: filipasoaresleite@gmail.com

/ Resumo

Introdução: A mastoidite aguda é uma potencial complicação intratemporal de todos os casos de otite média aguda. A introdução da antibioterapia diminuiu a sua incidência, mas de acordo com estudos recentes, tem-se constatado um ressurgimento desta entidade.
Objectivo: Estudar a frequência, características clínicas, laboratoriais e evolução dos casos de mastoidite aguda internados no Serviço de Pediatria do Hospital S. Teotónio, nos últimos dez anos.
Métodos: Estudo retrospectivo dos processos clínicos de crianças internadas por mastoidite aguda, entre Janeiro de 2000 e Dezembro de 2009.
Resultados: Foram diagnosticadas 59 crianças com mastoidite aguda, verificando-se um aumento do número de casos ao longo do período em análise. A idade de apresentação variou dos três meses aos quinze anos, sendo a maioria do sexo masculino (56%). Previamente à admissão, 42,4% estavam sob antibioterapia oral, por otite média aguda. Febre e sinais inflamatórios retro-auriculares foram as principais queixas. O microrganismo mais frequentemente isolado foi a *Pseudomonas aeruginosa*. Todas as crianças foram tratadas com antibioterapia endovenosa, com uma duração média de 7,4 dias. Nesta série, ocorreram complicações adicionais em 7%, correspondentes a quatro abcessos subperiósteos.
Conclusão: A incidência da mastoidite aguda tem vindo a aumentar na comunidade infantil e continua a ser uma infecção potencialmente grave na era antibiótica.

Palavras-chave: Mastoidite, otite média aguda, antibioterapia.

/ Abstract

Introduction: *Acute mastoiditis is a potential intratemporal complication of all cases of otitis media. According to recent studies, the incidence of acute mastoiditis has been increasing.*
Objective: *Evaluate the incidence, clinical, laboratorial and evolution characteristics of the acute mastoiditis cases in our Department, in the last ten years.*
Methods: *Retrospective review of clinical records of children with acute mastoiditis admitted between January 2000 and December 2009.*

Results: *Fifty-nine children were diagnosed with acute mastoiditis. The number of cases has grown up during the studied period. The patient age ranged from three months to fifteen years and most of them were boys (56%). Upon admission, 42.4% were under antibiotic treatment. Fever and retro-auricular inflammatory signs were the most frequent complains. The most common isolated microorganism was Pseudomonas aeruginosa. They all have been treated with intravenous antibiotics, with a mean duration time of 7.4 days. In our series associated complications occurred in 7% (4 subperiosteal abscesses).*
Commentary: *The incidence of acute mastoiditis has been increasing recently in the community studied and continues to be a potentially serious infection in the antibiotic era.*

Key-words: *Mastoiditis, otitis media, antibiotherapy.*

/ Introdução

A mastoidite aguda (ou otomastoidite aguda) é a complicação intratemporal mais frequente e grave da otite média aguda (OMA).[1-9] Uma vez que o revestimento muco-periósteo da apófise mastóide se encontra em continuidade com a do ouvido médio, todos os casos de OMA apresentam algum grau de inflamação mastoideia.[10] Epidemiologicamente, esta entidade é mais frequente no sexo masculino, verificando-se que a maioria das crianças tem idade inferior a 4 anos, o que reflecte o pico etário de OMA.[2, 3, 5-7, 11]

A sua incidência era significativamente elevada na era pré-antibiótica, estando documentada em até 20% dos casos de OMA. Esta complicação chegava a ser a principal causa de internamento em Pediatria, associada frequentemente a complicações como abcesso subperiósteo, abcesso de Bezold, paralisia facial, labirintite supurativa, meningite, abcesso epidural e subdural, abcesso cerebral e tromboflebite do seio lateral. Posteriormente, após a introdução da antibioterapia, assistiu-se a um declínio dramático da sua frequência para valores menos significativos (0,2-2,8%).[2, 3, 5, 7, 10-13]



No entanto, desde os finais da década de 1980, tem-se assistido a um ressurgimento desta entidade, para o qual se apontam fundamentalmente duas causas: o uso indiscriminado de antibióticos e o aparecimento de microrganismos resistentes.[1, 5-7, 14, 15]

Teoricamente, pode considerar-se que a OMA se acompanha sempre de mastoidite, uma vez que na otite existe uma inflamação da mucosa contígua à do ouvido médio.[6] A clínica, no entanto, só surge quando há evolução do processo inflamatório, com acumulação de material exsudativo, inicialmente seroso e posteriormente purulento, cuja pressão leva à desmineralização e necrose óssea, formação de cavidades abcedadas após destruição das paredes das células mastoideias e saída de pús para as áreas contíguas.[12]

Tipicamente, a mastoidite apresenta-se com febre, sinais inflamatórios da região retro-auricular, protrusão do pavilhão auricular e associa-se, com frequência, a história simultânea ou recente de OMA. A etiologia é semelhante e resulta sobretudo de infecções por *Streptococcus pneumoniae, Haemophilus influenza* e *Moraxella catarrhalis*. Nos últimos anos, tem-se constatado um aumento do número de casos por *Pseudomonas aeruginosa*.[4, 5, 12, 16-18]

O diagnóstico de mastoidite aguda é essencialmente clínico, tendo a imagiologia um papel importante na sua confirmação, principalmente quando há complicações.[5] O tratamento varia de uma abordagem conservadora com antibioterapia endovenosa a miringotomia, ou a uma intervenção mais agressiva com mastoidectomia. Goldstein et al. constatou que apenas 25% dos casos de mastoidite aguda necessita de mastoidectomia.[3, 19]

O objectivo deste estudo foi caracterizar os casos de mastoidite aguda internados no Serviço de Pediatria do Hospital S. Teotónio, nos últimos 10 anos.

/ Métodos

Foi efectuada uma revisão casuística dos processos clínicos de crianças com idade inferior a quinze anos, internadas no Serviço de Pediatria do Hospital S. Teotónio, desde 1 de Janeiro de 2000 a 31 de Dezembro de 2009, com o diagnóstico de mastoidite aguda.

Como critérios de inclusão foram considerados: a existência de sinais inflamatórios retroauriculares (rubor, edema, calor e dor à palpação), associados a protrusão do pavilhão auricular e desaparecimento do sulco retro auricular, otalgia ou otorreia, com ou sem febre. Para o diagnóstico etiológico foram colhidos hemocultura e exsudado auricular, este último quando existia otorreia associada ou aquando da realização de miringotomia.

Os processos clínicos com dados incompletos ou diagnóstico não conclusivo foram excluídos.

Os dados epidemiológicos, clínicos, laboratoriais, imagiológicos, terapêutica e evolução, foram informatizados e analisados com o programa Excel® da Microsoft.

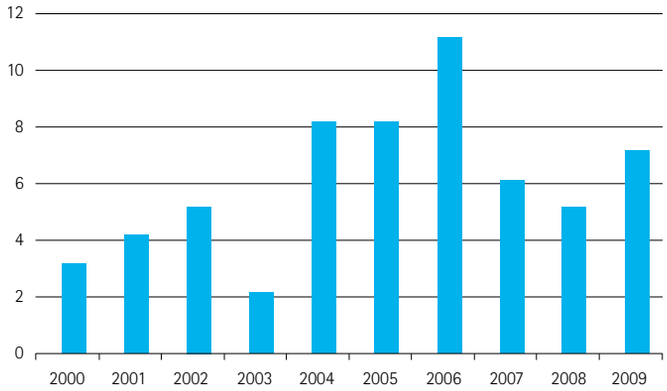

Gráfico 1 — Distribuição do número de casos por ano.

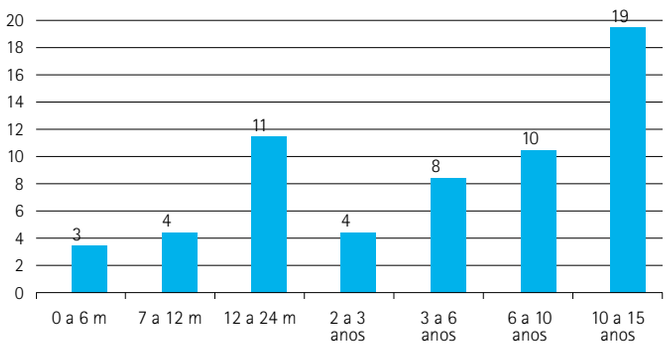

Gráfico 2 — Distribuição do número de casos por idade.

/ Resultados

Durante o período do estudo foram internadas 59 crianças com o diagnóstico de mastoidite aguda, sendo a média de casos por ano de 5,9 e a mediana de 5,5 casos/ano (Gráfico 1). Trinta e três crianças eram do sexo masculino (56%). A mediana de idades, na altura do diagnóstico, foi de 5 anos, oscilando entre os 3 meses e os 15 anos, sendo que 30,5% tinham menos de 2 anos e 12% menos de 12 meses (Gráfico 2).

Quarenta e sete crianças (79,5%) eram previamente saudáveis e as restantes (20,5%) apresentavam história de OMA de repetição. À data da admissão, por diagnóstico prévio de OMA, vinte e cinco crianças (42,4%) estavam sob antibioterapia oral com uma duração média de 2,4 dias, sendo a amoxicilina-ácido clavulânico (48%), a amoxicilina (16%) e o cefuroxime axetil (16%), os antibióticos mais usados.

As 59 crianças (100%) apresentavam sinais inflamatórios retro auriculares e protrusão do pavilhão auricular na altura do diagnóstico e vinte e sete crianças (45,8%) apresentavam febre. Em todas, a mastoidite era, clinicamente, unilateral e a otorreia estava presente em 21 casos (35,6%).

Em 61% das situações as crianças foram observadas por otorrinolaringologia.



Figura 1 — Raio X das mastóides, com incidência esquerda e incidência direita. Círculo a vermelho assinala zona da lesão.



Figura 2 — Tomografia Computorizada dos Ouvidos. Sinais de otomastoidite esquerda com possível evolução colesteatomatosa. Círculo a vermelho assinala zona da lesão.

Foi considerado leucocitose a presença de leucócitos superior a $15x10^9/L$ e proteína C reactiva (PCR) positiva se o valor foi superior a 5 mg/dL. Foi constatada leucocitose em 71% dos leucogramas realizados e o valor mediano da proteína C reactiva (PCR) foi de 5,5 mg/dl (mínimo 0,8; máximo 18 mg/dl). Foi colhida amostra para hemocultura em 42/59 casos (71%), a qual foi estéril em 40 casos e contaminada em 2. No exame cultural do pús auricular de 23 doentes (39%), foi possível isolar 15 gérmenes (65%): *Pseudomonas aeuginosa* (12), *Haemophilus influenza* (1), *Streptococcus pyogenes* (1) e *Staphylococcus epidermidis* (1).

Os exames de imagem (tomografia computorizada (TC) ou ressonância magnética nuclear (RMN) foram solicitados na suspeita de complicações (Figuras 1 e 2). Apenas quatro crianças (7%) realizaram tomografia axial computorizada (TC) e uma realizou ressonância magnética nuclear (RMN).

O tratamento foi inicialmente conservador e os antibióticos usados foram as cefalosporinas de segunda e terceira geração. Trinta e sete crianças (63%) foram medicadas empiricamente com cefuroxime e dezanove (32%) com ceftriaxone. Em onze (19%), a antibioterapia foi alterada de acordo com o teste de sensibilidade aos antibióticos (TSA) ou aparecimento de complicações. Todas as crianças iniciaram a terapêutica por via endovenosa, com uma duração média de 7,4 dias. A terapêutica foi completada, por via oral, com cefuroxime axetil ou amoxicilina e ácido clavulânico. Em 20% dos casos a terapêutica, por via endovenosa, foi continuada em regime de Hospital de Dia.

Seis crianças (10%) foram submetidas a miringotomia e quatro (7%) a drenagem. Evoluíram para abcessos subperiósteos 4 casos, todos os outros evoluíram favoravelmente.

A duração do internamento variou entre 1 e 19 dias, com uma mediana de 5 dias.

/ Discussão

Neste estudo apresenta-se uma série de 59 crianças com mastoidite aguda, internadas ao longo de um período de 10 anos. Outros estudos (Tabela 1), realizados na Península Ibérica, apresentam incidências entre 33 e 205, em períodos de 7 a 10 anos. Constatou-se um aumento crescente do número de internamentos por mastoidite aguda nos últimos anos (Gráfico 1), tal como tem sido referido na literatura.[2, 4, 8, 11, 20-22]. A distribuição por sexos foi semelhante a outros estudos publicados, com um predomínio do sexo masculino.[5, 11] Todos os nossos casos foram unilaterais.[6] Ao contrário de outras séries que reportam mais de um terço dos casos em crianças pequenas, a idade de apresentação das nossas crianças foi, em 63% dos casos, acima dos 3 anos, com uma mediana de 5 anos (Gráfico 2) afectando a mastoidite aguda todos os grupos de idade pediátrica.[2, 6, 8]

A pneumatização da porção inferior das apófises mastóides inicia-se entre os 2 e os 3 anos, mas a porção superior está presente à nascença, pelo que pode existir infecção da região em qualquer idade e quase sempre secundária a OMA.[8, 10]

Como descrito em outros estudos,[2, 6, 13, 17, 22-24] uma proporção elevada de crianças (42,4%) encontrava-se sob antibioterapia à data do internamento.
A prescrição inadequada e indiscriminada de antibióticos não previne as complicações da OMA, podendo modificar a sintomatologia e dificultar o diagnóstico, contribuindo desse modo para o aumento da incidência e atraso no diagnóstico da doença. Concomitantemente, pode ainda promover a selecção de estirpes e aumento das resistências aos microrganismos.[11, 24, 25] Portanto, o uso de antimicrobianos deve ser criterioso no tratamento da OMA, evitando fármacos de amplo espectro como terapêutica inicial. No entanto, a abstenção do uso de antibioterapia nas situações de OMA supurada não é recomendada, pelo risco aumentado de complicações, em particular de mastoidite aguda.[2]

O diagnóstico de mastoidite aguda deve ser sempre clínico, baseado na anamnese e exame físico minuciosos. Os achados clínicos das crianças da nossa amostra são semelhantes aos descritos por outros autores.[7, 11, 26]

A presença de leucocitose com neutrofilia e valores elevados de PCR tem sido sugerida por outros autores como parâmetros indicativos de mastoidite aguda, visto que durante o curso de uma OMA estas alterações não se verificam.[6, 26] No entanto, um hemograma normal não exclui o diagnóstico.[10] Alguns autores encontraram uma relação significativa entre o valor destes parâmetros à data de internamento e a posterior evolução para uma complicação, necessidade de cirurgia ou maior tempo de internamento.[6, 27] Na nossa amostra, 35,6% dos leucogramas realizados foram normais e a hemocultura foi estéril em 95% dos casos, dado raramente se acompanhar de bacteriémia.

TABELA 1 – INCIDÊNCIA DE CASOS DE MASTOIDITE AGUDA EM ESTUDOS REALIZADOS NA PENÍNSULA IBÉRICA

Artigo	País	N.º anos	N.º casos
Paramás AR, 2006[6]	Espanha	10 anos	49
Benito MB, 2006[9]	Espanha	10 anos	205
Salgueiro AB, 2007[7]	Portugal	10 anos	77
Martins C, 2008[5]	Portugal	7 anos	33
Santander BC, 2010[26]	Espanha	10 anos	145

A identificação etiológica realizou-se apenas em 25,4% das crianças, devido à não realização sistemática de timpanocentese, tal como é preconizado por alguns autores, e pela presença de culturas estéreis, possivelmente devido à antibioterapia previamente instituída, estes resultados foram semelhantes aos encontrados por Santander *et al.*, num estudo realizado em Sevilha, num período de tempo semelhante.[26]

A *Pseudomonas aeruginosa* foi o microrganismo mais frequentemente isolado, estando de acordo com outros estudos, os quais referem que recentemente parece haver aumento de casos por este agente, principalmente em crianças mais velhas. [4, 5, 13, 17, 25] Entre os anos 1992-1997, Cohen-Kerem *et al.* encontraram a *P. aeruginosa* como o microrganismo mais frequente para a mastoidite aguda, sendo que 64% destas culturas foram obtidas ao nível do canal auditivo externo.[28] A elevada incidência de *P. aeruginosa,* encontrada na nossa série apenas em crianças com idade superior a 5 anos, pode também ser explicada pelo facto de as culturas terem sido recolhidas ao nível do canal auditivo externo, a partir da otorreia presente.

A correcta identificação do agente etiológico é fundamental na orientação da antibioterapia e no conhecimento epidemiológico das resistências aos antimicrobianos.

Existe uma grande controvérsia na literatura sobre quando usar a TC. Alguns autores propõem a sua realização, por rotina, em todos os casos, baseando-se na documentação de casos de abcesso epidural em crianças com mastoidite sem clínica de complicação intra-craniana.[6] Pelo contrário, existem outros autores que consideram que a maioria das crianças com uma mastoidite aguda pode ser tratada de forma segura sem a realização de TC.[26] Este exame ficaria reservado para os casos em que existe dúvida diagnóstica, principalmente em crianças com idade inferior a 2 anos, evolução clínica desfavorável às 48h de doença ou suspeita de complicação intracraniana.[7, 15, 23, 26] No nosso estudo, a apresentação clínica foi determinante para o diagnóstico em 100% dos casos, daí os exames imagiológicos apenas terem sido solicitados na suspeita de complicações (7%).

A abordagem conservadora é consensual no tratamento da mastoidite aguda, no entanto o que não é consensual é o antibiótico de eleição. Nesta casuística, o cefuroxime foi o antibiótico mais usado de forma empírica, com bons resultados, o que está de acordo com alguns protocolos já estabelecidos.[29, 30]

As complicações podem ocorrer em até 35% dos casos. No nosso estudo obtivemos complicações em apenas 4 (7%) crianças (quatro abcessos subperiósteos). Pensamos que o facto de esta casuística ser pequena, possa ter contribuído para tal.[7, 14, 22]

/ Conclusões

A mastoidite aguda é actualmente uma patologia com uma incidência importante, que requer um conhecimento adequado dos sintomas e um diagnóstico e tratamento precoces, principalmente na criança pequena, de forma a evitar as complicações mais graves.

Nesta série, a maioria dos casos melhorou com o tratamento conservador, reservando-se a cirurgia para as situações mais complicadas.

Na maior parte das variáveis analisadas foram obtidos resultados semelhantes a outros estudos, excepto o menor número de complicações e da necessidade de cirurgia invasiva.

/ Bibliografia

1. Bluestone CD. "Clinical course, complications and sequelae of acute otitis media". *Pediatr Infect Dis J 2000*;19(5 Suppl):S37-46.

2. Spratley J, Silveira H, Alvarez I, Pais-Clemente M. "Acute mastoiditis in children: review of the current status". *Int J Pediatr Otorhinolaryngol 2000*;56(1):33-40.

3. Abdel-Aziz M, El-Hoshy H. "Acute mastoiditis: A one year study in the pediatric hospital of Cairo university". *BMC Ear Nose Throat Disord 2010*;10:1-6.

4. Katz A, Leibovitz E, Greenberg D, Raiz S, Greenwald-Maimon M, Leiberman A, et al. "Acute mastoiditis in Southern Israel: a twelve year retrospective study" (1990 through 2001). *Pediatr Infect Dis J 2003*;22(10):878-82.

5. Martins C, Lopes A, Marques E. Mastoidite aguda. "Experiência de 7 anos". *Acta Pediatr Port 2008*;39(1):8-11.

6. Paramás A, Losa M, Pedro F, Encinas A, Iriguero M. "Mastoiditis aguda infantil. estudio retrospectivo y revisión de la literatura". *Acta Otorrinolaringol Esp 2006*;56:165-70.

7. Salgueiro A, Brito M, Luís C, Machado M. "Mastoidites na idade pediátrica". *Acta Pediatr Port 2007*;38(6):257-61.

8. Serrão Neto A, Flores P, Ruah C, Sousa E, Pereira P, Noronha F, et al. "Mastoidites Agudas na Criança". *Acta Med Port 1998*;11:643-7.

9. Benito BM, Perez Gorricho B. "Acute mastoiditis: increase of incidence and controversies in antibiotic treatment". *Rev Esp Quimioter 2006*;19(4):337-41.

10. Lewis K, Shapiro N, Cherry J. Mastoiditis. In: RD F, JD C, GJ D, SL K, editors. "Textbook of Pediatric Infectious Diseases". 5 ed: WB Saunders Company; 2004. pag. 235-41.

11. Vera-Cruz P, Farinha RR, Calado V. "Acute mastoiditis in children--our experience". *Int J Pediatr Otorhinolaryngol 1999*;50(2):113-7.

12. "Complications and sequelae: Intratemporal". In: Bluestone CD, Klein JO, editors. *Otitis Media in Infants and Children*. 3 ed. Philadelphia: WB Saunders Company; 2001. pag. 299-381.

13. Leskinen K, Jero J. "Complications of acute otitis media in children in southern Finland". *Int J Pediatr Otorhinolaryngol 2004*;68(3):317-24.

14. Ghaffar FA, Wordemann M, McCracken GH, Jr. "Acute mastoiditis in children: a seventeen-year experience in Dallas, Texas". *Pediatr Infect Dis J 2001*;20(4):376-80.

15. Rivero V, Cano-Cortés T, Pinto J, Ugena E, Yanez T, Claver F. "Revisión de otomastoiditis agudas en la población pediátrica – nuestra casuística". *An Otorrinolaringol Ibero Am 2004*;31:215-22.

16. Anderson KJ. Mastoiditis. *Pediatr Rev 2009*;30(6):233-4.

17. Butbul-Aviel Y, Miron D, Halevy R, Koren A, Sakran W. "Acute mastoiditis in children: Pseudomonas aeruginosa as a leading pathogen". *Int J Pediatr Otorhinolaryngol 2003*;67(3):277-81.

18. Paradise J. "Otitis Media". In: Behrman R, Kliegman R, Jenson H, editors. Nelson – *Tratado de Pediatría*. 17 ed. Madrid: Elsevier España, SA; 2004. pag. 2147.

19. Goldstein NA, Casselbrant ML, Bluestone CD, Kurs-Lasky M. "Intratemporal complications of acute otitis media in infants and children". *Otolaryngol Head Neck Surg 1998*;119(5):444-54.

20. Garrelts L, Melnyk BM. "Pacifier usage and acute otitis media in infants and young children". *Pediatr Nurs 2001*;27(5):516-8, 491.

21. Hoberman A, Paradise JL. "Acute otitis media: diagnosis and management in the year 2000". *Pediatr Ann 2000*;29(10):609-20.

22. Ruiz Diaz A, Castillo Martín F, Bilbao Garitagoitia A, Díaz Román C, Garcia Miguel M, Borque Andrés C. "Mastoidite aguda: una entidad emergente". *An Esp Pediatr 2002*;57:427-31.

23. Garcia de Hombre A. "Revisión de las otitis medias agudas complicadas en un hospital comarcal – nuestra experiencia en 10 años". *An Otorrinolaringol Ibero Am 2005*;32:459-65.

24. Heslop A, Ovesen T. "Severe acute middle ear infections: microbiology and treatment". *Int J Pediatr Otorhinolaryngol 2006*;70(10):1811-6.

25. Luntz M, Brodsky A, Nusem S, Kronenberg J, Keren G, Migirov L, et al. "Acute mastoiditis – the antibiotic era: a multicenter study". *Int J Pediatr Otorhinolaryngol 2001*;57(1):1-9.

26. Santander Croche B, Gonzalez Porras A, Sanataella Obando I. "Mastoiditis aguda: experiencia en los ultimos 10 anos en hospital terciário del sur de España". *An Pediatr (Barc) 2010*;72(4):257-62.

27. Kvestad E, Kvaerner KJ, Mair IW. "Acute mastoiditis: predictors for surgery". *Int J Pediatr Otorhinolaryngol 2000*;52(2):149-55.

28. Cohen-Kerem R, Uri N, Rennert H, Peled N, Greenberg E, Efrat M. "Acute mastoiditis in children: is surgical treatment necessary?" *J Laryngol Otol 1999*;113(12):1081-5.

29. Fasheh W. "Mastoiditis – Protocolo Diagnóstico Terapêutico". In: JP F, editor. *Urgências en Pediatria*. 3 ed. Barcelona: Ergon Ediciones; 2002. pag. 85.

30. Martínez Ruiz M, Gómez Bueno O, del Castillo M. "Infecciones del tracto respiratório superior". In: Ruíz Domínguez J, Montero Reguera R, Hernández González N, editors. *Manual de Diagnóstico y Terapêutica en Pediatria*. 4 ed. Madrid: Publicación de Libros Médicos, SLU; 2003. pag. 410.

Agradecimento

ao Dr. Joaquim Agostinho, do Serviço de Imagiologia do Hospital S. Teotónio de Viseu, pelo apoio prestado na selecção e interpretação dos exames imagiológicos.

CASO CLÍNICO / *CLINICAL CASE*

Doença de Kikuchi-Fujimoto

a propósito de um caso clínico

Kikuchi-Fujimoto Disease

a clinical case

/ N. Nedzelska[1] / O. Cardoso[2] / J. Machado[3] / F. Maltez[4]

[1] Interna do Internato complementar de Medicina Interna CHMT, Unidade de Tomar
[2] Assistente Graduado de Medicina Interna e Infecciologista, Hospital de Curry Cabral
[3] Chefe de Serviço de Medicina Interna e graduado em Doenças Infecciosas, Hospital de Curry Cabral
[4] Director do Serviço de Doenças Infecciosas, Hospital de Curry Cabral

Serviço de Doenças infecciosas
Hospital de Curry Cabral
Director – Dr. Fernando Maltez

Correspondência:

Fernando Maltez
Serviço de Doenças infecciosas
Hospital de Curry Cabral
Rua da Beneficiência n.º 8
1069-066 Lisboa

Telefone: +351 21 7924282
e-mail: fmaltez@hccabral.min-saude.pt

/ Resumo

Os autores apresentam um caso clínico de doença de Kikuchi-Fujimoto (DKF), em mulher caucasiana de 47 anos, com síndrome febril e adenopatias axilares e cervicais, cujo diagnóstico, foi estabelecido por biópsia ganglionar axilar, reveladora de linfadenite histiocítica necrotisante. No diagnóstico diferencial foram excluídas outras entidades, em particular do foro infeccioso ou hematológico. A associação de DKF com o lúpus eritematoso sistémico (LES), descrita na literatura, também foi questionada neste caso, dada a presença de auto-anticorpos ANA e anti-SS-A. A exuberância do quadro clínico justificou a introdução de corticoterapia, assistindo-se a recuperação completa; aos quinze meses de seguimento, a doente continuava assintomática, com título idêntico de ANA.

Palavras-chave: febre, adenopatias, Kikuchi-Fujimoto.

/ Abstract

The authors present a clinical case of Kikuchi-Fujimoto disease of a 47-year-old caucasian woman with axillary and cervical lymphadenopathy and fever. The diagnosis was established by excision biopsy of an axillary lymph node, which showed histiocytic necrotizing lymphadenitis. Other diseases from infectious or hematologic origin were excluded. The association between DKF and systemic lupus erythematosus (SLE), as it is known in the literature, was also considered in this case, because the patient had ANA and anti-SS-A positive.

The exuberance of the clinical picture justified the introduction of corticosteroids, with complete resolution; fifteen months later, the patient remained well, with the same title of ANA.

Key-words: *fever, lymphadenopathy, Kikuchi-Fujimoto.*

/ Introdução

A doença de Kikuchi-Fujimoto (DKF) é uma doença proliferativa histiocítica, benigna, auto-limitada, cujas manifestações clínicas mais frequentes são a linfadenopatia regional e a febre persistente. É uma doença extremamente rara, de distribuição mundial, com maior prevalência entre indivíduos asiáticos, afectando mais frequentemente adultos jovens, predominantemente mulheres na segunda ou terceira décadas de vida[1, 2, 3]. Desde que foi descrita em 1972 por Kikuchi e Fujimoto, no Japão[1], vários casos de atingimento adenopático têm sido relatados.

A etiologia da DKF é desconhecida, sendo sugerida a sua associação com alguns agentes infecciosos[4, 5], mas a negatividade dos respectivos estudos serológicos e bacteriológicos, tornam esta hipótese controversa.

A provável etiologia autoimune apontada por alguns autores, tem por base a semelhança clínica, laboratorial e histopatológica existente entre alguns casos de LES e a DKF[6]. Na verdade, alguns doentes inicialmente diagnosticados com DKF, acabam por desenvolver LES, o que significa que aquela poderá representar uma forma frustre de uma doença auto-imune. Para certos autores, a maior frequência de episódios de reactivação de lúpus, que geralmente acompanha ou coincide com o início da DKF nestes doentes, e a possibilidade da ocorrência simultânea de DKF e LES, parecem indiciar, que não estamos perante duas entidades verdadeiramente independentes, mas tão somente que a DKF poderá representar uma manifestação de lúpus[7].

Para além da associação com LES, em relação ao qual pode preceder, acompanhar ou suceder no respectivo diagnóstico, a DKF pode ainda associar-se a outros distúrbios auto-imunes, como a tiroidite de Hashimoto, a doença mista do tecido conectivo ou a doença de Still do adulto e a doenças hematológicas, como linfomas, entrando obrigatoriamente no diagnóstico diferencial destas entidades nosológicas[8].

O início da doença é geralmente subagudo, com evolução habitual de duas a três semanas. A apresentação inicial mais frequente é a adenopatia cervical, unilateral, com tamanho médio de 0.5 a 4 cm, por vezes dolorosa à palpação, acompanhada de febre alta. Ocasionalmente podem estar envolvidas outras cadeias linfáticas[9, 10]. Outros sintomas e sinais não específicos, mas possíveis, são a perda ponderal, os suores nocturnos, a astenia, as mioartralgias, as náuseas, os vómitos, a diarreia, os sintomas respiratórios ou a hepatoesplenomegália. O atingimento cutâneo foi descrito em 25% dos casos, por vezes na forma de eritema malar em asa de borboleta[11].

Os exames laboratoriais, se bem que muitas vezes normais, podem evidenciar neutropénia, linfocitose (com linfócitos atípicos em 25% dos casos), anemia, trombocitopénia e aumento dos marcadores inflamatórios (VS e proteína C reactiva), da LDH e das transaminases[12, 13, 14].

O diagnóstico é feito pela biópsia excisional de gânglios afectados[15].

A respectiva avaliação histopatológica, revela áreas de necrose paracortical, com detritos abundantes de kariorrexis, com destruição da arquitectura nodal e grande quantidade de histiócitos na periferia da área de necrose[16, 17]. A imunohistoquímica mostra uma predominância de células T, com muito poucas células B, tipicamente acompanhadas por uma diminuição da relação CD4: CD8 nas áreas afectadas do gânglio linfático. Os histiócitos são positivos para CD68 e muitos são positivos para lisozima. Estes aspectos constituem o imunofenotipo clássico da DKF[18]. Podem observar-se três padrões histológicos principais: proliferativo, necrotisante e xantomatoso, os quais parecem representar diferentes estadios na evolução da DKF, sendo o tipo proliferativo o mais precoce e o tipo xantomatoso o mais tardio[19].

No diagnóstico diferencial da DKF incluem-se várias patologias, cujas manifestações principais são a síndrome febril e as adenopatias, particularmente algumas doenças infecciosas,

autoimunes e linfoproliferativas; estas últimas englobam, por exemplo, o linfoma não Hodgkin nos seus estadios iniciais, com poucas zonas de necrose [20, 21, 22]. A imunofenotipagem constitui um exame valioso para a diferenciação.

Também a semelhança clínica e anátomo-patológica da DKF com o LES, pode colocar dificuldades no diagnóstico diferencial. De acordo com os critérios actualizados da American Rheumatism Association para o diagnóstico de LES (exantema malar, exantema discóide, fotossensibilidade, úlceras orais, artrite, serosite, distúrbios renal, neurológico, hematológico ou imunológico e titulo de anticorpos antinucleares anormal), a presença de 4 deles em qualquer momento da evolução da doença, pode estabelecer o diagnóstico de lúpus sistémico com 98% de especificidade e 97% de sensibilidade[23]. No entanto, as características mais importantes para o diagnóstico diferencial entre LES e DKF, podem estar presentes ou assemelhar-se às alterações clínico-laboratoriais da DKF. Deste modo, o diagnóstico diferencial entre estas duas entidades, deve ser feito em conjunto com outras alterações histológicas, como a presença de corpos hematoxifílicos e fenómeno de Azzopardi da linfadenite lúpica[24].

No diagnóstico diferencial com causas infecciosas, nomeadamente com a linfadenite tuberculosa ou com a mononucleose infecciosa, o achado histológico de linfadenite histiocítica necrosante é evocador de DKF.

Em regra, a doença de Kikuchi-Fujimoto tem duração autolimitada de 1 a 3 meses[25]. A possibilidade de recorrência é pouco comum, mas observa-se em 2 a 3% dos casos[26]. Na maioria das vezes, os sintomas regridem de forma espontânea, sem recurso à terapêutica, mas quando surge associada a outras patologias, em especial ao LES, a sua evolução pode coincidir com a deste[18]. Por se tratar duma patologia incomum e auto-limitada, não existe ainda um protocolo uniformizado de tratamento.

A corticoterapia está recomendada quando há envolvimento ganglionar exuberante, quando as adenopatias condicionam obstrução das vias respiratórias ou compressão de órgãos vitais ou quando há marcado compromisso sistémico[26, 27]. Após a resolução do quadro inicial, os doentes devem ser vigiados em consulta periódica, dada a possibilidade de desenvolvimento de LES[24].

/ Caso clínico

Doente do sexo feminino, 47 anos de idade, caucasiana, sem antecedentes pessoais, ginecológicos ou epidemiológicos relevantes, foi internada por quadro febril (>38ºC) de predomínio vespertino com cerca de 2 meses de evolução, acompanhado de arrepios de frio, hipersudorese nocturna e tosse produtiva de expectoração mucosa, associando-se também astenia, anorexia não selectiva e perda ponderal de 7 kg.

No exame objectivo apresentava-se emagrecida (peso 44 kg), febril (38ºC), com adenopatias axilares bilaterais com cerca de 3 cm de diâmetro, de consistência elástica, móveis, ligeiramente dolorosas e também microadenopatias cervicais bilaterais; a auscultação cardio-pulmonar era normal e o exame abdominal revelava apenas hepatomegália ligeira.

Analiticamente tinha hemoglobina de 9.7 g/dL, leucócitos-2000/mm3, plaquetas-136 000/mm3, VS-116 mm na 1.ª hora, PCR-4.7 mg/dL, albumina 2.7 g/dL, natrémia 127 mEq/L, TGO-209 U/L, TGP-107 U/L, FA-207 U/L, GGT-249 U/ L, LDH-2229 U/L e ferritina-663 ng/dl.

No internamento as principais serologias, nomeadamente para VIH, CMV, EBV, toxoplasma e vírus das hepatites foram negativas. O VDRL foi não reactivo. A reacção de Coombs directo foi negativa.

Do estudo da autoimunidade salientava-se ANA positivo 1/640, padrão fino granular e anti-SS-A positivo (1+ U/mL); os anti-dsDNA, anti-SS-B, anti-Sm, anti-RNP e anticardiolipina foram negativos.

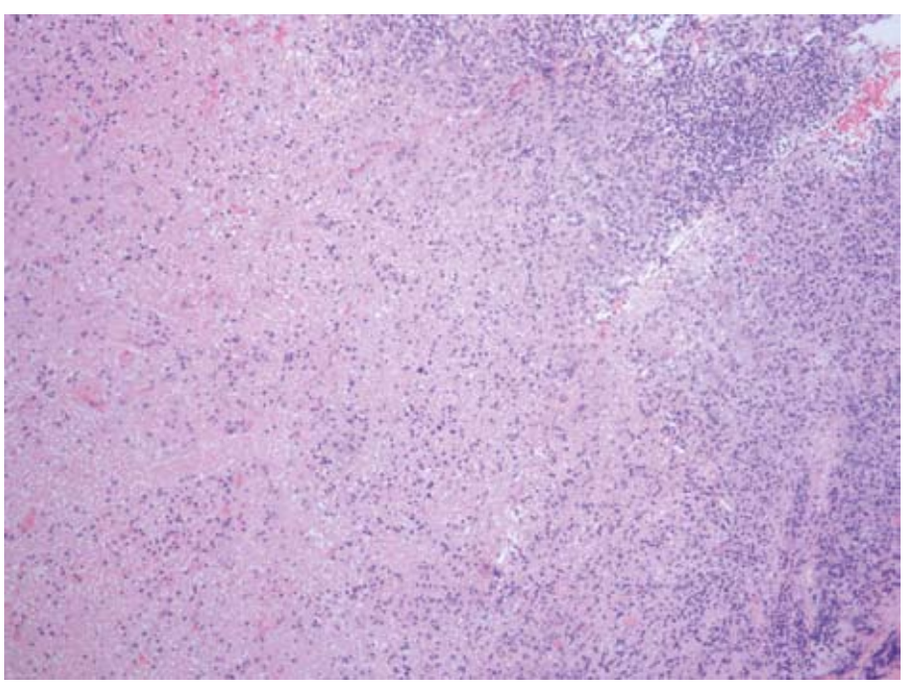

Figura 1 — Gânglio linfático axilar, com área granulomatosa necrotisante, com abundantes detritos de tipo histiocitário e linfocitário e algumas células gigantes multinucleadas (hemotoxilina-eosina, 40x).

A intradermorreacção de Mantoux com 5 U de tuberculina foi negativa.

A radiografia do tórax aparentava reforço intersticial inespecífuco bilateralmente e a TAC toraco-abdomino-pélvica mostrou exuberante compromisso ganglionar linfático (axilar, tronco celíaco, aorto-cava e região inguinal), em associação com hepatomegália inespecífica e derrames pericárdico e pleural de pequenas dimensões.

O mielograma e a biópsia óssea não demonstraram sinais de doença hematológica e a imunofenotipagem do sangue periférico não evidenciou quaisquer anomalias na linhagem linfóide T ou B.

Foi realizada posteriormente a excisão de gânglio axilar direito, cuja histologia revelou linfadenite histiocítica necrotisante compatível com doença de Kikuchi- Fujimoto (Fig.1).

Perante a persistência da febre com marcada toxicidade e o extenso compromisso adenopático foi introduzida terapêutica com prednisolona na dose de 40 mg/dia, observando-se melhoria significativa, com apirexia às 48 horas, regressão progressiva das adenomegálias e normalização das transaminases.

A doente teve alta clinicamente muito melhorada, com normalização dos parâmetros analíticos, referenciada à consulta externa.

Ao 15.º mês após a alta hospitalar a doente mantém-se assintomática, com rotinas analíticas normais e título de ANA idêntico ao do internamento.

/ Discussão

O caso clínico apresentado de febre prolongada e proeminência de adenopatias axilares, de menor expressão cervical, numa mulher de média idade, podendo evocar inicialmente causa infecciosa ou doença linfoproliferativa, colocava como procedimento prioritário a exérese ganglionar. E aqui as características anátomo-patológicas da linfadenopatia foram inquestionavelmente sugestivas, porventura patognomónicas de doença de Kikuchi-Fujimoto (DKF).

A questão mais pertinente que se pode levantar, aliás de acordo com a controvérsia na literatura, é a de saber se estamos perante um caso de DKF como entidade clínica isolada ou se a actual apresentação poderá corresponder a um processo inicial ou sobreposto de lúpus eritematoso sistémico (LES), até porque a doente tinha ANA positivo num título 1:640 e anti-SS-A também positivo.

O perfil epidemiológico da doente podia enquadrar-se no LES, uma vez que a doença tende a atingir mulheres jovens e causa frequentemente linfadenopatia, mas a doente negava alopécia, úlceras orais, rash, fotossensibilidade, fenómeno de Raynaud, artralgias ou história de abortos; tinha, no entanto, leucopenia, linfopenia e trombocitopénia e os autoanticorpos ANA e anti-SS-A eram positivos, embora outros anticorpos mais específicos para LES fossem negativos (anti-ds DNA).



Por outro lado, a biópsia excisional de gânglio axilar afectado revelou linfadenite histiocítica necrosante, que é o tipo anátomo--patológico mais frequente da DKF e não estavam presentes corpos hematoxifílicos, que parecem corresponder a núcleos degenerados após reacção com anticorpos antinucleares, nem fenómeno de Azzopardi, que corresponde à incrustração das paredes dos vasos sanguíneos com material nuclear, aspectos característicos da linfadenite lúpica, embora nem sempre presentes.

Este caso ilustra muito bem, a enorme dificuldade de distinguir DKF de LES, perante as semelhanças clínica, anatomopatológica e até serológica das duas entidades e a possibilidade de associação ou de eventual evolução de DKF para LES; provavelmente, esta clarificação diagnóstica só poderá ser estabelecida, com a evolução clínica da doente no longo prazo.

No curto prazo, a doente teve uma resolução completa com corticoterapia e no seguimento até aos 15 meses continuava assintomática, embora mantendo ANA positivo no mesmo título, de significado incerto, pela baixa especificidade.

/ Bibliografia

1. FUJIMOTO Y, KOZIMA Y, YAMAGUCHI K: "Cervical subacute necrotizing lymphadenitis: a new clinicopathologic entity". *Naika 1972*; 20:920-7.

2. TSANG WYW, CHAN JKC: "Kikuchi's lymphadenitis: A morphologic analysis of 75 cases with special references to unusual features". *Am J Surg Pathol 1994*; 18: 219-231.

3. TURNER R, MARTIN J, DORFMAN RF: "Necrotizing lymphadenitis - a study of 30 cases". *Am J Surg Pathol 1983*; 7: 115-23.

4. BATAILLE V, HARLAND C, BEHRENS J et al: "Kikuchi disease (histiocytic necrotizing lymphadenitis) in association with HTLV 1". *Br J Dermatol 1997*; 136(4):610-2.

5. JOHNSON LB, PASUMARTHY A, SARAVOLATZ LD: "Parvovirus B19 infection presenting with necrotizing lymphadenitis". *Am J Med 2003*; 114(4): 340-1.

6. LORENZO HA, GAMALLO AC, ORTEGA L et al: "Linfadenitis necrotizante histiocitaria: enfermedad de Kikuchi-Fujimoto. A propósito de 6 casos". *An Med Int 1999*; 16:301-4.

7. HUDNALL SD: "Kikuchi-Fujimoto disease: Is Epstein-Barr Virus the Culprit?" *Am J Clin Pathol 2000*; 113:761-4.

8. FAMULARO G, GIUSTINIANI MC, MARASCO A et al: *American Journal of Hematology 2003*; 74: 60-63.

9. DORFMAN RF, BERRY GJ: "Kikuchi's histiocytic necrotizing lymphadenitis: an analysis of 108 cases with emphasis on differential diagnosis". *Semin Diagn Pathol 1988*; 5: 329-345.

10. ROGER LS, FERRY JA: "A 24- year old woman with cervical lymphadenopathy, fever and leukopenia". *NEJM 1997*; 13 number 7; vol 336: 492-499.

11. LOPEZ C, OLIVIER M, OLAVARRIA R, SARABIA MA, CHOPITE M: "Kikuchi-Fujimoto necrotizing lymphadenitis associated with cutaneous lupus erythematosus: a case report". *Am J Dermatopathol 2000*; 22(4): 328-33.

12. KIKUCHI M, TAKESHITA M, EIMOTO T et al: "Histiocytic necrotizing lymphadenitis: clinicopathologic, immunologic, and HLA typing study". In: Hanaoka M, Kadin ME, Mikata A et al, eds. Lymphoid Malignancy: *Immunocytology and Cytogenetics*. New York, NY: Field and Wood 1990; 251-257.

13. SIERRA ML, VEGAS E, BLANCO-GONZALES J et al: "Kikuchi's disease with multisystemic involvement and adverse reactions to drugs". *Pediatrics 1999*; 104(2):24.

14. PAPAIONNOU G, SPELETAS M, KALOUTSI V et al: "Histiocytic necrotizing lymphadenitis (Kikuchi-Fujimoto disease) associated with antiphospholipid syndrome: a case report and literature review". *Ann Hematol 2002*; 81(12): 732-735.

15. TAKAKUWA T, OHNUMA S, KOIKE J et al: "Involvement of cell-mediated killing in apoptosis in histiocytic necrotizing lymphadenitis (Kikuchi-Fujimoto disease)". *Histopathology 1996*; Jan 28(1): 41-8.

16. ROZWENS A, MOLSKA M, KARLINSKA M, KLICKI G: "Histiocytic necrotizing lymphadenitis (Kikuchi disease): a case report". *Pol Merkuriusz Lek 2001*;11(63): 259-60.

17. MAHADEVA U, ALLPORT T, BAIN B, CHAN WK:21: "Haemophagocytic syndrome and histiocytic necrotizing (Kikuchi's disease)". *J Clin Pathol 2000*; 53 (8): 636-8.

18. OHSHIMA K, KIKUCHI M, SUNIYOSHI Y et al: "Proliferating cells in histiocytic necrotizing lymphadenitis". *Virchows Arch B Cell Pathol Incl Mol Pathol 1991*; 61: 97-100.

19. KUO TT: "Kikuchi disease (histyocytic necrotizing lymphadenitis): a clinicopathologic study of 79 cases with analysis of histologic subtypes, immunohistology, and DNA ploidy". *Am J Surg Pathol 1995*; 19: 798-809.

20. EMIR S, GOGUS S, GULER E et al: "Kikuchi-Fujimoto disease (histiocytic necrotizing lymphadenitis) confused with lymphoma in a child". *Med Pediatr Oncol 2001*; 37(6): 546-8.

21. RAM CA, GITA S: "Kikuchi-Fujimoto Disease in Nepal: A study of 6 cases". *Arch Pathol Lab Med 2003*; 127 (10): 1345-1348.

22. KHAROUBI S: "Kikuchi-Fujimoto disease and systemic lupus necrotizing erythematous". *Ann Med Interne 2000*; 151 (4):316-9

23. BEVRA HANNAHS HAHN. "Lúpus Eritematoso Sistémico", in e. Braunward, A.S. Fauci, Vol.II, 16º ed, Rio de Janeiro, Mc Graw Hill 2006; 300.20-56-2064.

24. GONÇALVES M,SILVA G, BARROS A, FREITAS L, CALDEIRA P, RODRIGUES R,CAPELINHA F, FREITAS E, FRAGA C, CAMACHO J, FERREIRA A.,: "Doença de Kikuchi-Fujimoto e Lúpus eritematoso sistémico", *Medicina Interna 2009*: vol 16, nº2: 112-116.

25. KIKUCHI M: "Histiocytic necrotizing lymphadenitis (Kikuchi-Fujimoto disease) in Japan". *Am J Surg Pathol 1991*; 15: 197-198.

26. MOHANTY SK, ARORA R, SAHA M: "Kikuchi – Fujimoto disease: an overview". *J Dermatol 2002*; 29: 10-14.

27. JANG YJ, PARK KH, SEOK HJ: "Management of Kikuchi disease using glucocorticoid". *J Laryngol Otol 2000*; 114(9): 709-11.

RPDI
Setembro > Dezembro 2010 / Vol. 6 > N.º 3

CASO CLÍNICO / *CLINICAL CASE*

Doença da Arranhadela do Gato em mulher de 44 anos de idade

Cat-Scratch disease in a 44-year-old woman

/ N. Murinello[1] / A. Murinello[2] / H. Damásio[2] / A.Carvalho[3] / R. de Sousa[4]

[1] Centro de Saúde de Cascais, Cascais , Portugal
[2] Serviço de Medicina Interna 1, Hospital de Curry Cabral, Lisboa, Portugal
[3] Serviço de Anatomia Patológica, Hospital de Curry Cabral, Lisboa, Portugal
[4] Centro de Estudos de Vectores e Doenças Infecciosas – Instituto Nacional de Saúde Dr. Ricardo Jorge. Águas de Moura, Portugal

Correspondência:

António Murinello
Avª Engº Antº Azevº Coutinho, Lt 8 r/c dto
2750-644 Cascais
Portugal

Telemóvel: +351 91 8626874
e-mail: amurinello@gmail.com

/ Resumo

A doença da arranhadela do gato é uma zoonose causada pela bactéria *Bartonella henselae* transmitida ao homem por inoculação em lesões de arranhadelas ou mordeduras de gatos. Descreve-se aqui um caso de doença da arranhadela do gato numa mulher de 44 anos de idade, imunocompetente, que se apresentou com uma pápula/crosta num dedo da mão direita, linfadenopatias regionais, e foi tratada com azitromicina por apresentar uma linfadenopatia epitroclear muito dolorosa. O diagnóstico de infecção por *B. henselae* foi confirmado laboratorialmente por serologia, e PCR (polymerase chain reaction) numa biópsia de gânglio axilar. Foi também detectado DNA de *B. henselae* no sangue do gato da doente. Importantes métodos de diagnóstico como a técnica de PCR e sequenciação permitem caracterizar a espécie ou estirpe responsáveis pela infecção no homem uma vez que actualmente existem novas espécies de *Bartonella* emergentes a causar a mesma doença. Para além disso, é extremamente importante para a epidemiologia das doenças existentes no nosso país saber quais as espécies que circulam e que podem causar doença no homem.

Palavras-chave: Doença da Arranhadela do Gato, *Bartonella henselae*, Pulga do gato *Ctenocephalides felis*, Azitromicina.

/ Abstract

Cat-Scratch Disease (CSD), a zoonosis caused mainly by Bartonella henselae, is transmitted to humans by inoculation into wounds caused by scratches and cat bites.

We report a case of CSD of an immunocompetent 44-year-old woman, kitten owner, presenting a papule/crust in a finger of the right hand, regional lymphadenopathies, and treated with azithromycin due to distressful and painful epitrochlear lymphadenopathy. The diagnosis of B. henselae infection was confirmed by serology and by PCR on lymph node biopsy. It was possible also to detect the presence of Bartonella DNA in the cat's blood but not in the four Ctenecephalides felis fleas collected from the cat. PCR is a useful tool for the characterization of Bartonella

species involved in patient infection since there are other emerging species which can also cause the same disease. In Portugal it is urgent to identify which Bartonella species are circulating and are causing disease in humans.

Key-words: *Cat-Scratch Disease, Bartonella henselae, Azythromycin, Ctenocephalides felis.*

/ Introduction

Bartonella are aerobic, Gram-negative, fastidious, intracellular bacilli, and at least ten out of twenty *Bartonella species* already described are capable of causing human disease (*B. bacilliformis, B. henselae, B. quintana, B. elizabethae, B. clarridgeiae, B. grahamii, B. vinsonii* subsp. *berkhoffii*, *B. alsatica*, *B. koehlerae*, and *B. rochalimae*) [1-3].

Cats are reservoirs of several infectious agents and potential sources of infection to humans. The most important *Bartonella* species associated with cats and transmitted to man is *B. henselae,* which causes Cat-Scratch Disease (CSD), and occurs more frequently in children. *B. henselae* is the usual etiologic agent of CSD, although *B. clarridgeiae* has also been associated with the disease. Human isolates of *B. henselae* come from a limited subset of *B. henselae* strains, and are frequently different from those found in cats, suggesting rearrangements under selection pressure in humans [4]. Two main genogroups of *B. henselae* have been identified in humans and cats: Houston, 16S type-I and Marseille, 16S type II)[1].

B. henselae is transmitted by contaminated flea feces into wounds through scratches with soiled claws or through contaminated saliva of a cat bite typically a kitten. Kittens are more frequently found with bacteremia, and may therefore be more likely to transmit the disease than adult cats[5]. Bacteremic cats are usually flea-infested, free-roaming, or from multi-cat living situations[6]. The main flea vector parasitizing cats is the *Ctenocephalides felis* flea[1]. The presence of cat fleas is essential for maintenance of the infection within cat populations. Fleas ingest *Bartonella* organisms from bacteremic cats during blood meals and excrete them in feces. It is probable that naïve cats are infected by regurgitation of contaminated saliva during a subsequent blood meal. Contamination of infected fleas into wounds, claws and mouth, many times during cat fighting, as well as ingestion of infected fleas and feces, play a role in cat-to-cat transmission. Notwithstanding, cats are usually non-symptomatic carriers, and only get ill if they are immunosuppressed. The possibility of direct transmission by cat fleas to humans should not be excluded[7].



Among healthy individuals, CSD usually has a typical self-limiting course of papules/pustules at the inoculation site followed by ipsilateral regional lymphadenopathy, resolving spontaneously over 2-5 months with rare permanent sequelae. In 10% of cases atypical presentations may occur with many clinical expressions. Infected HIV patients have a higher *B. henselae* prevalence and increased susceptibility, and higher rates of undiagnosed and chronic infections as well as more serious and even fatal infections are observed[8].

The differential diagnosis of typical CSD includes many causes of unilateral lymphadenopathy: typical or atypical mycobacterial diseases, tularemia, plague, brucellosis, syphilis, sporotrichosis, histoplasmosis, toxoplasmosis, infectious mononucleosis, lymphoma, and other neoplasms. In the inguinal area, tender lymphadenopathy in the absence of a genital lesion also suggests *Staphylococcus aureus* infection, and lymphogranuloma venereum[9].



Figure 1 — Inoculation lesion.



Figure 2 — Ipsilateral subclavian lymphadenopathy.

The authors present a case of a typical presentation of CSD in an immunocompetent woman, owner of a kitten. For the epidemiological study of the origin of the infection and to provide knowledge to explain an eventual cluster of cases, we additionally performed an investigational study of the patient's kitten and their ectoparasites (fleas).

/ Clinical report

A 44-year-old white Portuguese woman, unemployed, resident in the sea-side small town of Cascais, 25 km west of Lisbon, attending a course in Social Welfare (helping families and the community) sought care at the local public health care Unit in January 13, 2010. The patient complained of a painful swelling on the internal area of the right arm, non-responding to nonsteroidal anti-inflammatory drugs for the last 15 days. She also complained of slightly anorexia, asthenia, easy fatigability, rigors, and a vespertine temperature of 37.2 ºC. Both she and her husband shared a history of intravenous drug use for 23 years until 12 years ago. She denied alcohol consumption but referred smoking habits.

Her symptoms started three days after she was scratched by her kitten in the second finger of the right hand. A slightly painful erythematous lesion with a central crust

developed at the level of the proximal interphalangeal joint (Fig. 1). One week later a painful lymphadenopathy of about 3 cm diameter appeared 2 cm above the right medial epicondyle, followed by the appearance of other smaller lymphadenopathies localized at brachial and central axillary and subclavian regions (Fig. 2). On physical examination, with the exception of the lymphadenopathies, the patient did not present other relevant findings. Thorax x-ray was normal. Tuberculin reaction was negative. Laboratory evaluation revealed a hemogram of white blood cell count 8.3 $x10^9$/L: neutrophils $3.826x10^9$/L, lymphocytes $2.764x10^9$/L - with subpopulations: CD3 86% = $2.377x10^9$/L, CD4 57% = $1.575x10^9$/L, CD8 31% = $0.857x10^9$/L, B 9% = $0.249x10^9$/L, NK 4.5% = $0.124x10^9$/L; ratio CD4/CD8 = 1.83 (1.5-2.5), monocytes $1.377x10^9$/L, hemoglobin 14 g/dL, platelets $2.41x10^9$/L, ESR 22mm/hr; fibrinogen 587 mg/dL (175.0-470), I.N.R. 1.0, APTT 33.6"; IgG 2.123 mg/dL (690-1.400), IgA 213 mg/dL (70-370), IgM 510 mg/dL (40-240). The patient was HCV, HBV, HIV, and VDRL negative. A presumptive diagnosis of cat-scratch disease was made based on epidemiology and the presence of the lymphadenopathies. Serologic tests to confirm the diagnosis of Bartonella infection, were performed by indirect immunofluorescence assay (IFA) with commercial slides from FOCUS Diagnostics (Cypress, CA, USA) and antibodies reactive to B. henselae were detected at a titer of IgG≥1024 and IgM=64. As the patient complained about the increase of ganglion volume and pain, the treatment was empirically initiated with azithromycin 500 mg daily for five days. Meanwhile, in order to exclude lymphadenopathy suppuration, a CT scan of the right arm was performed.

The CT scan of the right arm revealed several axilar lymphadenopathies (Fig. 3), the most voluminous of which had a diameter of 15 mm, and another localized near the clavicle measuring 16 mm. At the level of the lower third of the arm, with a posterior-internal localization, a more voluminous lymphadenopathy was found, closer to the triceps brachii muscle, surrounded by an intense inflammation that also involved the muscle, the subcutaneous fat, and the superficial aponeurosis. One axilar lymphadenopathy biopsy was fixed in 10 % neutral-buffered formaldehyde, embedded in paraffin, sectioned at 4 µm and stained with hematoxylin and eosin. PCR amplification was performed on DNA extracted from the patient's lymph node, as previously described, using the primer pair P-bhenfa / P-benr1 for intergenic region (ITS) (Rampersad et al, 2005). The amplified fragment was sequenced, showing 100% (187/187bp) identity with the previously reported *B. henselae* URBHLIE9 (GenBank accession no.AF312496), an isolate obtained from a French patient with cat scratch disease. PCR on patient's blood sample was negative.

A week after the treatment, axillary and subclavian lymphadenopathies regressed and the pain disappeared, however epitrochlear lymphadenopathy only resolved after four months. After six months the antibodies titers had decreased, IgM titer was negative and IgG = 256.

In addition to the tests performed on the patient, a blood sample from the kitten was also tested by PCR, and revealed to be positive for *B. henselae*, which confirmed the origin of patient infection to have been through the kitten's scratch. Four fleas collected from the kitten and identified as *Ctenocephalides felis* were also tested by PCR, but no *Bartonella* DNA was detected.

/ Discussion

In this study we described a confirmed clinical case of CSD in a 44 old woman, based on clinical manifestations and the responsible infective species of *B. henselae*. The patient's kitten showed also to be infected with *Bartonella*. In our report the infection by *B. henselae* was confirmed in our patient but not in her husband, although clustering of cases within families that many times coincided with the acquisition of new pet cats has been reported.

The patient's kitten was acquired in an animal shop where the kittens were living in small cages, in close proximity to each other. Since going to the new owner's house, the kitten had always been indoors, never going outside and never having contact with other animals.

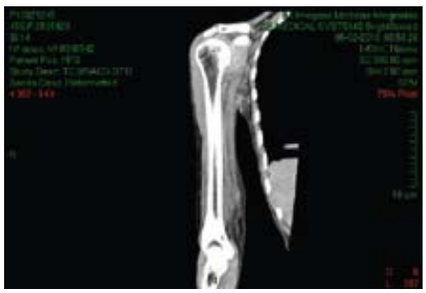

Figure 3 – CT scan coronal reconstruction of right arm showing several axilar lymphadenopathies.

The animal probably acquired the infection previous to coming to the owner's house, where she had had contact with other cats or cat fleas. The kitten although was bacteremic it was asymptomatic as is usual in these animals, and has transmitted the infection to our patient through infected claws. The fleas collected from the cat did not show to be infected with *Bartonella* and we suppose that they did not have time to get infected from the cat while feeding on him or the regular PCR could not detect the *Bartonella* DNA due to sensibility reasons.

In general CSD has an incubation period varying between 3 and 15 days, sometimes longer, and usually presents as a self-limiting disease characterized by erythematous, tender papules or pustules at inoculation site, painful regional ipsilateral lymphadenopathy (which develops in 1 to 7 weeks) of a single or several nodes in the same region (mainly head, neck or upper extremity) or involvement of nodes in multiple regional sites. One third to 60% of patients can have low-grade fever, and less frequently sore throat, malaise, anorexia, nausea, fatigue and headache. Up to one sixth of patients develop lymph node suppuration[9]. However, the infection is frequently subclinical and few patients ever experience symptoms, suggesting that only a minority of exposures to *B. henselae* result in CSD. Immunocompromised patients such as HIV-infected patients, oncologic patients and transplant recipients, may experience a dramatic and potentially life-threatening course of the

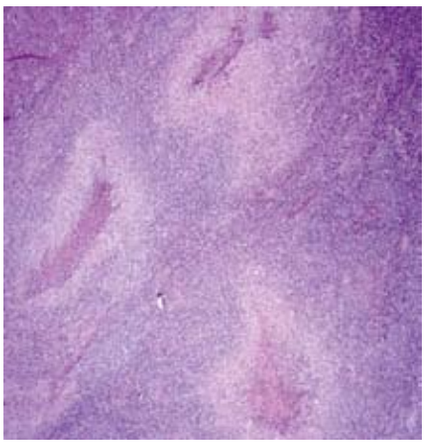

Figure 4 – HE, 50x - Lymph node histology: multiple stellate necrotizing granulomas.

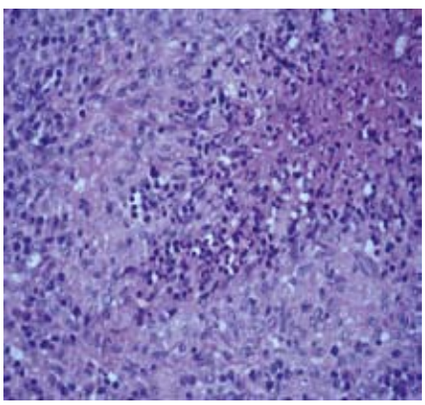

Figure 5 – HE, 400x – Central microabscess with necrosis, neutrophils, and peripheral palisade of epitheliod cells.

disease, with bacteraemia and angioproliferative lesions of the skin (cutaneous bacillary angiomatosis) liver and spleen (bacillary peliosis)[10].

With the improvement of diagnostic techniques, the known spectrum of the typical clinical disease caused by *B. henselae* (90% of cases overall) has expanded to include rare atypical manifestations such as: (1) prolonged low-grade fever of unknown origin[11]; (2) transient truncal maculopapular rash; (3) abdominal pain due to an usually self-limited granulomatous hepatosplenic disease or to intraabdominal lymphadenopathy and inflammatory bowel disease; (4) splenic abscesses, with risk of splenic rupture; (5) acute encephalitis; (6) transverse myelitis; (7) ocular disease (neuroretinitis with vision loss; Parinaud syndrome characterized granulomatous conjunctivitis and ipsilateral preauricular lymphadenitis, sometimes affecting the submandibular or cervical lymph nodes; panuveitis; subretinal masses in HIV patients); joint pain (arthritis; synovitis); (9) osteomyelitis; (10) atypical pneumonitis; (11) hemolytic anemia and thrombocytopenic purpura; (12) dermatologic manifestations (maculopapular and urticarial eruptions; pruritic rash; granuloma annulare; erythema nodosum; erythema marginatum; leukocytoclastic vasculitis); (13) subacute infective endocarditis; (14) glomerulonephritis; (15) pseudomalignancy[12].

The response to infection in immunocompetent patients is: (a) the primary cutaneous lesion consists of a red papule at site of inoculation, which becomes pustular or crusted, observed using microscopy as a circumscribed focus of necrosis, surrounded by histiocytes, often accompanied by multinucleated giant cells, lymphocytes, and eosinophils; (b) a granulomatous and suppurative lymphadenopathy (with central areas of necrosis and multinucleated giant cells, and later on formation of stellate microabscesses), compared with a vasoproliferative (angiogenic) response in immunocompromised patients due to secretion of vascular endothelial growth factor[12]. However, these histopathological features are consistent, but not pathognomonic for CSD.

In infected patients, the organisms are usually found in vessel walls, in macrophages lining the sinus of lymph nodes, in nodal germinal centers, in non-necrotic areas of inflammation, and in areas of expanding and suppurating necrosis. Electron microscopy of lymph nodes in CSD shows bacilli in clumps in the vascular endothelium, intracellulary and free in necrotic debris[13].

According to Margileth AM[14] the diagnostic criteria for *B. henselae* infection should include three of four of the following data: (1) Cat or flea contact regardless of presence of inoculation site; (2) negative serology for other causes of adenopathy, sterile pus aspirated from a node, a positive PCR assay, and/or liver/spleen lesions seen on CT scan; (3) positive ELISA or IFA assay with a titer of IgG > 64; (4) Biopsy showing granulomatous inflammation consistent with CSD or a positive Warthin-Starry silver stain.

Usual laboratory tests in CSD are often nonspecific: normal or mild leukocytosis, normal; elevated, or diminished platelet counts; normal or mildly elevated ESR and fibrinogen; normal liver enzymes; normal results of CSF examination. A rare occurrence is hypercalcemia due to endogenous overproduction of active vitamin D associated with granuloma formation. The majority of Bartonellosis laboratory diagnosis performed is based on serology. However, serologic diagnosis does not lead to the identification of *Bartonella* species due to cross-reactivity[11]. Cultural examination is difficult and usually unsuccessful. Histopathological examination of affected lymph nodes has the inconvenience of its invasive nature, but can be useful if typical aspects are found and the *B. henselae* is identified by Warthin-Starry silver impregnation stain[9]. More recently PCR is increasingly being used to identify the *Bartonella* species in different kinds of samples, through different approaches using amplification of different genes. Specificity is excellent (100%), however sensibility ranges from 43% to 76%[11]. PCR study is essential for clinical investigation, along with epidemiologic data involving the study of reservoirs and vectors of the infectious agent.

The management of typical CSD is primarily symptomatic, as the disease spontaneously resolves in 2-4 months: (a) antipyretics and analgesics are given as needed; (b) application of local heat to the involved lymph nodes; (c) incision and drainage are avoided, because it can result in scars and draining fistula; (d) aspiration of tender, fluctuant nodes may relieve occasional intense pain; (e) antibiotics are not indicated in most cases, but they may be indicated for severe or systemic disease. Faster reduction of lymph node size has been shown using a 5-day course of azithromycin (10 mg/kg on day 1 and 5 mg/kg per day on days 2 to 5), and may be utilized in patients with severe, painful lymphadenopathy[15]. Other sometimes useful antibiotics are rifampin, doxycycline, ciprofloxacin, or trimethoprim-sulfamethoxazole. All these antibiotics are bacteriostatic and difficultly reach intracellular *Bartonella*. Only aminoglycosides have demonstrated "in vitro" bactericidal activity against *Bartonella* [11].

The current knowledge of the treatment of atypical and complicated forms of CSD, either in immunocompetent or immunosuppressed patients, is not well stated but it is interesting that the response to antibiotics is usually more dramatic in immunocompromised patients than in those with an intact immune system[12]. In atypical cases, molecular diagnosis that permit the identification of infective *Bartonella* species/or strains are important for further evaluation of the responses to the antibiotics used in patients treatment. In our study the patient responded very well to the azytromycin therapy. However, it is not possible to compare with other Portuguese cases because of the scarce published data. To our knowledge, with an exception of one article, the described Portuguese clinical cases were based in serological tests[16-18]. To better understand the epidemiology and clinical spectrum of Bartonelloses in our country, future studies need to be performed in patients and also in different animal reservoirs to identify circulating *Bartonella* species in our country.

/ References

1. Dillon B, Valenzuela J, Don R, Blanckenberg D, Wigney DI, Malik R, et al. "Limited diversity among human isolates of Bartonella henselae". *J Clin Microbiol 2002*; 40: 4691-4699.

2. Raoult D, Roblot F, Rolain JM, Besnier JM, Loulergue J, Bastides F, Choutet P. "First isolation of Bartonella alsatica from a valve of a patient with endocarditis". *J Clin Microbiol 2006*; 44:278–279.

3. Avidor B, Graidy M, Efrat G, Leibowitz C, Shapira G, Schattner A, Zimhony O, Giladi M. "Bartonella koehlerae, a new cat-associated agent of culture-negative human endocarditis". *J Clin Microbiol 2004*; 42:3462–3468.

4. Zeaiter Z, Fournier PE, Raoult D. "Genomic variation of *Bartonella henselae* strains detected in lymph nodes of patients with Cat-Scratch Disease". *J Clin Microbiol 2002*; 40: 1023-1030.

5. Chomel BB, Boulois HJ, Maruyama S, et al. "*Bartonella spp* in pets and effect on human health". *Emerg Infect Dis 2006*; 12: 389-394.

6. Carithers HA. "Cat-Scratch disease: an overview based on a study of 1200 patients". *Am J Dis Child 1985*; 139: 1124-1133.

7. Alves AS, Milhano N, Santos-Silva M, Santos AS, Vilhena M, de Sousa R. "Evidence of *Bartonella spp, Rickettsia spp* and *Anaplasma phagocytophilum* in domestic, shelter and stray cat blood and fleas, Portugal". *Clinical Microbiol Infection 2009*; vol 15, suppl 1: 1-3.

8. Pons I, Sanfeliu I, Nogueras MM, et al. "Seroprevalence of *Bartonella spp* infection in HIV patients in Catalonia, Spain". *BMC Infect Dis 2008*; 8: 58-63.

9. Slater NL, Welch DF. "*Bartonella*, including Cat-Scratch Disease". In Mandell GL, Bennet JE, Dolin R. eds. Mandell, Douglas, and Bennett's *Principles and Practice of Infectious Diseases* (6thed) Philadelphia: Elsevier Churchill Livingstone. 2005: 2733-2748.

10. Koton CN. "Zoonosis in solid organ and hematopoietic stem cell transplant recipients". *Clin Infect Dis 2007*; 44: 857-866.

11. Malatack JJ, Jaffe R. "Granulomatous hepatitis in three children due to cat-scratch disease without peripheral adenopathy: an unrecognized cause of fever of unknown origin". *Am J Dis Child 1993*; 147: 949-953.

12. Florin TA, Zaoukis TE, Zaoutis LB. "Beyond Cat-Scratch Disease: widening spectrum of *Bartonella henselae* infection". *Pediatrics 2008*; 121: e1413-e1425.

13. Hadfield TL, Malatay RH, Van Dellen A, Wear DJ, Margileth AM. "Electron microscopy of the bacilli causing cat-scratch disease". *J Infect Dis 1985*; 152: 643-645.

14. Margileth AM. "Recent advances in diagnosis and treatment of cat-scratch disease". *Curr Infect Dis Rep 2000*; 2: 141-146.

15. Bass JW, Freitas BC, Freitas AD, et al. "Prospective randomized double-blind placebo-controlled evaluation of azithromycin for treatment of cat-scratch disease". *Pediatr Infect Dis J 1998*; 17: 447- 452.

16. Santos R, Cardoso O, Rodrigues P, et al. "Bacillary angiomatosis by *Bartonella quintana* in an HIV-infected patient". *J Am Acad Dermatol 2000*; 42: 299- 301.

17. David de Morais JA, Bacellar F, Filipe A. "Doença da arranhadura do gato com compromisso ósseo em indivíduo imunocompetente: uma forma rara de evolução". *Revista Portuguesa Doenças Infecciosas 1997*; 20: 48-53.

18. Cordero A, Escoto V, Lopes L. "Endocardite por Bartonella: um caso de endocardite com culturas negativas". *Revista da Sociedade Portuguesa de Medicina Interna 2008*; 15 (3): 186 – 191.

Acknowledgments

The authors wish to thank to Dr Alfredo Fachada and Drª Sara Barbosa, veterinarians at the Clinica Veterinária Dr. Alberto Fachada – Estoril – Portugal, for their advisement on the B. henselae infection in cats, and for the collection of the blood of the kitten and also to Dr. Natacha Milhano for revising the English of the manuscript.

CASO CLÍNICO / *CLINICAL CASE*

Romboencefalite por *Listeria monocytogenes* em adulto imunocompetente

caso clínico

Listerial rhombencephalitis in an immunocompetent adult

a case report

/ A. Speidel[1] / E. Ramos[1] / M. Shamasna[2] / N. Malaba[1] / C. Valente[1] / L. Trindade[1]

[1] Serviço de Doenças Infecciosas, CHC-EPE; Dir. Dr. A. Vieira
[2] Serviço de Neurologia, CHC-EPE; Dir. Dr. Grilo Gonçalves

Correspondência:
Andrea Speidel
Centro Hospitalar de Coimbra, HG - Serviço de Doenças Infecciosas
Quinta dos Vales, S. Martinho do Bispo
3040 Coimbra
Telemóvel: +351 91 7073559
e-mail: andreaspeidel@gmail.com

/ Resumo

A romboencefalite por Listeria é forma rara de infecção do SNC envolvendo o tronco cerebral, que pode afectar adultos previamente saudáveis e que está associada a elevada mortalidade, sendo comuns as sequelas nos sobreviventes. Os autores apresentam um caso clínico de romboencefalite por *Listeria monocytogenes* numa jovem de 18 anos, imunocompetente. A propósito deste caso clínico efectuou-se uma revisão de 13 casos publicados de romboencefalite por Listeria. Em qualquer adulto que surja com infecção do SNC e sinais de envolvimento do tronco cerebral, justifica-se o início de antibioterapia empírica contra *Listeria monocytogenes*.

Palavras-chave: Romboencefalite, *Listeria monocytogenes*.

/ Abstract

Listerial rhombencephalitis is a rare and severe infection of the brainstem that may involve otherwise healthy patients and is reported to have high mortality and frequent serious sequelae for survivors. We report the case of a 18-years-old healthy female who presented with brainstem infection due to Listeria monocytogenes. It was also made a review of 13 published case reports of Listerial rhombencephalitis. In any healthy adult that presents with signs of brainstem infection is justified to start antibioterapy against Listeria monocytogenes.

Key-words: *Rhombencephalitis, Listeria monocytogenes.*

/ Introdução

A *Listeria monocytogenes* é um bacilo Gram positivo aeróbio ou anaeróbio facultativo, que é habitualmente encontrado no solo, vegetação em decomposição, água e flora fecal de muitos mamíferos.

A transmissão para o homem ocorre essencialmente através da ingestão de alimentos contaminados, tais como produtos lácteos não pasteurizados e carne mal cozida, nomeadamente *hamburgers* [1].

A infecção sintomática é incomum na população em geral, no entanto, esta bactéria é causa importante de bacteriémia grave e meningoencefalite em determinados grupos, como recém-nascidos, grávidas, idosos, imunodeprimidos e outros indivíduos com défice da imunidade celular [1, 2].

A romboencefalite, forma rara de infecção do SNC com atingimento do tronco cerebral, ao contrário de outras formas de doença por Listeria, afecta principalmente adultos saudáveis. É tipicamente uma doença bifásica, com pródromos de febre, cefaleias, náuseas e vómitos durando aproximadamente 4 dias, seguido de um quadro de instalação súbita, com várias manifestações neurológicas, tais como parésia assimétrica de pares cranianos, sinais cerebelosos e défices motores e/ou sensitivos. Cerca de 40% dos doentes desenvolvem falência respiratória. A rigidez da nuca está presente em cerca de metade dos casos. O exame citoquímico do líquido cefalorraquídeo (LCR) pode mostrar apenas alterações ligeiras e a cultura é positiva em cerca de um terço dos casos. Verifica-se bacteriémia em dois terços dos casos. A RM CE é mais eficaz que a TC CE na demonstração de encefalite do tronco. A mortalidade é elevada e as sequelas nos sobreviventes são comuns[1].

/ Caso clínico

Doente de sexo feminino, 18 anos, previamente saudável, que foi assistida no Serviço de Urgência por quadro de cefaleias holocranianas intensas e vómitos alimentares com uma semana de evolução, associados a febre, tonturas e fotofobia desde o dia anterior.

À entrada apresentava-se consciente, orientada e colaborante, mas prostrada. Apresentava temperatura auricular de 38.2ºC, sem sinais meníngeos e sem outras alterações relevantes ao exame objectivo.

Analiticamente não apresentava alterações significativas a nível de hemograma e bioquímica, com fórmula leucocitária normal, provas de função renal e hepática normais, ionograma normal e proteína C reactiva também dentro do limite da normalidade; o teste imunológico de gravidez era negativo.

Foi submetida a TC crânio-encefálica que não evidenciou alterações. O exame citoquímico do LCR revelou ligeira pleocitose linfocítica (105 células, com 72% de mononucleares), proteinorráquia de 68mg/dl com glicose normal e pesquisa de antigénios capsulares negativa.

A doente foi internada no Serviço de Doenças Infecciosas com o diagnóstico de meningite linfocitária, tendo sido medicada empiricamente com ceftriaxone 2g ev 12/12h e aciclovir 750 mg ev 8/8h, manitol e corticoterapia.

Do estudo efectuado destaca-se serologias para VIH, para Leptospira e para Borrelia negativas e presunção de infecção antiga para Adenovírus, CMV, EBV, Coxsackie vírus, Enterovírus e Echovírus. A PCR para HSV no líquor foi negativa e a cultura do LCR também foi negativa.

No início do internamento verificou-se uma melhoria clínica aparente, com apirexia a partir do 3.º dia e melhoria das cefaleias. Ao 10.º dia de internamento teve agravamento súbito do estado geral com prostração marcada e reaparecimento de febre. Foi repetida punção lombar tendo o estudo citoquímico do LCR sido sensivelmente sobreponível ao anterior,

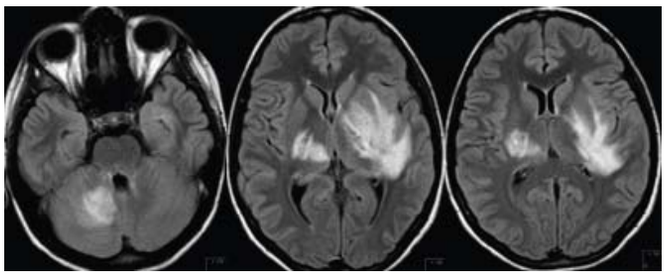

Imagem 1 – RM CE evidenciando envolvimento parenquimatoso, atingimento cerebeloso e do tronco e a formação de abcessos.

com um discreto aumento da celularidade e da proteinorráquia: 144 células, mantendo predomínio de mononucleares com proteínas 97.7mg/dl. Foi realizada RM crânio-encefálica que mostrou alterações sugestivas de romboencefalite com áreas de hipersinal em DP, T2 e FLAIR, envolvendo estruturas da fossa posterior e regiões núcleo-capsulares sem realce após administração de contraste. Ao 11.º dia de internamento foi objectivada afasia de predomínio motor, hemiparésia esquerda flácida, oftalmoparésias e sinais cerebelosos (ataxia, nistagmo horizontal, dismetria à esquerda na prova dedo-nariz), apresentando períodos de aparente alteração do estado de consciência. O electroencefalograma revelou um traçado que sugeria sofrimento cerebral orgânico fronto-temporal esquerdo. Nessa altura positivaram duas hemoculturas para bacilos Gram positivos e foi iniciada terapêutica para infecção por *L. monocytogenes* com ampicilina 2g ev 4/4h associada a gentamicina 80mg ev 8/8h e reforçada a corticoterapia. Foi confirmado o isolamento de *L. monocytogenes* nas hemoculturas. Repetiu RM crânio-encefálica uma semana depois, que evidenciou formação de abcessos, realçando o atingimento cerebeloso e do tronco encefálico (imagem 1). A doente fez a combinação de ampicilina e gentamicina durante 10 dias, depois prolongou-se antibioterapia com a associação de ampicilina e cotrimoxazol 1920 mg ev 6/6h, completando 6 semanas de terapêutica combinada com ampicilina, com melhoria clínica significativa. Foi efectuada uma terceira RM crânio-encefálica que demonstrou, relativamente ao exame anterior, redução significativa do edema parenquimatoso, mantendo evidência de microabcessos perivasculares, envolvendo as artérias lenticulo-estriadas, com predomínio esquerdo. À data de alta, após 8 semanas de internamento, encontrava-se apirética, com discurso fluente e com marcha autónoma, embora mantendo hemiparésia esquerda de predomínio facio-braquial. Manteve terapêutica com cotrimoxazol 960mg *p.os* 6/6h em ambulatório durante duas semanas.

Na reavaliação em consulta 3 semanas depois, a doente apresentava apenas ligeiro défice da força muscular da mão esquerda. Encontrava-se em programa de fisioterapia. Imagiologicamente verificava-se resolução da componente purulenta abcedada, no entanto com maior edema vasogénico, facto que foi atribuído na altura à suspensão da corticoterapia. Três meses mais tarde, a doente mantinha boa evolução clínica, encontrando-se a fazer fisioterapia. Repetiu RM CE em que foi objectivada diminuição generalizada das lesões e do edema.

/ Discussão

A propósito deste caso clínico foi efectuada uma revisão de 13 casos publicados de romboencefalite por *Listeria* (Quadros 1,2 e 3).

Os casos referidos foram publicados entre 1997 e 2009, dos quais, dois ocorreram no Uruguai[3], um na Noruega[4], quatro na Itália[5, 6, 9], um na Grécia[7], um na Bósnia[8], um na Espanha[10], um na Turquia[11], um na França[12] e um na Polónia[13].

Apresentaram idades compreendidas entre os 18[3] e os 75 anos[4], com média de 44.9 anos. Os doentes com idade compreendida entre os 40 e os 55 anos representaram 53.8% do total[3, 5, 6, 7, 8, 9, 10]. Verificou-se um predomínio do género masculino – 76.9%[3, 4, 5, 6, 7, 8, 9, 11, 12], com apenas 3 casos do género feminino[3, 10, 12]. Todos eram adultos previamente saudáveis.

Em 3 casos foi identificado como possível veículo de transmissão a ingestão de queijo fresco[6, 9], em 2 a ingestão de queijo artesanal[3] e em um caso o consumo frequente de *fast food*[13].

Em 12 casos[3, 4, 5, 6, 8, 10, 11, 12, 13] havia referência a sintomas prodrómicos com início entre um dia[9] até duas semanas[12] antes da instalação de sinais neurológicos, média de 4.3 dias. Todos estes apresentaram febre, 10 apresentaram náuseas e vómitos[3, 4, 6, 9, 10, 11, 12, 13] e 3 dor abdominal[3, 5, 13]. Em 9 casos havia registo de cefaleias[3, 4, 7, 9, 10, 11, 13], 6 dos quais já como sintoma prodrómico[3, 4, 9, 10, 11].

Na admissão hospitalar todos apresentavam sinais neurológicos. Foi objectivada rigidez da nuca em 6 casos[3, 8, 9, 10], 6 apresentavam ataxia[3, 6, 7, 8, 11, 13], 9 parésia de pares cranianos[3, 5, 6, 9, 10, 11, 12, 13], 5 parésia facial[3, 6, 7, 11, 12], 3 disfagia[10, 12, 13], 2 disartria[11, 13], 4 alteração do estado de consciência[7, 8, 9, 12], 3 nistagmo[6, 11, 13], 3 alterações da sensibilidade[5, 6, 11], um apresentou parésia do membro inferior direito[13].

Em todos foi efectuada punção lombar. A celularidade do LCR variou entre 10 células/mm^3, com predomínio de mononucleares[5], a 4200 células/mm3 com predomínio de polimorfonucleares[7], média de 789.7 células/mm^3. No entanto, 53.8% apresentaram menos de 200 células/mm^3 no LCR[4, 5, 6, 10, 11, 12, 13] e apenas 2 casos -15.4% - apresentaram contagens superiores a 1000 células/mm^3 [7, 9]. Em 5 casos, estas células eram predominantemente polimorfonucleares[6, 7, 8, 9], em 6 casos foi descrito um predomínio de mononucleares[3, 5, 10, 11, 12, 13] e em 2 casos não havia referência ao tipo de célula encontrado[3, 4]. Apresentaram proteinorráquia 8 doentes[3, 4, 5, 7, 9, 10], desde ligeira até 340 mg/dl[9]. A glicorráquia foi normal em todos os casos.

Em 2 casos havia referência a hemograma e bioquímica sem alterações[10, 13] e em 7 casos havia referência a leucocitose[3, 4, 6, 8, 9, 11].

QUADRO 1 – MANIFESTAÇÕES CLÍNICAS PRODRÓMICAS E DESCRITAS À DATA DA ADMISSÃO HOSPITALAR

Manifestações clínicas na admissão hospitalar													
Caso clínico	1 [3]	2 [3]	3 [4]	4 [5]	5 [6]	6 [7]	7 [8]	8 [9]	9 [9]	10 [10]	11 [11]	12 [12]	13 [13]
Idade (anos)	18	40	75	63	54	42	55	54	47	46	19	39	24
Sexo	F	M	M	M	M	M	M	M	M	F	M	F	M
Febre	×	×	×	×	×	×	×	×	×	×	×	×	×
Cefaleias	×	×	×			×		×	×	×	×		×
Náuseas e vómitos	×	×	×		×			×	×	×	×	×	×
Dor abdominal	×			×									×
Diarreia					×								
Rigidez da nuca	×	×					×	×	×	×			
Ataxia		×			×	×	×				×		×
Parésia facial		×			×	×					×	×	
Parésia de pares cranianos		×		×	×			×	×	×	×	×	×
Disfagia										×		×	×
Disartria			×										×
Alteração do estado de consciência						×	×	×				×	
Nistagmo					×						×		×
Alterações da sensibilidade				×	×						×		
Défice motor													×

Dos exames imagiológicos inicialmente realizados, verificou-se que 8 doentes foram submetidos a TC CE[3, 6, 7, 9, 11, 13], que apenas revelou alterações em um caso[7]. Em 3 casos foi posteriormente efectuada RM CE, em que já foram evidentes lesões envolvendo o tronco cerebral[3, 6, 11]. Em todos os 5 doentes em que a RM CE foi o primeiro exame imagiológico realizado, foram identificadas alterações a nível do tronco cerebral[4, 5, 8, 10, 12]. Em 4 doentes foram descritos abcessos cerebrais[3, 6, 11, 12].

Foram obtidas hemoculturas positivas para *L. monocytogenes* em 6 casos[4, 5, 7, 10, 11, 13], em 5 a bactéria foi isolada no LCR[3, 6, 8, 9] e em um caso o diagnóstico foi de presunção com base na clínica e alterações imagiológicas[12].

Apenas em 2 doentes a antibioterapia inicialmente instituída foi direccionada para infecção por *L. monocytogenes*, pela observação de bacilos Gram positivos no exame directo do LCR. Um foi medicado com cotrimoxazol e gentamicina, por história de alergia à penicilina, e outro com ampicilina e gentamicina[9]. Em um caso a antibioterapia dirigida para infecção por *Listeria* foi introduzida por suspeita imagiológica[12]. Nos restantes casos só foi instituída antibioterapia dirigida após identificação do microorganismo em cultura[3, 4, 5, 6, 7, 8, 10, 11, 13]. A ampicilina em monoterapia foi utilizada em 3 casos[3, 4, 8], a associação ampicilina e gentamicina em 7[3, 5, 6, 7, 9, 10, 13], em um foi utilizada penicilina associada a gentamicina[11], em um amoxicilina e cotrimoxazol[12] e como já referido anteriormente um fez a associação de cotrimoxazol com gentamicina[9]. Num dos doentes, após um ciclo inicial de 2 semanas com ampicilina e gentamicina, foi alterada antibioterapia, por hepatotoxicidade, para cotrimoxazol e vancomicina. Fez esta associação

QUADRO 2 – OUTRAS MANIFESTAÇÕES CLÍNICAS DESCRITAS AO LONGO DO INTERNAMENTO

Manifestações clínicas descritas ao longo do internamento

Caso clínico	1 [3]	2 [3]	3 [4]	4 [5]	5 [6]	6 [7]	7 [8]	8 [9]	9 [9]	10 [10]	11 [11]	12 [12]	13 [13]
Alteração do estado de consciência	×		×										×
Parésia de pares cranianos	×		×		×			×			×		
Disartria											×		
Disfagia										×	×		
Ataxia			×							×			
Nistagmo										×			
Hemiparésia / Tetraparésia											×		×
Alterações da sensibilidade										×			
Alterações vegetativas													×
Convulsões									×				

QUADRO 3 – EVOLUÇÃO CLÍNICA DOS DOENTES

Evolução clínica

Caso clínico	1 [3]	2 [3]	3 [4]	4 [5]	5 [6]	6 [7]	7 [8]	8 [9]	9 [9]	10 [10]	11 [11]	12 [12]	13 [13]
Necessidade de ventilação mecânica						×				×	×	×	×
Recuperação sem sequelas	×			×	×		×		×			×	
Recuperação com sequelas		×	×					×		×	×		×
Falecido						×							

durante 3 semanas sem melhoria clínica evidente, tendo sido posteriormente alterada para linezolide durante 28 dias. Neste doente a melhoria clínica e imagiológica foi associada à antibioterapia com linezolide[6]. Em dois casos foi descrita melhoria clínica associada à terapia com dexametasona[10, 11].

Já durante o internamento, foi descrito agravamento clínico em 8 doentes[3, 4, 7, 9, 11, 12, 13], 5 necessitaram de ventilação mecânica[7, 10, 11, 12, 13] e um faleceu[7]. Este agravamento intra-hospitalar ocorreu entre 1[7] e 5[9] dias após a admissão com média de 2.1 dias. Nos 2 doentes que iniciaram logo antibioterapia dirigida, também se verificou agravamento durante o internamento. Um iniciou diplopia e parésia do VII par craniano à direita ao 2.º dia de hospitalização e o outro, após uma melhoria inicial, fez convulsões ao 5.º dia. Ambos apresentaram posteriormente uma boa evolução clínica[9]. Nos restantes casos, o agravamento descrito verificou-se antes da instituição de antibioterapia dirigida[3, 4, 7, 11, 12, 13].



Tiveram recuperação completa 5 doentes[3, 5, 8, 9, 12]. Foram descritas sequelas em 6 doentes, incluindo: parésia facial[3, 11], défice motor ligeiro[11], ataxia[4, 10], diplopia[10], disfagia[13] e tonturas persistentes[9].

No caso clínico acima desenvolvido, destacamos que à semelhança de outros casos descritos, se tratava de uma jovem previamente saudável e sem factores de risco para infecção por Listeria. Também não foi identificado o alimento com possível implicação na infecção.

Quanto à evolução, realçamos o intervalo de tempo decorrido entre o início dos sintomas e a admissão hospitalar (uma semana) e entre esta e o agravamento clínico – 10 dias. Efectivamente a doente apresentou inicialmente uma aparente melhoria clínica, em provável relação com a terapêutica com manitol e corticosteroides.

Apesar da gravidade das lesões neurológicas verificadas no decurso da doença, esta doente apresentou recuperação dos défices, situação esta também descrita na generalidade dos casos citados[3, 4, 9, 11, 12, 13]. A resolução imagiológica das lesões foi mais lenta que a melhoria clínica, motivo pelo qual se optou por prolongar a antibioterapia para além das 6 semanas recomendadas[1].

/ Conclusões

A romboencefalite por *Listeria monocytogenes* é uma doença rara, mas com uma morbilidade muito importante, afectando principalmente adultos saudáveis.

Em qualquer adulto que surja com infecção do SNC e sinais de envolvimento do tronco cerebral, é justificado o início de antibioterapia empírica contra *L. monocytogenes*.

/ Bibliografia

1. Bennett L. "*Listeria monocytogenes*". Em: Mandell, Bennett e Dolin, eds. *Principles and Practice of Infectious Diseases.* 7th. Philadelphia: Churchill Livingstone; 2010. p. 2707-2724.

2. Marques N, Coelho F, Saraiva da Cunha J G, Meliço-Silvestre A. "Meningite por *Listeria monocytogenes* em adultos". *Revista Portuguesa de Doenças Infecciosas 2007*; 3(3): 124-127.

3. Salamano R, Braselli A, Hoppe A, Monteghirfo R, Silva T. "Neurolisteriose en adultos". *Arq Neuropsiquiatr 2005*; 63(4): 1063-1069.

4. Alstadhaug K, Antal E, Nielsen E, Rusic Z, Mortensen L, Salvesen R. "Listeria rhombencephalitis - a case report". *Eur J Neurol 2006*; 13: 93-102

5. Reynaud L, Graf M, Gentile I, Cerini R, Ciampi R, Noce S, Borrelli F, Viola C, Gentile F, Briganti F, Borgia G. "A rare case of brainstem encephalitis by *Listeria monocytogenes* with isolate mesencephalic localization. Case report and review". *Diagn Microbiol Infect Dis 2007*; 58: 121-123.

6. Morosi S, Francisci D, Baldelli F. "A case of rhombencephalitis caused by *Listeria monocytogenes* successfully treated with linezolid". *J Infect 2006*; 52: 73-75.

7. Karakitsos D, Samonis G, Georgountzos V, Karabinis A."Fulminant listerial infection of the central nervous system in an otherwise healthy patient: a case report".[em linha] Journal of Medical Case Reports 2009[consultado em 12/07/2010]. Disponível em http://www.jmedicalcasereports.com

8. Drnda A, Koluder N, Hadzic A, Bajramovic N, Baljic R, Mutabdic V."Listeria Meningoencephalitis in an Immunocompetent Person". *Med Arth 2009*; 63(2): 112- 113.

9. Bianchi G, Appollonio I, Piolti R, Pozzi C, Frattola L. "Listeria rhombencephalitis: report of two cases with early diagnosis and favourable outcome" *Clin Neurol Neurosurg 1995*; 97: 344-348.

10. Ortín-Castaño A, Moreiro MT, Inés S, de la Calle B, Rodríguez-Encinas A. "Romboencefalitis por *Listeria monocytogenes*. Probable utilidad de la dexametasona asociada al tratamiento antibiótico". *Revista de Neurologia 2002*; 34(9): 830-832.

11. Kayaaslan B, Akinci E, Bilen S, Gözel M, Erdem D, Çevik M, Bodur H. "Listerial rhombencephalitis in an immunocompetent young adult". *Intern J Infect Dis 2009*; 13: 65-67.

12. Lapostolle F, Law Koune JD, Rouby JJ."Abcès rhombencencéphalique en imagerie par resonance magnétique: listériose probable". *Méd Mal Infect 1997*; 27: 739-740

13. Smiatacz T; Kowalik M, Hlebowicz M. "Prolonged dysfagia due to *Listeria*-rhombencephalitis with brainstem abcess and acute polyradiculoneuritis". *Journal of Infection 2006*; 52: 165-167

RPDI
Setembro > Dezembro 2010 / Vol. 6 > N.º 3

CASO CLÍNICO / *CLINICAL CASE*

Leishmaniose: Uma causa de síndrome febril prolongado

Resumo de casos clínicos

Visceral Leishmaniasis: One cause of prolonged fever

Revision of clinical cases

/ R. S. Oliveira / P. Fernandes / J. Campos / C. Baptista

Serviço de Pediatria Hospital São Teotónio Viseu

Correspondência:
Rita S. Oliveira
Telemóvel: +351 96 4312363
e-mail: ritas-oliveira@hotmail.com

/ Resumo

A Leishmaniose visceral (LV), ou Kala-azar, é uma antropozoonose grave, de evolução muitas vezes fatal, cuja incidência é mais elevada em idade pediátrica, sobretudo abaixo dos 5 anos de idade. Clinicamente, febre prolongada com anorexia e hiperplasia do sistema reticulo-endotelial são as características-chave.

Análise retrospectiva dos casos de LV internados no Serviço de Pediatria do Hospital de São Teotónio, Viseu nos últimos 10 anos (Janeiro de 2000 a Dezembro de 2009). Foram avaliados aspectos demográficos, dados epidemiológicos, clínicos, laboratoriais, terapêuticos, evolução e seguimento.

Neste período registou-se um total de 5 casos. A idade do diagnóstico variou entre os 11 e os 18 meses (média de 15 meses) e a maioria (80%) pertencia ao sexo masculino. Do ponto de vista geográfico, a totalidade das crianças residia na bacia hidrográfica do Dão-Mondego.

A suspeição diagnóstica teve por base as características clínicas típicas nomeadamente febre, hepatoesplenomegália e citopenias. Em 3 dos casos o diagnóstico definitivo foi confirmado através da biópsia aspirativa de medula óssea e nos restantes dois através do estudo serológico por técnica de imunofluorescência indirecta. Todos tiveram evolução favorável com terapêutica com antimoniato de meglumina e não se verificaram recidivas.

É importante manter um elevado índice de suspeição clínica que permita um diagnóstico correcto e tratamento atempado desta doença insidiosa e potencialmente fatal.

Palavras-chave: Leishmaniose visceral, diagnóstico, terapêutica.

/ Abstract

Visceral Leishmaniasis, or Kala-azar, is a potentially serious antropozoonosis, which can be fatal. It occurs mainly in children younger than 5 years of age. The clinical manifestations include prolonged fever with anorexia and marked reticuloendothelial system hyperplasia.

In this article, the authors propose to do a review of the clinical cases with the diagnosis of Visceral Leishmaniasis in the last 10 years (January of 2000 to

December of 2009). Demographic, epidemiologic, clinical, laboratory, therapeutics, evolution and follow-up data were assessed.
We found a total of 5 cases. The age at diagnosis varies from 11 to 18 months (with an average of 15 months) and the majority (80%) was male. All children live in the region of hydrographic area of Dão-Mondego.
Diagnostic hypothesis were supported by clinical characteristics like fever, enlargement of liver and spleen and pancytopenia. In 3 cases, the diagnosis was made by demonstration of parasite by microscopic examination of bone marrow aspiration and, in the other 2 cases, by serological confirmation.
All had good evolution with the drug of choice, antimony gluconate and no relapses were found.
It is important to maintain an elevated suspicion index to make a timely diagnosis of this insidious and potentially fatal disease.

Key-words: *Visceral Leishmaniasis, diagnosis, treatment.*

Caso 1

Criança, 13 meses de idade, sexo feminino, natural e residente em Penalva do Castelo, sem antecedentes pessoais ou familiares de relevo, recorreu em Julho de 2000 ao Serviço de Urgência Pediátrica por Síndrome febril intermitente com 8 dias de evolução acompanhado de anorexia.

Ao exame objectivo apresentava palidez cutâneo-mucosa, hepatoesplenomegalia com fígado de consistência elástica, bordo liso e regular, palpável cerca de 3 a 4 centímetros abaixo do rebordo costal direito e baço palpável 4 centímetros abaixo do rebordo costal esquerdo. O estudo analítico mostrava hemograma com Leucócitos $2{,}9.10^9$/L (5,5-17,5.10^9/L) com 3% neutrófilos segmentados (NS) e 79% de Linfócitos (L); Eritrócitos $2{,}87.10^{12}$/L (3,4-5,2.10^{12}/L); Hemoglobina (Hb) 6,4 g/dL (9,6-15.6g/dL); Hematócrito (Htc) 18,5 % (34-48%); Volume Globular Médio (VGM) 63,3 fL (80-95fL) e Plaquetas 117.10^9/L (150-450.10^9/L). Esfregaço de sangue periférico com anisocitose, poiquilocitose e microcitose; linfócitos de pequenas dimensões com escasso citoplasma. Aumento da velocidade de sedimentação (VS) bem como da proteína C-reactiva (PCR) - VS 83 mm e PCR 6,9 mg/dL, documentando-se também hipergamaglobulinémia (γ-globulina 32,8%). As transaminases (ALT 33 U/L (4-43 U/L); AST 107 U/L (4-43 U/L)) e a Desidrogenase láctica (LDH 941 U/L (200-480 U/L))estavam moderadamente aumentadas.

A ecografia abdominal comprovou a existência de uma esplenomegalia homogénea moderada. Foi submetido a biópsia óssea para realização de medulograma, o qual revelou *"Medula hipocelular com desvio esquerdo da linha mielóide e eritróide. Abundantes formas de L. donovani."*

Foi internado com o diagnóstico de LV, tendo iniciado terapêutica com Antimoniato de Meglumine intramuscular 20 mg/Kg/dia, em doses progressivamente crescentes; ficou apirética ao 4.º dia de internamento.

Ao 14.º dia de terapêutica teve alta, completando os 21 dias de tratamento em regime de Hospital de Dia. Não se verificou a ocorrência de reacções adversas ao tratamento. Foi seguido em Consulta de Pediatria, verificando-se melhoria clínica e normalização das alterações laboratoriais. Não se registaram recidivas.

Caso 2

Criança, 16 meses de idade, sexo masculino, natural e residente em Tondela, com antecedentes de dilatação pielo-calicial de diagnóstico pré-natal. Observado no Serviço



de Urgência Pediátrica em Abril de 2006 por Síndrome febril persistente com 17 dias de evolução.

À observação apresentava-se uma criança irritada, com "ar doente" e palidez franca das mucosas; a palpação abdominal revelou distensão moderada e esplenomegalia. O restante exame objectivo não mostrava alterações.

Perante febre, palidez muco-cutânea e esplenomegalia, foi colocada a hipótese diagnóstica de LV. Realizou estudo analítico, que demonstrou pancitopenia (Leucócitos $3{,}8.10^9$/L com 21, 3% NS e 73,2% L; Eritrócitos $3{,}35.10^{12}$/L; Hb 7,2 g/dL; Htc 21,1%; Plaquetas 75.10^9/L); alterações da enzimologia hepática (ALT 56 U/L; AST 101 U/L; LDH 1357 U/L) e elevação da PCR (12,8 mg /dL) e VS (23 mm); o estudo serológico para salmonelose, brucelose, infecção pelo vírus Epstein-Barr (EBV) e infecção por vírus citomegálico (CMV) foi negativo. Realizou ecografia abdominal que corroborou a presença de aumento homogéneo das dimensões do baço (11,7 centímetros).

Foi confirmada a presença de formas amastigotas de *Leishmania donovani* no medulograma. Iniciou Antimoniato de Meglumine 20 mg/Kg/dia, intramuscular, por um total de 21 dias, com melhoria clínica e laboratorial, ficando apirético ao 6.º dia de tratamento anti-parasitário. Verificada recuperação clínica e laboratorial completa. Sem relato de complicações ou reacções adversas à terapêutica.

Caso 3

Criança, 18 meses de idade, sexo masculino, natural e residente em Santa Comba Dão, previamente saudável, internado em Maio de 2006 através do Serviço de Urgência Pediátrica por síndrome febril persistente com 20 dias de evolução, acompanhado de 3-4 dejecções diarreicas diárias aquosas.

Ao exame objectivo apresentava prostação, palidez cutâneo-mucosa; exame abdominal com esplenomegalia moderada (baço palpável cerca de 6 centímetros abaixo do recordo costal esquerdo) e, ao exame otorrinolaringológico, orofaringe ligeiramente ruborizada sem exsudado.

Colocadas como hipóteses diagnósticas Síndrome Mononucleósico ou Kala-azar, pelo que foram pedidas análises sanguíneas, compatíveis com pancitopenia (Leucócitos $3{,}87.10^9$/L com 21, 4% NS e 81% L; Eritrócitos $3{,}36.10^{12}$/L; Hb 5,9 g/dL; Htc 23,8%; Plaquetas 55.10^9/L, elevação moderada da PCR (10,4 mg/dL), discreto aumento das transaminases (AST 48 U/L) e hipergamaglobulinémia (23,5%). Serologias para CMV e EBV ambas negativas. Ecografia abdominal demonstrando *" Esplenomegalia homogénea com 12,5 centímetros de maior diâmetro"*.

Neste contexto, realizou medulograma, constatando-se *"Medula normocelular, aumento da linha eritróide que apresenta alguns*



Figura 1 — Organomegálias.

sinais de regeneração com alguma diseritropoiese: muitos corpúsculos de Leishmania."

Iniciou terapêutica antiparasitária intramuscular com Antimoniato de Meglumine na dose *standard* de 20 mg/Kg/dia, *com* evolução favorável, permanecendo apirético desde o 9.º dia de terapêutica; teve alta clínica ao 16.º dia de tratamento, o qual terminou em regime de Hospital de Dia. Não houve intercorrências nem recaídas, e os parâmetros laboratoriais normalizaram.

Caso 4

Criança, sexo masculino, 18 meses de idade, sem antecedentes pessoais ou familiares de relevo, natural e residente em Viseu. Em Dezembro de 2006 recorreu ao Serviço de Urgência Pediátrica por Síndrome febril com 3 dias de evolução, acompanhado de anorexia.

Do exame clínico, destacam-se palidez cutâneo-mucosa; auscultação cardio-pulmonar com sopro sistólico grau I/VI e hepatoesplenomegalia.

O estudo analítico revelou eritrocitopenia com anemia microcítica hipocrómica e trombocitopenia (Eritrócitos $3{,}16.10^{12}$/L; Hb 6,8 g/dL; Htc 19,8 %; VGM 69,3 fL; HCM 21,5 pg; Plaquetas 125.10^{9}/L), embora com leucograma normal (Leucócitos $5{,}9.10^{9}$/L, 21% NS, 68,1% L); aumento significativo da VS (103 mm) e PCR (7,8 mg/dL); enzimologia hepática sem alterações. Esfregaço de sangue periférico sem alterações de relevo. Confirmada hepatoesplenomegalia homogénea através de estudo ecográfico abdominal. O medulograma mostrava *"Diminuição da série eritróide e mielóide; sem infiltração por blastos. Não se visualizaram Leishmanias."*

Dado resultado do medulograma, foi pedido novo estudo analítico em que se verificava a presença de hipergamaglobulinémia; a investigação serológica (EBV, CMV, Toxoplasmose, VDRL, HIV 1 e 2, Widal e Wright) não revelou a presença de infecção aguda. Pela persistência da síndrome febril, realizou igualmente radiografia torácica, urocultura, e Prova de Mantoux, todos negativos. Nas duas hemoculturas não houve desenvolvimento bacteriano.

Embora pedida inicialmente, só em D15 de internamento foi conhecida a positividade da serologia para *Leishmania*, altura em que se obteve o diagnóstico de LV.

Iniciou terapêutica com Antimoniato de meglumine, 20 mg/Kg/dia, intramuscular, verificando-se melhoria gradual, com apirexia a partir do 2.º dia de tratamento.

Caso 5

Lactente, sexo masculino, 11 meses de idade, etnia cigana, natural e residente em Viseu. Antecedentes pessoais de oclusão intestinal aos 9 meses de idade, corrigida cirurgicamente. Referenciado em Maio de 2009 do Centro de Saúde da área de residência por febre com 8 dias de evolução, acompanhada de noção de anorexia e palidez cutânea.

À observação apresentava irritabilidade, palidez muco-cutânea, adenomegália jugulo-carotídea direita regular e de consistência elástica, com 1,5 cm maior diâmetro e ainda, distensão abdominal com fígado de consistência elástica, palpável 4 centímetros abaixo do rebordo costal direito, estendendo-se o lobo esquerdo sob o epigastro e baço palpável 4 centímetros abaixo do rebordo costal esquerdo; hérnia umbilical reductível (figura I.).

Perante as hipóteses diagnósticas de Kala-azar ou doença hemato-oncológica, foi feito um estudo analítico que comprovou pancitopenia: Leucócitos $4{,}7.10^{9}$/L, 37% NS, 59% L; Eritrócitos $1{,}76\ .10^{12}$/L; Hb 4,2 g/dL; Htc 12,2 %; VGM 69 fL ; Plaquetas 37.10^{9}/L (esfregaço sangue periférico com anisocitose e policromasia, sem blastos), PCR de 1,76 mg/dL, discreta elevação das transaminases e LDH (ALT 54 U/L; AST 188 U/L; LDH 2121 U/L), bem como hipergamaglobulinémia (34,5%). A ecografia abdominal mostrou *"moderada hepatomegalia com contornos e ecoestrutura inalterado; volumosa esplenomegalia, com 12,5 cm de diâmetro bipolar, estrutura homogénea".*

Realizou igualmente medulograma em que não foram observadas formas de *Leishmania.*

Apesar do resultado do medulograma decidiu-se efectuar prova terapêutica com Antimoniato de meglumine 20 mg/Kg/dia, administração intramuscular. Ao 8.º dia de tratamento antiparasitário foi conhecido o resultado positivo da serologia para *Leishmania.*

Durante o internamento, e dada anemia e trombocitopenia graves, realizou transfusão de concentrado eritrocitário e plaquetas. Manteve-se febril até ao 9.º dia de tratamento. A evolução clínica e laboratorial foi favorável.

/ Discussão

Entre Janeiro de 2000 e Dezembro de 2009 obteve-se o diagnóstico de LV em 5 casos clínicos, 3 dos quais ocorreram no ano de 2006.

Embora esteja descrita a tendência para o aumento do número de casos de LV, o mesmo não se verifica com o nosso estudo retrospectivo, o que poderá estar relacionado com a melhoria das condições higieno-sanitárias da região.

TABELA 1 – QUADRO RESUMO DAS CARACTERÍSTICAS CLÍNICAS, LABORATORIAIS, DIAGNÓSTICAS E TERAPÊUTICAS

	Caso 1	Caso 2	Caso 3	Caso 4	Caso 5
Sexo	Feminino	Masculino	Masculino	Masculino	Masculino
Idade	13 meses	16 meses	18 meses	18 meses	11 meses
Síndrome febril (duração)	8 dias	17 dias	20 dias	3 dias	8 dias
Hepato esplenomegália	Baço 12 cm	Baço 11,7 cm	Baço 12,5 cm	Hepatomegália ligeira Baço 11,3cm	Hepatomegália moderada Baço 12,5 cm
Alterações hemograma	Leucócitos $2,9.10^9$/L; Eritrócitos 2,87 $.10^{12}$/L; Hb 6,4 g/dL; Plaquetas 117.10^9/L	Leucócitos 3,8 $.10^9$/L; Eritrócitos $3,35.10^{12}$/L; Hb 7,2 g/dL; Plaquetas 75.10^9/L	Leucócitos $3,87.10^9$/L; Eritrócitos $3,36.10^{12}$/L; Hb 5,9 g/dL; Plaquetas 55.10^9/L	Leuc ócitos $5,9.10^9$/L; Eritrócitos 3,16 $.10^{12}$/L; Hb 6,8 g/dL; Plaquetas 125.10^9/L	Leucócitos $4,7.10^9$/L; Eritrócitos $1,76 .10^{12}$/L; Hb 4,2 g/dL; Plaquetas 37.10^9/L
Hiper gamaglobulinémia	presente	não determinada	presente	presente	presente
Diagnóstico definitivo	Biópsia medula óssea	Biópsia medula óssea	Biópsia medula óssea	Serologia	Serologia
Resposta à terapêutica (apirexia)	6 dias	4 dias	9 dias	2 dias	9 dias

A idade quando do diagnóstico variou entre os 11 e os 18 meses, com uma idade média de 15 meses; a maioria (80%) pertencia ao sexo masculino. À semelhança de outros estudos internacionais, todos os casos ocorreram na faixa etária de maior incidência (isto é, entre os 0 e os 6 anos)[1].

A suspeição diagnóstica teve por base as características clínicas típicas da doença nomeadamente febre, hiperplasia do sistema reticulo endotelial e citopenias.

Com relação ao primeiro, verificou-se na maioria dos casos a presença de um síndrome febril prolongado (em média com 11,2 dias de evolução), situação que vai de encontro ao descrito na literatura[4]; no quarto caso clínico descrito, apesar de estarmos perante um síndrome febril com 3 dias de evolução, a conjugação de sinais e sintomas tais como palidez cutânea, anorexia, hepatoesplenomegalia, pancitopenia e hipergamaglobulinémia, permitiu a suspeição diagnóstica e a realização de exames complementares no sentido da sua confirmação.

A hiperplasia do sistema reticulo-endotelial é, como já referido, um achado típico desta patologia, presente em todos os casos descritos. Verificou-se a presença de um aumento mais marcado do baço comparativamente ao aumento das dimensões hepáticas, situação também característica desta condição[4].



No que diz respeito aos dados hematológicos, constatou-se rebate em todas as linhagens em 4 dos 5 casos clínicos, mais grave e com necessidade de implementação de terapêutica transfusional no último caso. No quarto caso em particular, estava apenas presente trombocitopenia e anemia microcítica hipocrómica, o que não invalidou o diagnóstico. Um estudo retrospectivo brasileiro publicado em 1995, em que foram avaliadas as características clinico--epidemiológicas de 75 crianças com o diagnóstico de LV demonstrou, com relação às alterações do hemograma, que nem sempre a pancitopenia está presente[1].

A hipergamaglobulinémia, assim como as alterações ligeiras a moderadas da enzimologia hepática, igualmente características, também foram documentadas na maioria dos casos.

Do ponto de vista geográfico, a totalidade das crianças residia na bacia hidrográfica do Dão-Mondego, característica epidemiológica também relevante.

No que diz respeito à metodologia diagnóstica, a pesquisa directa do parasita em esfregaço de medula óssea foi realizada na totalidade dos casos, embora só tenha sido conclusiva em 3 (60% do total casos, próximo do número descrito na literatura[1]). Nos restantes, o diagnóstico foi obtido por estudo serológico que actualmente, com os testes imunoenzimáticos, atinge especificidade e sensibilidade próxima dos 100%, pelo que é considerado um método válido[2].

Todos iniciaram terapêutica com o antiparasitário Antimoniato de Meglumine, com evolução favorável e resposta inicial à terapêutica durante a primeira semana de tratamento, indo de encontro ao descrito na literatura[2, 4]. Não se verificaram recidivas nem houve registo de nenhuma complicação, nomeadamente, de índole infecciosa.
No último caso em particular, a terapêutica foi instituída mesmo antes do diagnóstico definitivo, o qual foi obtido por serologia dado o esfregaço da medula óssea não ter detectado formas amastigotas de *Leishmania*. Esta actuação não está contra-indicada caso estejamos perante as alterações clínico-laboratoriais típicas; a prova terapêutica é inclusivamente referida como uma metodologia diagnóstica[1].

/ Conclusão

Nos últimos anos verificou-se uma diminuição do número de internamentos por LV.

O tratamento Antimoniato de Meglumine obteve uma eficácia de 100% na erradicação da doença, mantendo-se como fármaco antiparasitário de primeira linha na abordagem da LV.

Na LV em particular é importante manter um elevado índice de suspeição clínica que permita um diagnóstico correcto e tratamento atempado desta doença insidiosa e potencialmente fatal.

/ Bibliografia:

1. Campos D. "Características clínico--epidemiológicas de Calazar na criança – Estudo de 75 casos". *J. Pediatr. 1995*; 71(5):261-5.

2. Melby PC. "Leishmania", in: Behrman RE, Kliegman RM, Arvin AM, eds. Nelson – *Textbook of Pediatrics*, 16th edition, Philadelphia: WB Saunders Company 2000;1041-4.

3. Valcárcel Y, Bastero R, Anegón M, González S, Gil Á. "Epidemiologia de los ingresos hospitalarios por leishmaniasis en Espana 1999-2003". *Enferm Infecc Microboil Clin 2008*; 26(5):278-81.

4. Bhattacharya SK, Sur D, Karbwang J. "Childhood visceral leishmaniasis". *Indian J Med Res 2006*; 123:353-6.

5. Minodier P, Robert S, Retornaz K, Garnier JM. "Leishmaniose viscérale infantile: nouvelle thérapeutiques". *Archives de Pédiatrie 2003*; 10 (Suppl.5): 550-6.

6. Gradoni L, Soteriadou K, Louzir H, Dakkak A, Toz SO, Jaffe C et al. "Drug regimens for visceral Leishmaniasis in Mediterranean Countries". *Tropical Medicine and International Health 2008*; 13 (10): 1272-76.

EVENTOS NACIONAIS DA ESPECIALIDADE >>

/ 6.º Curso de Infecciologia Pediátrica
27 a 28 de Janeiro de 2011
Hotel Quinta das Lágrimas, Coimbra
Secretariado: Associação de Saúde Infantil de Coimbra (ASIC
Hospital Pediátrico de Coimbra)
Av. Bissaya Barreto
3000-076 Coimbra
Tel.: 239484464
Fax: 239482918
E-mail: congressos@asic.pt
www.asic.pt

EVENTOS INTERNACIONAIS DA ESPECIALIDADE >>

/ 18th Conference on Retroviruses and Opportunistic Infections (CROI 2011)
February 27, 2011 - March 02, 2011
City: Boston
State/Province: MA
Country: United States
Contact: Conference Secretariat
Phone: 703-535-6862
Fax: 703-535-6899
E-Mail: info@retroconference.org

/ XV Congreso Panamericano de Infectología III Congresso da SIAI
7 a 11 de Abril de 2011
Punta del Este, Uruguay
Info@apiuruguay.com
www.apiuruguay.com

21st Annual Meeting of the European Society of Clinical Microbiology and Infectious Diseases
Date: May 07, 2011 - May 10, 2011
City: Milan, Italy
Contact: European Society of Clinical Microbiology and Infectious Diseases
Phone: 41-616-867-799
Fax: 41-616-867-798
E-Mail: info@escmid.org

/ 12th Conference of the International Society of Travel Medicine
May 8 – 12, 2011
Boston, USA
www.istm.org

/ FEMS 2011 - 4th Congress of European Microbiologists
Date: June 26, 2011 - June 30, 2011
City: Geneva
Country: Switzerland
Contact: Secretariat
Phone: 41-22-908-0488
Fax: 41-22-906-9140
E-Mail: fems@kenes.com

/ 6th International AIDS Society (IAS) Conference on HIV Pathogenesis, Treatment and Prevention (IAS 2011)
Date: July 17, 2011 - July 20, 2011
City: Rome
Contact: Conference Secretariat: International AIDS Society
Phone: 41-0-22-7-100-800
Fax: 41-0-22-7-100-899
E-Mail: info@iasociety.org

/ 51st Annual Interscience Conference on Antimicrobial Agents and Chemotherapy (ICAAC 2011)
Date: September 17, 2011 - September 20, 2011
City: Chicago
State/Province: IL
Country: United States
Contact: Conference Secretariat
Phone: 202-737-3600
E-Mail: icaac@asmusa.org

/ 49th Infectious Diseases Society of America Annual Meeting (IDSA 2011)
Date: October 20, 2011 - October 23, 2011
City: Boston
State/Province: MA
Country: United States
Contact: Conference Secretariat - IDSA
Phone: 703-299-0200
Fax: 703-299-0204
E-Mail: info@idsociety.org

/ American Society of Tropical Medicine and Hygiene (ASTMH) 60th Annual Meeting 2011
Date: December 04, 2011 - December 08, 2011
City: Philadelphia, United States
American Society of Tropical Medicine and Hygiene, 111 Deer Lake Road, Suite 100
Deerfield, Illinois 60015 USA
Phone: 1-847-480-9592
Fax: 1-847-480-9282

/ 22st Annual Meeting of the European Society of Clinical Microbiology and Infectious Diseases
Date: March 31- April 3, 2012
City: London, United Kingdom
Contact: 22nd ECCMID 2012
Phone: 41 61 686 77 11
Fax: 41 61 686 77 88
E-Mail: basel@congrex.com

/ 15th International Congress on Infectious Diseases
Date : June 13-16, 2012
City : Bangkok, Thailand
Contact: International Society for Infectious Diseases
Phone: (617) 277-0551
Fax: (617) 278-9113
E-Mail: info@isid.org
web site: www.isid.org

A sua opinião é importante... ... participe!

Envie-nos as suas opiniões, questões, artigos e/ou sugestões para:
Revista Portuguesa de Doenças Infecciosas – Fórum
Largo Fernandes Costa, 5 Cave Dta.
1700-187 Lisboa
Telefone/Fax: 217950462
E-mail: spdimc@gmail.com

A **Revista Portuguesa de Doenças Infecciosas** concebeu este espaço para si. À semelhança de qualquer fórum, debateremos, responderemos e elucidaremos questões.
Acreditamos que este vai ser um espaço de interesse e debate para todo o tipo de leitores. Sob o arbítrio do Conselho Redactorial da **RPDI**, publicaremos as respostas às questões que nos forem apresentadas pelos nossos leitores, independentemente de serem ou não assinantes da Revista.

NORMAS DE PUBLICAÇÃO

A **Revista Portuguesa de Doenças Infecciosas (RPDI)** aceita para publicação Artigos Originais, Artigos de Revisão, Casos Clínicos, Normas de Actuação Clínica e Cartas ao Director, que se relacionem com o vasto campo da patologia infecciosa, dentro dos seus múltiplos aspectos epidemiológicos, etiológicos, fisiopatológicos, clínicos, laboratoriais, terapêuticos, profilácticos e de saúde pública, e abrangendo os domínios da bacteriologia, virologia, micologia, parasitologia, imunopatologia, farmacologia, etc.
Os artigos submetidos para publicação deverão ser preparados de acordo com os Requisitos Uniformes para Apresentação de Manuscritos a Revistas Biomédicas elaborados pela Comissão Internacional de Editores de Revistas Médicas (N Engl J Med 1997; 336: 309-316), que se resume mais adiante.
Os artigos aceites para publicação passarão a ser propriedade da **Sociedade Portuguesa de Doenças Infecciosas e Microbiologia Clínica (SPDIMC)**, não podendo ser reproduzidos, no todo ou em parte, sem autorização por escrito desta Sociedade.
Os artigos, escritos em português ou em inglês, devem ser dirigidos ao Editor e enviados, obrigatoriamente, em suporte informático, para o endereço de correio electrónico da RPDI (spdimc@gmail.com), sempre acompanhados da *checklist* (ver página seguinte) devidamente preenchida e dos documentos anexos ali exigidos que, depois de assinados, podem ser enviados por correio ou Fax.
O ficheiro deverá ser escrito em Microsoft Word, sem tabulações nem indentações. No caso de o conteúdo conter imagens, deverá o autor proceder à sua digitalização em resolução suficiente para permitir a publicação.

Modificações e Revisões

No caso do artigo ser aceite após modificações, estas devem ser realizadas pelos autores no prazo de trinta dias.
As provas tipográficas serão enviadas ao autor responsável pelo envio da correspondência, contendo a indicação do prazo de revisão, em função das necessidades de publicação da Revista. No entanto, a Direcção da Revista Portuguesa de Doenças Infecciosas solicita aos autores que o prazo para a correcção das provas tipográficas não ultrapasse os cinco dias úteis.
O não respeito pelo prazo desobriga da aceitação da revisão dos autores, sendo a mesma efectuada exclusivamente pelos serviços da Revista.

Artigos Originais

Os Artigos Originais devem ser preparados, segundo a seguinte ordem, iniciando-se cada item numa página separada: 1. Página do título; 2. Resumo; 3. Introdução; 4. Material e Métodos; 5. Resultados; 6. Discussão; 7. Bibliografia; 8. Legendas; 9. Figuras; 10. Quadros. Todas as páginas devem ser numeradas no canto superior direito. A numeração das referências, figuras, tabelas e quadros deve ser feita pela ordem de aparecimento no texto.

1. Página do Título

1. Título – Deve ser conciso, não conter abreviaturas e não ultrapassar os 120 caracteres. Poderá englobar um subtítulo com um máximo de 45 caracteres. Deve ser escrito em português e inglês.
2. Autores – A identificação dos autores deve ser feita com a(s) inicial(is) do(s) primeiro(s) nome(s) e com o apelido. Deverá ser feita a identificação completa do serviço, departamento ou instituição onde o trabalho foi realizado. Apenas devem figurar como autores todos aqueles que tiveram um envolvimento directo na preparação e execução do trabalho.
3. Patrocínios – Deverão ser referidas todas as entidades que patrocinaram o trabalho.
4. Correspondência – Referir o nome, endereço, telefone, fax e e-mail do autor a quem deve ser enviada a correspondência.

2. Resumo

Os resumos são redigidos em português e inglês, não devendo ultrapassar as 200 palavras.
Devem ser organizados segundo os seguintes itens: Introdução, Objectivos, Métodos, Resultados e Conclusões. Não devem conter abreviaturas, referências ou notas de rodapé. O resumo deve ser completado com a enumeração de três palavra-chave que serão utilizadas para a indexação do artigo.

3. Texto

Não deve ultrapassar as 12 páginas. Deve incluir referência à aprovação da Comissão de Ética da Instituição e aos métodos estatísticos utilizados. Todos os fármacos devem ser referidos pelo seu nome genérico, sendo eventuais referências a nomes comerciais acompanhadas do nome e cidade do fabricante, feitas em rodapé. As abreviaturas, que são desaconselhadas, devem ser especificadas na sua primeira utilização. Os parâmetros utilizados devem ser expressos em Unidades Internacionais, com indicação dos valores normais. A identificação das figuras deverá ser feita em numeração árabe, e a dos quadros em numeração romana.

4. Bibliografia

Deve ser referenciada em numeração árabe, por ordem de aparecimento no texto. As referências devem seguir as recomendações da Comissão Internacional de Editores de Revistas Médicas (N Engl J Med 1997; 336: 309-316) também disponíveis no seguinte endereço electrónico: http://www.nlm.nih.gov/bsd/uniform_requirements.html

5. Legendas

Devem ser escritas a dois espaços e numeradas em sequência.
As legendas devem ser numeradas em algarismos árabes pela sequência da citação no texto, e fornecerem a informação suficiente para permitir a interpretação da figura sem necessidade de consulta do texto.

6. Figuras e Fotografias

As figuras devem ser numeradas sequencialmente, com numeração árabe correspondente à da respectiva legenda, por ordem de introdução no texto. Todas as fotografias deverão ser digitalizadas em alta resolução e numeradas como as figuras.

7. Quadros e Gráficos

Devem ser escritos a dois espaços em folhas separadas e numerados com numeração romana, segundo a sequência da citação no texto. O título surge na parte superior e na parte inferior serão colocadas todas as notas informativas (abreviaturas, significado estatístico, etc.).

RPDI Revista Portuguesa
de Doenças Infecciosas

Órgão Oficial da Sociedade Portuguesa
de Doenças Infecciosas
e Microbiologia Clínica

Checklist destinada aos Autores

Título do manuscrito:

Nome do primeiro Autor:

- ☐ O manuscrito não foi, nem vai ser, enviado para publicação em qualquer outra revista médica.
- ☐ O Autor que consta no endereço postal será o responsável pela realização das eventuais correcções que venham a ser propostas pelos revisores do artigo e aceites pelos Autores e, também, pela revisão das provas, que deve estar concluída até 5 dias úteis após a notificação.
- ☐ O suporte financeiro, assim como as organizações envolvidas, foram declarados no manuscrito.
- ☐ Os Autores declararam, em documento anexo a esta *checklist*, todos os conflitos de interesses que possam envolver este manuscrito.
- ☐ Sempre que esteja em causa um projecto de investigação, a aprovação da comissão de ética foi referida no texto do manuscrito.
- ☐ Autorização por escrito, assinada por todos os Autores, cedendo à *Revista Portuguesa de Doenças Infecciosas* a propriedade dos artigos (enviar como documento anexo a esta *checklist*).
- ☐ As referências bibliográficas seguem a norma internacional e foi confirmada a sua correcção — informações no site http://www.icmje.org/index.html.

Nota: para informações complementares sobre as normas de publicação, consulte a página correspondente que figura em cada número da *Revista Portuguesa de Doenças Infecciosas* ou o site da SPDIMC- http://www.spdi.org/webspdi/.

Confirmo que todos os pontos desta checklist *foram por mim devidamente confirmados e aceito a responsabilidade pela correcção de todas as informações prestadas.*

(Assinatura do Primeiro Autor)

Data: ☐☐☐☐ / ☐☐ / ☐☐

(Este documento pode ser fotocopiado)