VOLUME 15
02/RPDI
Revista Portuguesa de Doenças Infecciosas
Órgão Oficial da Sociedade Portuguesa de Doenças Infecciosas e Microbiologia Clínica
Maio > Agosto 2019
ISSN 0870-1571

Tuberculomas cerebrais e tuberculose disseminada

/62

/56 Febre, granulomas e um diagnóstico diferencial fatal

/67 Espondilodiscite tuberculosa: um caso atípico de delirium hipoativo

/71 Pericardite aguda purulenta primária por *Streptococcus pneumoniae*

/78 Síndrome de choque tóxico secundário a peritonite primária

/83 Ascaridíase: uma causa inesperada de icterícia obstrutiva complicada por colangite aguda numa zona urbana



http://spdimc.org/revista/
Sociedade Portuguesa de Doenças Infecciosas e Microbiologia Clínica

READY TO GO!



Symtuza®
(darunavir/cobicistate/emtricitabina/tenofovir alafenamida) comprimidos
800mg/150mg/200mg/10mg

Janssen-Cilag Farmacêutica, Lda.
Lagoas Park, Edifício 9 | 2740 - 262 Porto Salvo | Portugal

Sociedade por quotas | Matriculada na Conservatória do Registo Comercial de Oeiras, sob o n.º 10576 Capital Social 2.693.508.64 € | N.º Contribuinte 500 189 412
Material promocional revisto em julho de 2019 | CP-103854

janssen Infectious Diseases
PHARMACEUTICAL COMPANIES OF Johnson & Johnson

Informações Essenciais Compatíveis com o Resumo das Características do Medicamento

▼ Este medicamento está sujeito a monitorização adicional. Isto irá permitir a rápida identificação de nova informação de segurança. Pede-se aos profissionais de saúde que notifiquem quaisquer suspeitas de reações adversas.

Symtuza® 800 mg/150 mg/200 mg/10 mg comprimidos revestidos por película. Cada comprimido revestido por película contém 800 mg de darunavir (na forma de etanolato), 150 mg de cobicistate, 200 mg de emtricitabina e 10 mg de tenofovir alafenamida (na forma de fumarato). **Indicações terapêuticas:** Symtuza é indicado para o tratamento da infeção pelo vírus da imunodeficiência humana do tipo 1 (VIH-1) em adultos e adolescentes (com idade igual ou superior a 12 anos, com um peso corporal de, pelo menos 40 kg). Os testes genotípicos devem orientar a utilização de Symtuza. **Posologia e modo de administração:** A dose recomendada em adultos e adolescentes com idade igual ou superior a 12 anos, pesando pelo menos 40 kg, é de um comprimido, tomado uma vez por dia, com alimentos. *Doentes sem terapêutica antirretroviral (TAR) prévia:* A dose recomendada é de um comprimido revestido por película de Symtuza, tomado uma vez por dia, com alimentos. *Doentes previamente submetidos a TAR:* Os doentes previamente expostos a medicamentos antirretrovirais que não tenham desenvolvido mutações associadas à resistência ao darunavir (DRV-MARs: V11I, V32I, L33F, I47V, I50V, I54M, I54L, T74P, L76V, I84V, L89V) e que apresentem valores plasmáticos de ARN do VIH-1 < 100.000 cópias/ml e número de células CD4+ ≥ 100 células x 10^6/l podem utilizar um comprimido revestido por película de Symtuza, tomado uma vez por dia, com alimentos. *Aconselhamento relativo à omissão de doses:* Se uma dose de Symtuza for omitida durante as 12 horas após a hora em que habitualmente é tomada, os doentes devem ser instruídos a tomar a dose prescrita de Symtuza, com alimentos, assim que for possível. Se tiver decorrido mais de 12 horas após a hora habitual da toma, a dose omitida não deve ser tomada e o doente deve retomar o esquema posológico habitual. Se o doente vomitar dentro de 1 hora após a toma do medicamento, deve ser tomada outra dose de Symtuza, juntamente com alimentos, o mais rapidamente possível. Se o doente vomitar mais de 1 hora após a toma do medicamento, o doente não necessita tomar outra dose de Symtuza até à próxima toma programada. Populações especiais: *Idosos:* A informação disponível nesta população é limitada e, portanto, Symtuza deve ser utilizado com precaução em doentes com idade superior a 65 anos. *Compromisso hepático:* Não é necessário ajuste da dose de Symtuza em doentes com compromisso hepático ligeiro (Classe A de Child-Pugh) ou moderado (Classe B de Child-Pugh), no entanto, Symtuza deve ser utilizado com precaução nestes doentes, uma vez que os componentes de Symtuza, darunavir e cobicistate, são metabolizados pelo sistema hepático. Symtuza não foi estudado em doentes com compromisso hepático grave (Classe C de Child-Pugh), assim, Symtuza não deve ser utilizado em doentes com compromisso hepático grave. *Compromisso renal:* Não é necessário ajuste da dose de Symtuza em doentes com taxa de filtração glomerular estimada ($eTFG_{CG}$) ≥ 30 ml/min, de acordo com a fórmula Cockcroft-Gault. Symtuza não deve ser iniciado em doentes com uma $eTFG_{CG}$ < 30 ml/min, uma vez que não existem dados disponíveis sobre a utilização de Symtuza nesta população. Symtuza deve ser descontinuado em doentes com uma $eTFG_{CG}$ que diminui para valores abaixo de 30 ml/min durante o tratamento. *População pediátrica:* A segurança e a eficácia de Symtuza em crianças com idade entre 3 e 11 anos, ou com peso corporal < 40 kg, ainda não foram estabelecidas. Não existem dados disponíveis. Symtuza não deve ser utilizado em crianças com idade inferior a 3 anos, devido a questões de segurança. *Gravidez e pós-parto:* O tratamento com darunavir/cobicistate (dois dos componentes de Symtuza) durante a gravidez resulta numa baixa exposição a darunavir. Portanto, a terapêutica com Symtuza não deve ser iniciada durante a gravidez e as mulheres que engravidem durante o tratamento com Symtuza devem ser transferidas para um regime alternativo. **Modo de administração:** Symtuza deve ser tomado por via oral, uma vez por dia, com alimentos. O comprimido não deve ser esmagado. **Contraindicações:** Hipersensibilidade às substâncias ativas ou a qualquer um dos excipientes; Doentes com compromisso hepático grave (Classe C de Child-Pugh); Administração concomitante com os seguintes medicamentos (potencial para perda do efeito terapêutico): carbamazepina, fenobarbital, fenitoína, rifampicina, lopinavir/ritonavir, hiperição; Administração concomitante com os seguintes medicamentos (potencial para reações adversas graves e/ou que colocam a vida em risco): alfuzosina, amiodarona, dronedarona, ivabradina, quinidina, ranolazina, colquicina quando utilizado em doentes com compromisso hepático e/ou renal, rifampicina, derivados ergotamínicos (ex.: dihidroergotamina, ergometrina, ergotamina, metilergonovina), dapoxetina, domperidona, naloxegol, pimozida, quetiapina, sertindol, lurasidona, triazolam, midazolam administrado por via oral, sildenafil - quando utilizado para o tratamento da hipertensão arterial pulmonar, avanafil, sinvastatina, lovastatina, lomitapida, dabigatrano e ticagrelor. **Efeitos indesejáveis:** Muito frequentes: cefaleias, diarreia, erupção cutânea (incluindo erupção cutânea macular, maculopapular, papular, eritematosa e prurítica, erupção cutânea generalizada e dermatite alérgica). Frequentes: anemia, hipersensibilidade (ao fármaco) diabetes *mellitus*, anorexia, hipercolesterolemia, lipoproteína de baixa densidade aumentada, hipertrigliceridemia, hiperlipidemia, dislipidemia, sonhos anormais, tonturas, vómitos, náuseas, dor abdominal, distensão abdominal, dispepsia, flatulência, enzimas hepáticas aumentadas, prurido, urticária, artralgia, mialgia, astenia, fadiga, aumento da creatinina sanguínea. Pouco frequentes: síndrome inflamatória de reconstituição imunitária, hiperglicemia, pancreatite aguda, enzimas pancreáticas aumentadas, hepatite aguda, hepatite citolítica, angioedema, osteonecrose, ginecomastia. Raros: reação medicamentosa com eosinofilia e sintomas sistémicos, Síndrome de Stevens-Johnson. Desconhecido: necrólise epidérmica tóxica, pustulose exantematosa aguda generalizada. **Notificação de acontecimentos adversos ou outras situações de segurança especiais:** farmacovigilancia_portugal@its.jnj.com ou 214368600. Notificação de reclamações de qualidade: qualidade_janssen@its.jnj.com ou 214368600. **Titular de Autorização de Introdução no Mercado:** Janssen-Cilag International NV, Turnhoutseweg 30, B-2340 Beerse, Bélgica. **Para mais informações deverá contactar o Representante do Titular da Autorização de Introdução no Mercado:** Janssen-Cilag Farmacêutica Lda., Lagoas Park, Edifício 9, 2740-262 Porto Salvo. **Medicamento sujeito a receita médica restrita. Antes de prescrever consulte o RCM completo.** IECRCM de Symtuza, Versão 8, revisto em 07/2019.

RPDI

Revista Portuguesa de Doenças Infecciosas

Órgão Oficial da Sociedade Portuguesa de Doenças Infecciosas e Microbiologia Clínica

Volume 15, N.º 2, Maio > Agosto de 2019 | Publicação Quadrimestral | 3.ª Série

Ficha Técnica

/ Propriedade, Edição e Publicidade
Sociedade Portuguesa de Doenças Infecciosas e Microbiologia Clínica
Largo Fernandes Costa, 5 Cave, Dta.
1700-187 Lisboa
Tel. / Fax: 217 950 462
E-mail: spdimc@gmail.com

/ Diretor
Prof. Doutor Saraiva da Cunha

/ Paginação
Glauco Magalhães

/ Revisão
Dra. Margarida Baldaia

/ Impressão
Papelmunde

/ Depósito legal
246017/06

/ ISSN 0870-1571
/ ISSN 2183-671X (edição digital)

A revista Portuguesa de Doenças Infecciosas é uma revista médica quadrimestral (publicam-se os números de: janeiro/abril, maio/agosto e setembro/dezembro) excluída do registo no ICS de acordo com a alínea a) do art. 12.º do DR n.º 8/99 de junho de 1999.

Reservados todos os direitos, de acordo com a lei. Copyright SPDI.

Indexada na Fonte Académica, uma base de dados da EBSCO.
Indexada no Índex das Revista Médicas Portuguesas.

Corpos Sociais da SPDIMC

/ Direção
Presidente - Prof. Dr. Fernando Maltez
Vice-Presidente - Dra. Margarida Pinto
Secretário - Dra. Maria José Manata
Tesoureiro - Dra. Cristina Toscano
Vogal - Dra. Patrícia Pacheco

/ Assembleia-Geral
Presidente - Prof.ª Dra. Maria Helena Ramos
Vice-Presidente - Prof.ª Dra. Maria Lurdes Santos
Secretária - Dra. Ana Cláudia Santos

/ Conselho Fiscal
Presidente - Prof. Dr. Saraiva da Cunha
Vice-Presidente - Dra. Graça Ribeiro
Vogal - Dra. Célia Oliveira

Revista Portuguesa de Doenças Infecciosas

/ Diretor
Prof. Doutor Saraiva da Cunha
Faculdade de Medicina da Universidade de Coimbra; Centro Hospitalar e Universitário de Coimbra

/ Diretor Honorário
Prof. Doutor Carvalho Araújo
Faculdade de Medicina da Universidade de Lisboa; Prof. Catedrático Jubilado

/ Editor
Dr. Joaquim Oliveira
Faculdade de Medicina da Universidade de Coimbra; Centro Hospitalar e Universitário de Coimbra

/ Conselho Científico
Prof.ª Doutora Ana Horta
Faculdade de Medicina da Universidade do Minho; Centro Hospitalar do Porto

Prof. Doutor António Sarmento
Faculdade de Medicina da Universidade de Porto; Centro Hospitalar de S. João

Prof. Doutora Cândida Abreu
Faculdade de Medicina da Universidade de Porto; Centro Hospitalar de S. João

Prof.ª Doutora Emília Valadas
Faculdade de Medicina da Universidade de Lisboa; Centro Hospitalar Lisboa Norte

Prof. Doutor Fernando Maltez
Centro Hospitalar Universitário de Lisboa Central

Prof. Doutor Francisco Antunes
Faculdade de Medicina da Universidade de Lisboa; Prof. Catedrático Jubilado

Dr. Germano do Carmo
Assistente Hospitalar Graduado Sénior (aposentado)

Dra. Graça Ribeiro
Assistente Hospitalar Graduado Sénior (aposentado)

Prof.ª Dra. Helena Ramos
Centro Hospitalar do Porto; Instituto de Ciências Biomédicas Abel Salazar

Prof.ª Doutora Lurdes Santos
Faculdade de Medicina da Universidade do Porto; Centro Hospitalar de S. João

Dra. Maria José Manata
Centro Hospitalar Universitário de Lisboa Central

Doutor Nuno Marques
Hospital Garcia de Orta

Dra. Patrícia Pacheco
Hospital Fernando da Fonseca

Dra. Rosário Serrão
Faculdade de Medicina da Universidade do Porto; Centro Hospitalar de S. João

Prof. Doutor Rui Sarmento e Castro
Instituto de Ciências Biomédicas Abel Salazar; Centro Hospitalar do Porto

Prof.ª Doutora Teresa Marques
Faculdade de Medicina da Universidade Nova de Lisboa; Aposentada

/ Comissão de Honra Nacional
Dr. Abílio Morgado (Lisboa)
Dr. Alves Pereira (Porto)
Dr. A. Rocha Marques (Porto)
Dr. António Vieira (Coimbra)
Dr. António Malhado (Lisboa)
Prof. Doutor António Meliço-Silvestre (Coimbra)
Prof. Doutor Armando Porto (Coimbra)
Dr. Carlos Araújo (Lisboa)
Prof. Doutor David Morais (Évora)
Dr. Jorge Nóbrega Araújo (Funchal)
Dr. José Neves (Lisboa)
Dr. José Poças (Setúbal)
Prof. Doutor Melo Cristino (Lisboa)
Prof. Doutor Mota Miranda (Porto)
Dr. Nogueira de Lemos (Coimbra)
Dr. Rui Proença (Lisboa)

/ Comissão de Honra Internacional
Prof. Dr. Evelio Perea (Espanha)
Prof. Dr. J. Pedreira Andrade (Espanha)
Prof. Dr. José Ángel García-Rodríguez (Espanha)
Prof. Dr. José Prieto (Espanha)
Prof. Dr. Juan Gestal Otero (Espanha)
Prof. Dr. Juan González-Lahoz (Espanha)
Prof. Dr. Juan Picazo (Espanha)
Prof. Dr. Luis Enrique Morano Amado (Espanha)
Prof. Dr. Roberto Focaccia (Brasil)
Prof. Dr. Rogério Pedro (Brasil)
Prof. Dr. Sérgio Cimerman (Brasil)
Prof. Dr. Vicent Soriano (Espanha)

02/RPDI
Maio > Agosto 2019 / Vol. 15 > N.º 2



Under the shadow.
Autor: Gonçalo Alves Silva

EDITORIAL / *EDITORIAL*

53 Covid-19
/ Fernando Maltez

CASO CLÍNICO / *CLINICAL CASE*

56 Febre, granulomas e um diagnóstico diferencial fatal
/ S. Balhana / A. Soares / S. Fernandes / R. Tavares / C. Noronha / F. Araújo / P. Rodrigues / J. Araújo

62 Tuberculomas cerebrais e tuberculose disseminada
/ M. Costa / B. Porteiro / M. Vitorino / F. Nunes / B. Alexys / M. Major / J. Machado

67 Espondilodiscite tuberculosa: um caso atípico de delirium hipoativo
/ Inês Sala / Ricardo Cleto Marinho / Catarina Castelo Branco / António Luis Lamas / Sérgio Lima / Fernanda Almeida

71 Pericardite aguda purulenta primária por *Streptococcus pneumoniae*
/ M. A. Canelas / I. R. Rato / P. Oliveira / G. Atanásio / P. Teixeira / A. R. Barbosa / A. Mosalina / L. Afonso / P. Gil / Margarida Mota / J. Valente

78 Síndrome de choque tóxico secundário a peritonite primária
/ A. C. Castro / A. Bilé / C. Escobar / T. Campos / H. C. Loureiro / M. J. Brito / P. Correia

83 Ascaridíase: uma causa inesperada de icterícia obstrutiva complicada por colangite aguda numa zona urbana
/ Cláudia Macedo / Nuno Almeida / Ana Margarida Ferreira / Pedro Figueiredo

87 Agenda / *Notebook*

88 *Checklist*

EDITORIAL / *EDITORIAL*

Covid-19



/ Fernando Maltez
Presidente da Sociedade Portuguesa de Doenças Infeciosas e Microbiologia Clínica.
Director do Serviço de Doenças Infeciosas do Hospital de Curry Cabral, Centro Hospitalar Universitário Lisboa Central, EPE.
Professor auxiliar da Faculdade de Medicina da Universidade de Lisboa.

Quando, em 31 de dezembro de 2019, a Organização Mundial de Saúde (OMS) foi informada da ocorrência de vários casos de pneumonia de etiologia desconhecida, na cidade de Wuhan, na província de Hubei, na China (até 5 de janeiro de 2020 seriam contabilizados 59 doentes), ninguém imaginava que estávamos no início da, provavelmente, mais mortal pandemia do século XXI.

A doença, agora conhecida por *coronavirus disease 2019* (COVID-19), estava a ser causada por um novo coronavírus, designado *severe acute respiratory syndrome coronavirus-2* (SARS-CoV-2), cujo genoma, identificado uma semana depois, tinha homologia de 80% com o do coronavírus da *severe acute respiratory syndrome* (SARS-CoV). Muitos comentaram que a doença que causava se assemelhava à gripe, afetando com maior gravidade, apenas, os idosos e os indivíduos com comorbilidades; contudo, diz-nos a História que qualquer tentativa de caracterizar, antecipadamente, um novo vírus é inútil. O conhecimento pouco claro da sua história natural, um longo período de incubação, o facto de se desconhecer a duração do período de contagiosidade e a capacidade de se transmitir pessoa a pessoa (aerossol e contacto direto e indireto com gotículas respiratórias) em fase assintomática, impediram o seu controlo. O facto de os assintomáticos não serem testados, a possível confusão com a gripe, o desconhecimento do quadro clínico completo (que impediu, em alguns casos, a identificação de suspeitos) e também, em alguns países, a dificuldade de acesso aos cuidados de saúde favoreceram a sua transmissão. Não se dispondo de vacina ou de antivírico com eficácia provada, SARS-CoV-2 não parou de se espalhar com grande velocidade entre uma população desprevenida e vulnerável. O cerco sanitário imposto à cidade de Wuhan seria demasiado tardio para evitar a globalização da COVID-19. Depois de assolar toda a China e continente asiático, causando um elevado número de mortes, a doença chegaria aos EUA e à Europa (França) no final de janeiro de 2020, atingindo um número de infetados que, rapidamente, ultrapassou os da Ásia. Em 30 desse mês, a OMS reconhecia que a epidemia estava fora de controlo e, por se tratar de um novo vírus, com disseminação internacional e para o qual não havia estratégias terapêuticas e preventivas, considerava-a uma Emergência de Saúde Pública Internacional. Muitos países evacuaram os seus cidadãos da China, outros desencorajaram as viagens domésticas e internacionais não essenciais e alguns implementaram à entrada no país o rastreio de viajantes provenientes daquela região. Sem tratamento disponível, as intervenções focaram-se na identificação dos contactos, na quarentena, na higiene pessoal, no uso de máscara e no distanciamento físico. Mas a epidemia não parou de crescer, expandindo-se globalmente de forma assustadora em oito semanas, em razão das viagens aéreas, causando medo e um elevado número de vítimas, assustando políticos, despoletando a procura acelerada de uma vacina, de meios de diagnóstico mais rápidos e de medicamentos eficazes. Em 11 de março de 2020, perante a evidência de transmissão comunitária instalada em todos os continentes, a OMS declarava a pandemia. A capacidade de se espalhar de forma explosiva surpreendeu os melhores

sistemas de saúde, que em alguns locais se tornaram disfuncionais, colocando os profissionais de saúde em risco e causando grande perturbação social. A Europa seria o continente mais pressionado, com relatos dramáticos do colapso dos Serviços de Saúde como, por exemplo, nas nossas vizinhas França, Espanha e Itália. Todos os estados-membros da União Europeia proibiram aglomerações públicas, encerraram escolas e, introduziram restrições nas fronteiras. Mais de metade, declarou o Estado de Emergência, impondo o isolamento social, a limitação de liberdades e, uma mudança radical do estilo de vida, com as inevitáveis consequências socioeconómicas. Até 7 de Maio de 2020, a COVID-19 causou mais de 3,6 milhões de casos e 254.045 mortes, envolvendo mais de 200 países e, revelando uma taxa de mortalidade, global, de 6,9%, variável consoante o grupo etário e a presença, ou não, de comorbilidades (1% em adultos jovens e 15% em idosos com mais de 80 anos).

Em Portugal, o Plano de Contingência Nacional para COVID-19, preparado pela Direcção-Geral da Saúde e atualizado conforme a evolução da pandemia, previa respostas para uma fase de contenção (identificação, isolamento rápido e interrupção da transmissão) e, para uma fase de mitigação, quando os casos gerados no país, pudessem ultrapassar os importados e, fosse expectável um elevado número de infetados. Esta preparação, implicou a estimativa cuidadosa dos recursos técnicos, materiais e humanos necessários, o treino na utilização de equipamentos de proteção individual, protocolos de atuação e de articulação entre Serviços de Doenças Infeciosas, Serviços de Urgência, Unidades de Cuidados Intensivos e outras especialidades, um Programa de Prevenção e Controlo de Infeções e de Resistência aos Antimicrobianos e Serviços de Saúde Ocupacional. Também originou a criação de áreas de rastreio e o alargamento das capacidades de internamento, com planos de evacuação de doentes, adiamento de cuidados não prioritários e reorganização de circuitos hospitalares, com áreas, serviços e hospitais dedicados e não dedicados à COVID-19, de que resultaram alterações profundas no funcionamento dos Serviços de Saúde.

Em 2 de março de 2020, a doença apareceu em Portugal, e à data desta publicação estão confirmados no nosso país, 27 268 casos e 1114 óbitos. Também aqui, o estado de emergência foi decretado a 18 de março e renovado, sucessivamente, em 2 e 17 de abril, por períodos de 15 dias. Tivemos de provar que estávamos preparados e, de início, os Hospitais de Referência e, posteriormente, todo o Serviço Nacional de Saúde deram uma excelente resposta. A este propósito, infeciologistas e microbiologistas foram, tal como em epidemias e pandemias passadas, uma peça fundamental dessa resposta, não fugindo à responsabilidade e ao risco; de forma voluntariosa, estiveram na frente do rastreio, do diagnóstico e do tratamento, continuando a assegurar ainda a assistência a outros doentes e a outras patologias. A Direção da Sociedade Portuguesa de Doenças Infeciosas e Microbiologia Clínica felicita todos os seus especialistas e internos, pela entrega e dedicação que têm colocado no cuidado dos doentes e no combate a esta pandemia.

O grande problema do momento é a incerteza sobre o que vai acontecer. O regresso à normalidade será demorado e cauteloso. O risco de ressurgimento da doença obrigará a manter as medidas de confinamento e de distanciamento, e o seu incumprimento fará aumentar o número de novos casos e, em consequência, a reintrodução e agravamento das restrições. O gradual alívio das medidas dependerá da subsequente dinâmica de transmissão de SARS-CoV-2 nas diferentes regiões afetadas e da extensão e duração da imunidade entre a população, sendo por isso necessária informação urgente e atualizada sobre resultados serológicos e prevalência de infetados assintomáticos. Não sendo previsível o seu desaparecimento, nem o eventual desenvolvimento a curto prazo de imunidade de grupo, o vírus continuará a circular até haver uma vacina ou um tratamento eficaz.

A pandemia transformará as pessoas, as sociedades, os Serviços de Saúde de todo o Mundo e chamará a atenção para a necessidade da conexão entre países e de uma preparação coordenada no futuro. A pandemia por COVID-19 representa, provavelmente, a maior crise global de saúde publica desta geração e desde a pandemia da gripe espanhola em 1918, mas pode representar também um desastre económico, social e humanitário sem precedentes, que lembra, uma vez mais, a importância de melhorar as medidas de proteção da saúde global.

World Health Organization. Coronavirus Disease (COVID-19). Situation Report – 108. WHO, 2020 (https://www.who.int/emergencies/diseases/novel-coronavirus-2019/situation-reports/).

Direcção-Geral da Saúde. COVID-19 – Histórico a 8 de maio de 2020. DGS, 2020 (https://covid19.min-saude.pt/relatorio-de-situacao/).

RPDI
Maio > Agosto 2019 / Vol. 15 > N.º 2

CASO CLÍNICO / *CLINICAL CASE*

Febre, granulomas e um diagnóstico diferencial fatal

Fever, granulomata and a fatal differential diagnosis

/ S. Balhana[1] / A. Soares[1] / S. Fernandes[2] / R. Tavares[3] / C. Noronha[4] / F. Araújo[4] / P. Rodrigues[5] / J. Araújo[6]

[1] Interno de Formação Específica em Medicina Interna

[2] Interno de Formação Específica em Infeciologia

[3] Assistente Hospitalar de Doenças Infeciosas

[4] Consultor em Medicina Interna

[5] Consultor em Infeciologia

[6] Assistente Graduado Sénior em Medicina Interna

Serviços de Medicina Interna

Serviço de Infeciologia

Hospital Beatriz Ângelo, Loures, Portugal

Correspondência:
Sílvia Balhana
Avenida Carlos Teixeira, número 3, 2674-514
Loures, Portugal
Tel.: +351 219 847 200
Fax: +351 219 847 209
Email: geral@hbeatrizangelo.pt

Patrocínios:
O presente estudo não foi patrocinado por qualquer entidade.

Artigo recebido em
07/08/2019

Artigo aceite para publicação em
01/04/2020

/ Resumo

O diagnóstico diferencial entre patologias com assinatura granulomatosa nem sempre é linear. Apresentamos o caso de um homem de 78 anos com vasculite de Churg-Strauss, sob corticoterapia, que desenvolve uma síndrome febril com três semanas de evolução, sem sintomatologia focalizadora. Após investigação etiológica é detetado, em tomografia computorizada, presença de padrão miliar pulmonar de novo e prostatite abcedada, cuja anatomia patológica revelou prostatite granulomatosa com atividade de vasculite eosinofílica. Foi extensamente investigado com colheita de lavado broncoalveolar, secreções brônquicas, biópsias, análise de sangue e urina sempre com exame direto, pesquisa de ADN e exames culturais negativos para micobactérias nas múltiplas amostras orgânicas. Após consenso multidisciplinar, estes achados foram enquadrados em possível agudização de vasculite eosinofílica, tendo o doente permanecido assintomático sob incremento de corticoterapia até que, três meses depois, se apresenta com febre, alteração do estado de consciência e sinais meníngeos, culminando num desfecho desfavorável.

Palavras-chave: Síndrome febril indeterminada; Tuberculose; Granulomatose eosinofílica com poliangeíte

/ Abstract

The differential diagnosis of pathologies with granulomatous signature is not always linear. We present a case of a 78-year-old man with Churg-Strauss vasculitis, under corticosteroid therapy, who developed a febrile syndrome with three weeks of evolution and no focal symptoms. After investigation, we found a pulmonary miliar pattern and a prostatic abscess, which revealed, by pathological anatomy, to be a granulomatous prostatitis with eosinophilic vasculitis. He was extensively investigated always with negative direct tests, DNA and cultures for mycobacteria in bronchoalveolar lavage, bronchial secretions, biopsies, blood and urine. These findings were integrated in a possible flare of eosinophilic vasculitis and the patient remained asymptomatic with an increase in steroid therapy until, three months later, he presented with fever, altered state of consciousness and meningeal signs, culminating in an unfavorable outcome.

Keywords: *Fever of unknown origin; Tuberculosis; Eosinophilic granulomatosis with polyangiitis*

/ Introdução

A tuberculose disseminada corresponde à infeção por *Mycobacterium tuberculosis* por via hematogénica, podendo provocar lesões múltiplas e em diversos órgãos e por isso cursando com manifestações clínicas variadas. É rara em imunocompetentes, afetando sobretudo doentes com infeção por vírus da imunodeficiência humana, sob terapêutica imunossupressora, idosos, na diabetes mellitus e no alcoolismo[1]. É diagnosticada através do isolamento de micobactérias nos tecidos afetados ou pelo achado histopatológico de granulomas, impondo este último o diagnóstico diferencial com outras doenças granulomatosas de etiologia infeciosa (por exemplo a hanseníase/lepra, histoplasmose, sífilis ou doença de Teeny/doença da arranhadela do gato) e não infeciosas (como a sarcoidose, linfomas ou vasculites granulomatosas)[2].

A tuberculose disseminada com envolvimento do sistema nervoso central (SNC) é um diagnóstico ainda mais raro e difícil. Mais comummente surge como meningite subaguda ou crónica com quadro consumptivo arrastado, meningismo e alteração do estado de consciência; mas também pode cursar com encefalite, mielite, lesões ocupando espaço (tuberculomas), oftalmoparesias (sobretudo do VI par) ou envolvimento dos gânglios basais (com movimentos coreiformes, atetose, mioclonias ou ataxia)[3]. A punção lombar é o método de diagnóstico por excelência, demonstrando pleocitose com predomínio de mononucleares, hiperproteinorraquia e hipoglicorraquia (< 50% do valor de glicemia). A sensibilidade da pesquisa de bacilos ácido-álcool resistentes por método direto é baixa (em algumas séries < 20%)[4]; a pesquisa de ácido desoxirribonucleico (ADN) por *Polymerase Chain Reaction* (PCR) é também pouco sensível (~54%) mas muito específica (~98%)[4]; e os exames culturais para *Mycobacterium tuberculosis*, embora permitam o diagnóstico definitivo, têm também sensibilidade abaixo do ideal (25 a 70%)[4] e são necessárias 6-8 semanas para obter os seus resultados.

/ Caso clínico

Homem de 78 anos, caucasiano, que se apresenta no serviço de urgência por síndrome febril com temperatura axilar entre 38 ºC e 39 ºC, de predomínio vespertino, com três semanas de evolução e sem sintomatologia focalizadora. Dos antecedentes pessoais, destaque para o diagnóstico de granulomatose eosinofílica com poliangeíte com cerca de cinco anos de evolução, inicialmente manifesta por aparecimento de sinusopatia, rinite, asma, hípereosinofilia periférica e elevação de p-ANCA; e com evolução posterior para agravamento respiratório associado a alterações fibróticas e infiltrados pulmonares difusos em "vidro despolido", vasculite cutânea, poliartrite e polineuropatia sensitivo-motora axonal. À data do início deste quadro, estava estabilizado com corticoterapia em dose de manutenção (prednisolona 10 mg/dia). Tinha também antecedentes conhecidos de hipertensão arterial essencial, diabetes tipo 2, fibrilhação auricular sob hipocoagulação e alergia suspeita a flucloxacilina. Negava dados epidemiológicos relevantes ao caso atual (sem viagens recentes, sem contacto com animais, sem contacto próximo com pessoas doentes, residente em ambiente urbano). Portador de plano nacional de vacinação atualizado.

À observação no serviço de urgência, encontrava-se febril (temperatura timpânica de 39 ºC), sem outras alterações de destaque ao exame objetivo e sem evidência de instabilidade hemodinâmica/sépsis.

Dos exames complementares efetuados, destaque para: anemia de carácter inflamatório; elevação de parâmetros de fase aguda como proteína c-reativa de 7,9 mg/dL (VR < 0.6 mg/dL), velocidade de sedimentação de 91 mm/1ªh (VR < 20 mm/1ªh); leucócitos 6060/mm3, 82% de neutrófilos, 12% de linfócitos, 1,3% de eosinófilos; sem lesão renal ou disfunção hepática; o exame sumário de urina não apresentava leucocitúria, hematúria ou evidência de nitritos; a gasimetria não mostrava alterações do equilíbrio ácido-base ou da oxigenação e com lactatos 0,9 mmol/L (VR < 1,3 mmol/L); na radiografia de tórax constatava-se reforço reticulo-micronodular bilateral e difuso (Imagem 1); e na tomografia computorizada de crânio não eram visíveis lesões agudas.

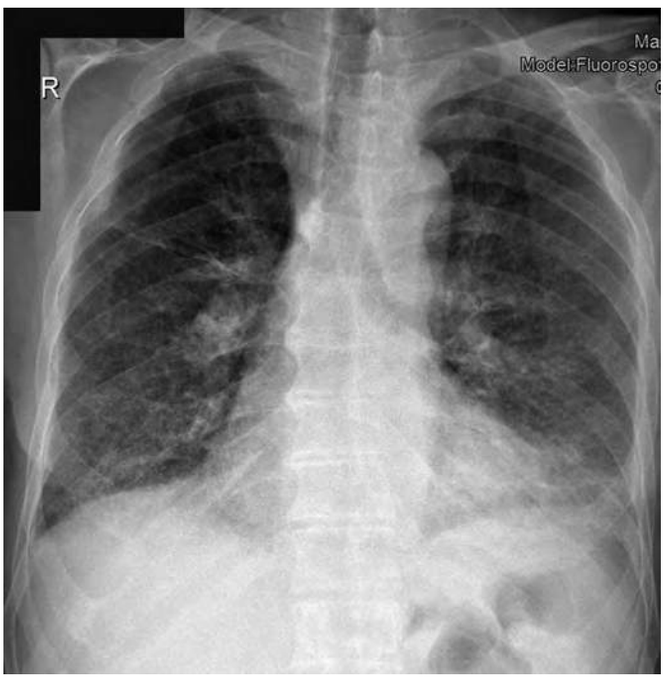

Imagem 1: Radiografia de tórax realizada à admissão no serviço de urgência

Foi admitido em internamento por síndrome febril indeterminada em doente imunodeprimido (por terapêutica corticoide e doença do tecido conjuntivo). Realizou exames culturais, com uroculturas e hemoculturas persistentemente negativas em várias avaliações. O estudo serológico na admissão revelou-se negativo (serologia para VIH e vírus hepatotópicos negativa; VDRL negativa; serologias IgM para citomegalovírus, vírus Epstein Barr, vírus herpes simplex 1 e 2, parvovírus B19, Brucella spp, *Rickettsia conorii, Rickettsia rickettsi, Listeria monocytogenes* e *Borrelia burgdorferi* negativas). O ecocardiograma transtorácico não visualizou a presença de vegetações valvulares ou endocavitárias.

Dada a inexistência de um foco evidente e persistência da síndrome febril, realizou tomografia toraco-abdomino-pélvica que documentou dois achados:

- Micronodulação pulmonar com distribuição miliar de novo (Imagem 2), levantando suspeição para a presença de tuberculose disseminada. Foi transferido para isolamento de via aérea no serviço de Infeciologia. Realizou prontamente broncofibroscopia, demonstrando alterações inflamatórias dispersas da via aérea; lavado bronco-alveolar com predomínio de células mononucleares; mas com exame direto e pesquisa de ADN para *Mycobacterium tuberculosis* negativos no lavado bronco-alveolar, secreções brônquicas e em biópsia endobrônquica.
- Prostatite abcedada com extensa área necrótica; em doente com análise sumária de urina sem leucocitúria ou nitritúria; o antigénio prostático específico (PSA) apresentava valor normal; não se isolaram microrganismos nas uroculturas, incluindo micobactérias. Desta forma, após avaliação por equipa de Urologia, iniciou ciprofloxacina empírica (que cumpriu por 6 semanas) e foi submetido a ressecção transuretral da próstata. Verificou-se apirexia mantida e descida de parâmetros de fase aguda.

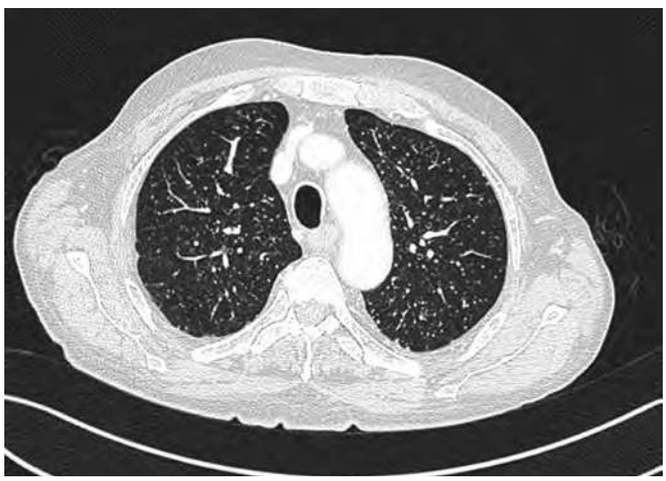

Imagem 2: Micronodularidade pulmonar difusa compatível com padrão miliar

Apesar de não ter sido excluída por completo a hipótese de tuberculose disseminada, por se encontrar ao momento assintomático e não bacilífero, teve alta, referenciado a consulta externa a curto prazo. Foi reavaliado em diversas ocasiões, tendo permanecido estável e persistentemente apirético. Constata-se que os exames culturais para micobactérias (em lavado bronco-alveolar, secreções brônquicas, biopsia endobrônquica, sangue e urina em meio de Löwenstein-Jensen) se revelaram negativos após oito semanas.

Desta forma, é equacionada a hipótese de que o padrão miliar pudesse corresponder a um achado enquadrável na evolução da vasculite de Churg-Strauss, como já descrito em algumas revisões e manuais de doenças respiratórias[5][6][7]. A dar mais consistência a esta hipótese, surge o resultado anatomopatológico da peça

prostática, documentando "*lesões de prostatite granulomatosa com numerosos granulomas necrosantes com infiltração eosinofílica; bem como lesões de vasculite eosinofílica e de neurite igualmente rica em eosinófilos; aspetos morfológicos enquadráveis em doença de Churg-Strauss*" (Imagem 3); sendo que o envolvimento prostático é uma manifestação muito rara desta vasculite mas já documentada em alguns casos clínicos[8] [9]. Face a esta evidência, foi decidido em discussão multidisciplinar aumentar corticoterapia para prednisolona 20 mg/dia, considerando que o quadro clínico se enquadrava em manifestações atípicas do envolvimento vasculítico. O doente foi mantido sob monitorização clínica e imagiológica, tendo permanecido assintomático, apirético e com regressão parcial do padrão miliar em exame de imagem de reavaliação.

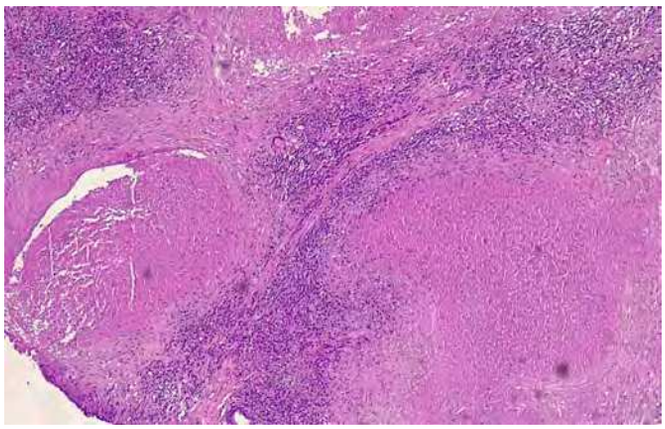

Imagem 3: Biópsia prostática com "lesões de prostatite granulomatosa com numerosos granulomas necrosantes com células gigantes de corpo estranho, infiltração eosinofílica e histiocitária. Há lesões de vasculite eosinofílica e de neurite igualmente rica em eosinófilos"

Cerca de três meses depois, é reinternado por orquiepididimite, com isolamento urinário de *Staphylococcus epidermidis,* tendo iniciado ciprofloxacina dirigida. Neste internamento, sob antibioterapia e mantendo prednisolona 20 mg (como previamente discutido), assiste-se a persistência de febre com temperatura timpânica de ~38-39 ºC de predomínio vespertino e deterioração do estado de consciência com instalação subaguda de hemiparesia direita e sinais meníngeos.

Foi realizada punção lombar com saída de líquido claro, cujo exame citoquímico mostrou proteinorraquia aumentada (300mg/dL; VR < 45 mg/dL), apenas oito células com predomínio de mononucleares e sem hipoglicorraquia. Realizou também tomografia de crânio, que demonstrou múltiplas lesões expansivas dispersas com conformação nodular e captação de contraste em anel completo, supra e infratentoriais (Imagem 4), inexistentes na tomografia prévia.

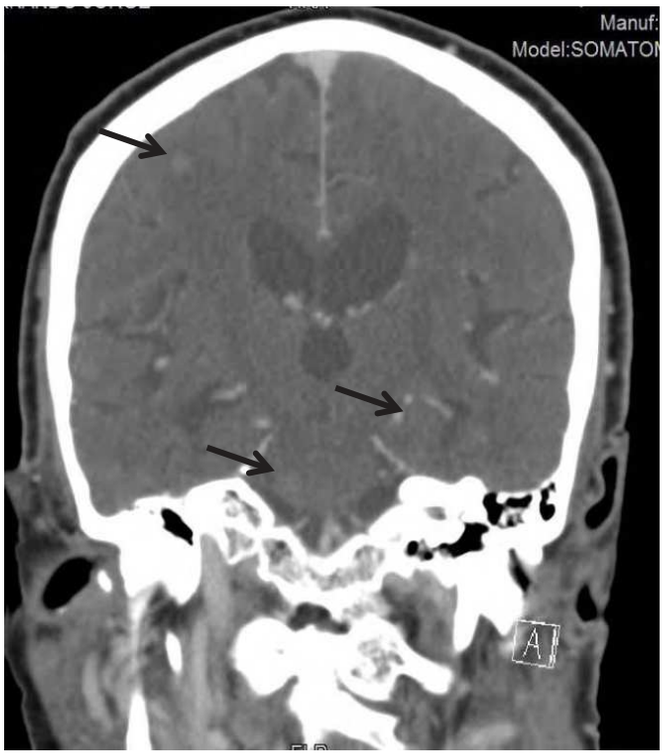

Imagem 4: Tomografia computorizada, demonstrando múltiplas lesões intra-axiais supra e infratentoriais, infracentimétricas, com conformação nodular (indicadas pelas setas a preto)

Para caracterização destas lesões, realizou ressonância magnética de crânio, revelando múltiplas lesões encefálicas dispersas com contornos regulares e reforço de sinal em anel linear (sugestivas de tuberculomas), reforço leptomeníngeo das cisternas basais e hidrocefalia comunicante, aspetos que na sua globalidade são muito sugestivos de tuberculose do SNC (Imagem 5). Foi prontamente repetida punção lombar (48 horas após a primeira), que demonstrou elevação de proteinorraquia para 1049 mg/dL; hipoglicorraquia de 46 mg/dL (glicemia 130 mg/dL); e 182 leucócitos com predomínio de mononucleares.

Face a estes resultados, impôs-se iniciar de imediato terapêutica antibacilar empírica e ajuste de corticoterapia, assumindo o diagnóstico de tuberculose disseminada com envolvimento do SNC, apesar de todos os exames (diretos, pesquisa de ADN e culturais) em vários produtos orgânicos (incluindo posteriormente no líquido cefalorraquidiano) se terem revelado negativos. O único local onde foi possível visualizar raros bacilos foi na revisão das lâminas prostáticas, coradas sob o método Ziehl-Nielsen, mas mesmo assim com análise de ADN para micobactérias negativa nesta amostra (Imagem 6).

A rápida deterioração do estado de consciência nos primeiros dias de terapêutica antibacilar motivou repetição de tomografia computorizada de crânio, revelando agravamento de hidrocefalia. O doente foi transferido para centro neurocirúrgico com colocação de derivação ventrículo-peritoneal.

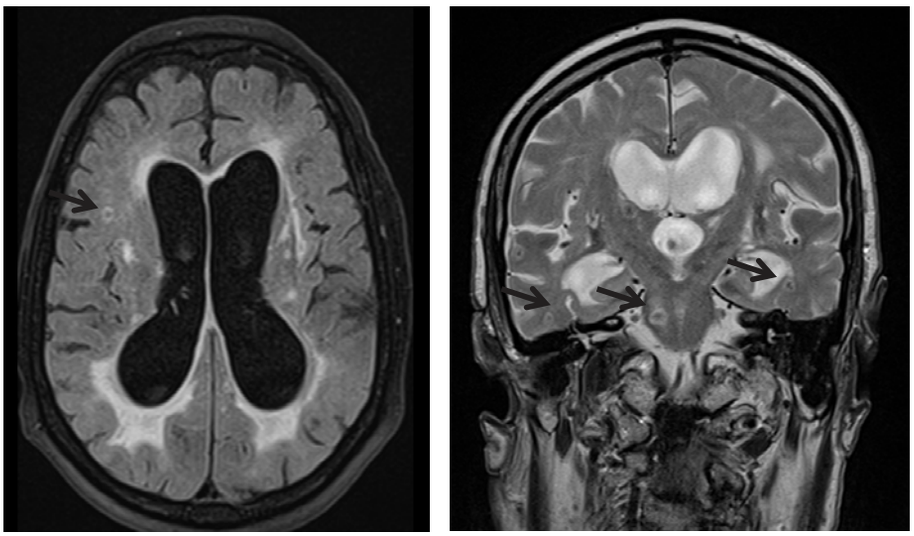

Imagem 5: Ressonância magnética com tuberculomas (indicados pelas setas), reforço leptomeníngeo das cisternas basais e ventriculomegalia

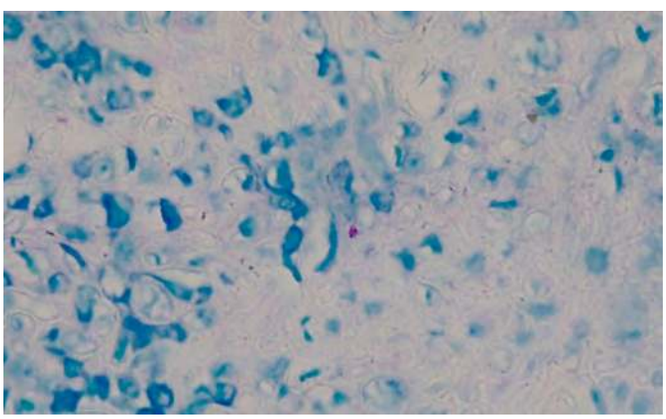

Imagem 6: revisão das lâminas prostáticas, coradas sob o método Ziehl- Neelsen, demonstrando raras formas coradas (bacilos)

Apesar da paulatina melhoria neurológica, verificou-se ao 44.º dia de terapêutica antibacilar o aparecimento de um exantema discreto maculopapular afetando a face e o tronco, que foi observado por Dermatologia, tendo sido assumida como provável reação de hipersensibilidade à terapêutica antibacilar. Face à estabilidade clínica e à evolução favorável deste exantema, a terapêutica foi mantida, e as lesões cutâneas regrediram na sua totalidade em menos de uma semana. Porém, ao 58.º dia de terapêutica antibacilar, constata-se reaparecimento de exantema maculopapular extenso, afetando face, tronco e membros, com zonas de perda de integridade cutânea generalizadas (sem descolamento de mucosas). Assumindo necrólise epidérmica tóxica secundária aos antibacilares, foi tomada a decisão de suspender etambutol e pirazinamida e aumentar a dose de terapêutica corticoide instituída; porém, verificou-se rápida evolução desfavorável com instalação de choque distributivo e óbito a verificar-se ao 60.º dia de terapêutica antibacilar.

/ Discussão

A Síndrome de Churg-Strauss (também conhecida como granulomatose eosinofílica com poliangeíte) cursa geralmente em três fases: fase prodrómica, com manifestações de atopia; fase eosinofílica, com infiltração tecidular intensa por eosinófilos em vários órgãos como os pulmões; e a fase vasculítica, com afeção de vários sistemas, particularmente o cutâneo-mucoso e o sistema nervoso[10]. Este diagnóstico num doente com agudizações prévias decorrentes de vasculite impôs-se como importante no raciocínio diferencial aquando do surgimento de febre e envolvimento tecidular granulomatoso, apesar da constante suspeição clínica de tuberculose.

O rastreio de tuberculose latente está já bem definido em várias circunstâncias (como em pessoas com contacto próximo com doentes com tuberculose infeciosa ou em doentes imunodeprimidos pelo vírus da imunodeficiência humana); no entanto, o rastreio sistemático em doentes que vão iniciar imunossupressão só agora começa a ser aplicado em algumas populações (previamente ao tratamento com fármacos biológicos inibidores do TNF-alfa; aquando do uso de corticoides sistémicos ≥ 15 mg/dia por mais do que um mês; ou aquando do uso de fármacos imunossupressores como azatioprina, ciclofosfamida, metotrexato, entre outros)[11]. O rastreio da tuberculose latente não foi realizado no presente caso descrito. Se positivo, poderia ter motivado, pelo menos, a terapêutica para tuberculose latente.

Aquando da suspeita de infeção, os exames culturais continuam a ser o método preferencial no diagnóstico de tuberculose,

seguindo-se a pesquisa de ADN para micobactérias[12] [13]. Infelizmente, no caso apresentado, a negatividade destes exames em múltiplos produtos orgânicos, atrasou o diagnóstico. Em reflexão, a terapêutica com quinolonas (antibacilares de 2.ª linha) previamente à colheita de algumas das amostras orgânicas poderá ter inquinado a pesquisa de ADN e os exames culturais obtidos.

É necessário lembrar que, na suspeita de tuberculose disseminada, nomeadamente com atingimento do sistema nervoso central, o prognóstico depende amplamente do tempo decorrido até ao início da terapêutica antibacilar. Nestas situações é lícito iniciar terapêutica antibacilar baseada na suspeição clínica, mesmo não tendo confirmação micobacteriológica[14]. Porém, a necessidade de isolamento de agente para dar consistência ao diagnóstico de tuberculose continua a ser de importância fulcral, quer para determinar o espectro de sensibilidade das micobactérias, quer porque a decisão de iniciar terapêutica antibacilar prolongada pode comportar efeitos adversos.

A existência de reações de hipersensibilidade aos antibacilares é frequente, sendo responsável por 15,1% das toxidermias graves a fármacos[15], sobretudo associadas ao uso de estreptomicina, etambutol e pirazinamida. Estas reações são mais prevalentes entre a segunda e a quarta semanas de terapêutica, embora sejam descritas reações mais tardias com grande morbimortalidade associada. O desfecho desfavorável do presente caso clínico, em contexto de um efeito adverso dos antibacilares, levanta a reflexão quanto às situações em que a sua utilização empírica é lícita.

/ Referencias

1. Paull AE, Reilly MA, Stanley PA. Disseminated tuberculosis: still a diagnostic challenge. MJA. 1999; 170:482-5.

2. James DG. A clinicopathological classification of granulomatous disorders. Postgraduate Medical Journal. 2000; 76:457-465.

3. Garg RK. Tuberculosis of the central nervous system. Postgraduate Medical Journal. 1999; 75:133-140.

4. Rock RB, Olin M, Baker CA, Molitor TW, Peterson PK. Central nervous system tuberculosis: pathogenesis and clinical aspects. Clin Microbiol Rev. 2008; 21(2):243-61.

5. Izquierdo-Domínguez A.; Cordero Castillo A.; Alobid I.; Mullol J. Churg-Strauss Syndrome or Eosinophilic Granulomatosis with Polyangiitis. Sinusitis. 2016; 1:24-43.

6. Silva I, Müller C, Fujimoto N, Johkoh K, Ajzen T, Churg S, et al. Churg-Strauss syndrome: high resolution CT and pathologic findings. Journal of thoracic imaging. 2005; 20: 74-80.

7. Maher T, Geddes D. Churg-Strauss syndrome. Oxford Desk Reference of Respiratory Medicine. Editors: Maskell N, Millar A. Publisher: Oxford University Press. Pages: 446-447.

8. Kiyokawa H, Koyama M, Kato H. Churg-Strauss syndrome presenting with eosinophilic prostatitis. Int J Urol. 2006; 13(6):838-40.

9. Raza A, Ong EK, Palmer T, Bramwell SP. Churg-Strauss syndrome and eosinophilic prostatitis. BJU Int. 2003; 92 Suppl 3:e24-e25.

10. André R, Cottin V, Saraux JL, Blaison G, Bienvenu B, Cathebras P, et al. Central nervous system involvement in eosinophilic granulomatosis with polyangiitis (Churg-Strauss): Report of 26 patients and review of the literature. Autoimmun Rev. 2017; 16(9):963.

11. Duarte R, Villar M, Carvalho A. Tratamento da tuberculose de infecção latente. Revista Portuguesa de Pneumologia. 2010; Vol XVI(5):809-814.

12. Riello FN, Brígido RT, Araújo S, Moreira TA, Goulart LR, Goulart IM. Diagnosis of mycobacterial infections based on acid-fast bacilli test and bacterial growth time and implications on treatment and disease outcome. BMC Infectious Diseases. 2016; 16:142.

13. Rock RB, Olin M, Baker CA, Molitor TW, Peterson PK. Central nervous system tuberculosis: pathogenesis and clinical aspects. Clin Microbiol Rev. 2008;21(2):243-261.

14. Thwaites G, Fisher M, Hemingway C, Scott G, Solomon T, Innes J. British Infection Society guidelines for the diagnosis and treatment of tuberculosis of the central nervous system in adults and children. Journal of Infection. 2009: Volume 59, Issue 3, 167-187.

15. Souad B, Houda El, Soulaymani A, Abderazzak K, Mokhtari A, Benkirane R, et al. Serious drug toxidermia: a retrospective study. BioTechnology: An Indian Journal. 2016;12:187-192.

RPDI
Maio > Agosto 2019 / Vol. 15 > N.º 2

CASO CLÍNICO / *CLINICAL CASE*

Tuberculomas cerebrais e tuberculose disseminada

Cerebral tuberculomas and disseminated tuberculosis

/ M. Costa[1] / B. Porteiro[1] / M. Vitorino[1] / F. Nunes[1] / B. Alexys[1] / M. Major[1] / J. Machado[1]

[1] Serviço de Medicina I; Hospital Professor Dr. Fernando da Fonseca

Correspondência:
Mariana Oliveira Costa
IC19, 2720-276 Amadora, Portugal
Tel.: (+351) 914 407 506
Email: mariana.oliv.costa@gmail.com

Patrocínios:
O presente estudo não foi patrocinado por qualquer entidade.

Artigo recebido em
27/09/2019

Artigo aceite para publicação em
06/02/2020

/ Resumo

Os tuberculomas são conglomerados de focos caseosos intracerebrais, separados do parênquima cerebral por uma cápsula fibrosa espessa, que se desenvolvem a partir de tubérculos localizados mais profundamente. Estes últimos resultam da disseminação hematogénica de *M. tuberculosis* que se segue à infeção primária ou à reativação tardia.

O envolvimento do sistema nervoso central (SNC) com meningite ou tuberculomas está bem reconhecido clinicamente. Os tuberculomas são manifestamente incomuns no mundo ocidental, mas em países endémicos contribuem para 20-30% de todos os tumores intracranianos.

Os autores apresentam o caso clínico de um doente do sexo masculino, de 33 anos de idade, natural da Guiné-Bissau, internado por crise convulsiva generalizada, com múltiplas lesões cerebrais captando contraste e com efeito de massa. Os estudos adicionais revelaram a concomitância de espessamento no íleon terminal e lesões hipodensas na próstata. A serologia para VIH foi negativa. O diagnóstico de tuberculomas no contexto de tuberculose disseminada foi evocado pelo atingimento multifocal e pela história epidemiológica e foi confirmado por PCR positiva para *M. tuberculosis* na urina, granulomas epitelioides e BAAR em gânglio mesentérico e cultura positiva para *M. tuberculosis complex* na urina.

Sob terapêutica antibacilar durante 10 meses, o doente teve completa resolução das lesões intracranianas.

Palavras-chave: Tuberculomas cerebrais; Tuberculose disseminada

/ Abstract

Tuberculomas are conglomerates of intracerebral caseating foci, separated from the cerebral parenchyma by a thick fibrous capsule, which develop from more deeply located tubercles. The latter result from the hematogenous spread of M. tuberculosis following primary infection or late reactivation.

Central nervous system (CNS) involvement with meningitis or tuberculomas is well recognized clinically. Tuberculomas are manifestly uncommon in the western world, but in endemic countries they contribute to 20-30% of all intracranial tumors.

The authors report the case of a 33-year-old male patient from Guinea Bissau, hospitalized due to generalized seizures, with multiple contrast-enhancement brain lesions with mass effect. Additional studies revealed concomitance of terminal ileon thickening and hypodense prostate lesions. HIV serology was negative. The diagnosis of tuberculomas in the context of disseminated tuberculosis was evoked by the multifocal involvement and the epidemiological history and was confirmed by the positivity of the PCR for M. tuberculosis in urine, epithelioid granulomas and BAAR in a mesenteric ganglion and a positive culture for M. tuberculosis complex in urine.

Under anti-bacillary therapy for 10 months, the patient had complete resolution of the intracranial lesions.

Keywords: *Cerebral tuberculoma; Disseminated tuberculosis*

/ Introdução

A tuberculose do SNC ocorre em cerca de 1% a 2% dos doentes com tuberculose ativa e contribui para cerca de 8% de todos os casos de tuberculose extrapulmonar nos doentes imunocompetentes. Compreende três categorias de doença: meningite subaguda ou crónica, tuberculomas intracranianos e aracnoidite tuberculosa espinal, as quais são observadas com igual frequência em regiões do mundo com elevada prevalência, onde a infeção extrapulmonar pós-primária ocorre de forma comum entre crianças e adultos jovens[1].

Os tuberculomas podem ocorrer simultaneamente com meningite e evidência de infeção sistémica, ou mais frequentemente de forma isolada. Apresentam-se como lesão única na maioria, mas podem ser múltiplos em 15-33% dos casos, disseminados por ambos os hemisférios, gânglios basais, tronco cerebral e cerebelo, bem como na espinal medula (raramente) [2,3,4].

Podendo ser clinicamente silenciosos, as suas apresentações, sem meningite concomitante, estão dependentes da sua localização anatómica, sendo as convulsões, tanto focais como generalizadas, os sintomas mais comuns em adultos e crianças.

Os tuberculomas permanecem um desafio diagnóstico, uma vez que a imagiologia é incapaz de os distinguir de forma segura de outras lesões hipodensas com reforço em anel, sendo imperativo o diagnóstico diferencial com outras infeções e neoplasias.

O seu diagnóstico presuntivo deve ser evocado na base de correlação clínica e epidemiológica, sendo a biópsia cerebral o método por excelência para a confirmação diagnóstica; no entanto, como se trata de um método invasivo não isento de riscos, antes da sua realização deve privilegiar-se, sempre que os houver, locais extra SNC da doença, recorrendo, a par da cultura, às técnicas de biologia molecular nos vários produtos biológicos.

/ Caso clínico

Doente de 33 anos, sexo masculino, natural e residente na Guiné-Bissau, casado, empresário.

Foi admitido pelo Serviço de Urgência (SU) em julho de 2018 por crise convulsiva tónico-clónica generalizada inaugural. Negou cefaleias ou febre a preceder ou a acompanhar o quadro. Negou ainda queixas respiratórias, gastrointestinais ou geniturinárias, e também anorexia ou perda ponderal.

Na admissão no SU o doente apresentava razoável estado geral, pressão arterial de 109/74 mmHg, frequência cardíaca 87 bpm, temperatura timpânica 37,2 ºC. Apresentava auscultação cardiopulmonar sem alterações e abdómen indolor sem organomegalias palpáveis.

No exame neurológico sumário, apresentava-se vígil e orientado, sem alterações da linguagem ou dos pares cranianos, prova dos

braços estendidos e Mingazzini sem queda e sem alterações nas provas de coordenação e na sensibilidade superficial.

Foi realizado de imediato TAC crânio sem contraste, o qual revelou a presença de múltiplas hipodensidades focais com predomínio subcortical frontal anterior bilateral e na região rolândica esquerda com discreto carácter expansivo.

Da avaliação laboratorial no SU destacava-se: hemoglobina 12,3 g/dL, leucócitos 5.300/mm3, plaquetas 202.000/mm3, natremia 139,3 mmol/L, creatinina 0,99 mg/dL, ureia 21 mg/dL, PCR 2,18 mg/dL, velocidade de sedimentação 36 mm/1ª hora, AST 27 U/L e ALT 28U/L.

A radiografia do tórax não apresentava alterações.

Foi iniciada terapêutica oral com levetiracetam 500mg de 12/12h e dexametasona 4mg de 12/12h, e foi transferido para o Serviço de Medicina.

Tratava-se de um doente natural da Guiné-Bissau em viagem de negócios em Portugal, de confissão religiosa muçulmana. Negava hábitos alcoólicos, tabágicos ou utilização de drogas endovenosas. O doente habitava uma casa com razoáveis condições sanitárias, era heterossexual monogâmico e desconhecia contacto com doentes com tuberculose.

A serologia para VIH foi negativa. O doente realizou ressonância magnética (RM) cerebral, que confirmou a existência de múltiplas lesões ocupando espaço em topografia cerebelosa direita, occipital parassagital direita, parietal profunda parassagital esquerda, talâmica homolateral, fronto-polar anterior em número de 2 e região frontal ascendente esquerda. Estas lesões revelaram-se no estudo contrastado como imagens nodulares de contorno regular, com conteúdo necrótico/quístico e marcado edema vasogénico envolvente (Fig. I).

Foi realizada punção lombar, a qual revelou líquido cefalorraquidiano (LCR) límpido, com 2 células nucleadas, proteínas 28,74mg/dL, glicose 56 mg/dL, e adenosina deaminase (ADA) < 0,5 U/L. A PCR para *M. tuberculosis* no LCR não foi efetuada. Os exames culturais microbiológicos do LCR foram negativos, incluindo Lowenstein e Bactec. A citologia do LCR foi negativa para células neoplásicas. As serologias para *Taenia solium* no LCR e sangue foram negativas.

A serologia para Brucella e doença de Lyme foram negativas. A VDRL sérica e no LCR foram negativas.

O doente realizou tomografia axial computorizada (TAC) cervico-toraco-abdomino-pélvica, da qual se destacavam: múltiplas áreas de calcificação da parede do intestino delgado, mais marcada no íleon terminal com espessamento parietal calcificado, associado a massa mesentérica adjacente 35 mm e outra massa retráctil da pélvis, adjacente ao cólon sigmoide, lateralizada à esquerda com 60×36mm; na próstata central, áreas hipodensas lateralizadas à esquerda com 22 mm de eixo médio transversal, as quais num segundo TAC esboçavam captação periférica. Não se identificavam derrame pleural ou pericárdico, nem adenopatias.

A observação por Urologia confirmou próstata aumentada de volume, PSA 1,73 ng/mL; repetiu ecografia prostática e escrotal, que mostrou próstata globosa, heterogénea, não parecendo identificar-se abcessos, e ecoestrutura escrotal heterogénea devido à presença de uma lesão hipoecogénica relativamente ao parênquima adjacente, de contornos bem definidos, mas algo irregulares, a maior no testículo direito com 7 mm de maior eixo.

Pelo compromisso intestinal descrito, procedeu-se a colonoscopia, a qual foi negativa, e posteriormente realizou-se também endoscopia digestiva alta, a qual não revelou alterações.

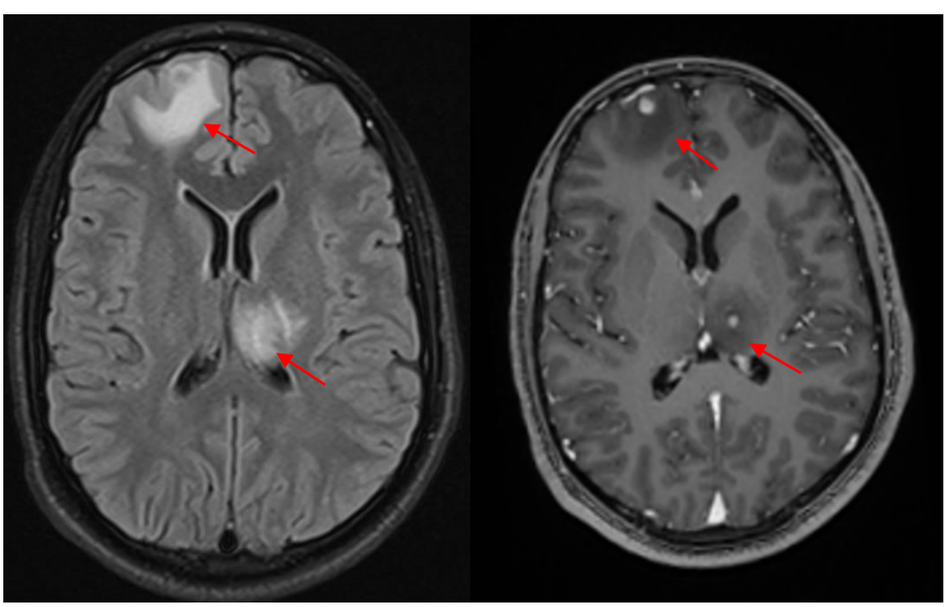

Fig. I. RM cerebral. Imagem esquerda: T1 com gadolínio. Imagem direita: sequência em Flair

Antes da avaliação por Neurocirurgia, com vista à eventual necessidade de biópsia cerebral, foi decidido realizar minilaparotomia abdominal pelos achados da TAC abdominal, na qual não foi encontrada a massa mesentérica descrita previamente. Foi efetuada exérese de um gânglio mesentérico. A TAC abdominal subsequente também não identificou a referida massa, admitindo-se retrospetivamente que correspondia a uma falsa imagem condicionada pelo produto de contraste.

Foi nesta altura pedida PCR para *Mycobacterium tuberculosis* na urina, a qual se revelou positiva.

Com base neste resultado a Neurologia diferiu a biópsia cerebral e foi iniciada terapêutica antibacilar com isoniazida 300 mg/dia, rifampicina 600 mg/dia, pirazinamida 1500 mg/dia e etambutol 1200 mg/dia, associada a piridoxina 40 mg.

Ao sexto dia de terapêutica, o doente desenvolveu um quadro de náuseas e vómitos acompanhado de alteração das provas de função hepática (AST 314 U/L, ALT 742 U/L, FA 73.78 U/L, GGT 130 U/L, LDH 264 U/L, bilirrubina total 0,62 mg/dL).

Confrontados com a inevitabilidade da suspensão dos antibacilares de 1.ª linha em face do quadro de hepatotoxicidade, em vez da estratégia de aguardar a normalização das provas de função hepática e proceder à reintrodução sequencial dos antibacilares, foi decidido, pelo compromisso potencialmente grave do SNC com lesões focais múltiplas e epilepsia, optar por regime antibacilar não hepatotóxico com moxifloxacina 400 mg/dia, estreptomicina 1000 mg/dia e etambutol 1200 mg/dia.

Com a normalização das provas de função hepática, o doente, já após a alta clínica, retomou no Centro de Diagnóstico Pneumológico (CDP) a terapêutica com rifampicina e isoniazida, associados a etambutol e a quinolona.

A RM cerebral de controlo aos quatro meses de terapêutica antibacilar mostrou três lesões estacionárias (talâmica esquerda, para-hipocâmpica esquerda e pos-rolândica esquerda) e cinco lesões em regressão (cerebelosa direita, fronto-polar cortical direita, fronto-polar sucortical direita, fronto-opercular direita e frontal esquerda subcortical).

Na RM aos nove meses observou-se resolução completa de todas as lesões intracerebrais (Fig. II).

O doente completou 10 meses de terapêutica antibacilar.

Posteriormente, a anatomia patológica do gânglio mesentérico demonstrou linfadenite granulomatosa necrotizante, com células gigantes multinucleadas e um bacilo ácido-álcool resistente (coloração de Ziehl-Neelsen), morfologicamente compatível com *Mycobacterium spp.* O exame cultural da urina em Lowenstein identificou *Mycobacterium tuberculosis* complex. O respetivo TSA foi estendido aos antibacilares de 2.ª linha pela intercorrência de hepatotoxicidade já referida, o qual veio a mostrar sensibilidade aos tuberculostáticos de 1.ª e 2.ª linhas, com exceção da isoniazida.

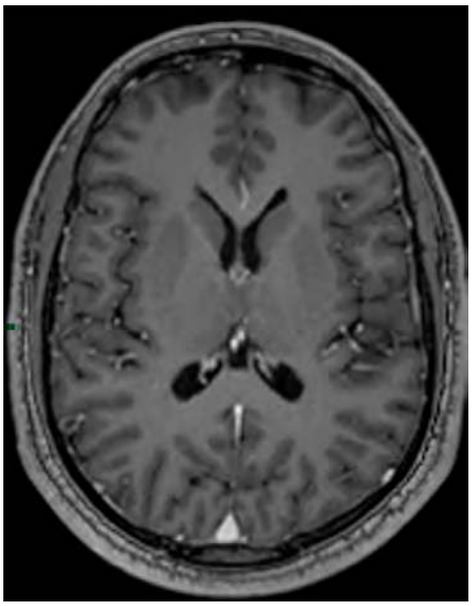

Fig. II. RM aos 9 meses no plano correspondente da Fig. I.

/ Discussão

O quadro convulsivo inaugural associado a múltiplas lesões focais captantes de contraste e com edema perilesional na RM, em doente proveniente na Guiné-Bissau, impôs prioritariamente a exclusão de infeção por VIH e a consideração da biópsia cerebral estereotáxica, depois de excluída a concomitância de meningite pelos aspetos negativos do LCR.

Dado o país de origem do doente, o quadro convulsivo inaugural fez evocar a possibilidade de neurocisticercose, a qual é a infeção parasitária mais comum que afeta o SNC e a principal causa de convulsões e epilepsia nos países em desenvolvimento. A cisticercose é a doença associada ao desenvolvimento da forma larvar (cisticerco) da *Taenia solium*, num hospedeiro intermediário, que é usualmente o suíno, mas os humanos (o hospedeiro definitivo usual) podem servir como hospedeiros intermediários acidentais após a ingestão de ovos infeciosos. De notar que a cisticercose é adquirida apenas a partir da via fecal-oral (ingestão de ovos), não através da ingestão de cisticercos da carne de porco malcozinhada, que está associada à teníase intestinal[5]. A imagiologia, no entanto, não sugeria a neurocisticercose, uma vez que não demonstrava qualquer imagem de escólex ou calcificações nas lesões focais(6). A serologia para *Taenia solium* no soro e no LCR, entretanto efetuada, foi negativa.

Perante a natureza incerta das lesões intracerebrais e ainda antes da avaliação por Neurocirurgia com vista a biópsia cerebral, o doente realizou TAC de corpo, apesar da ausência de sintomas extra SNC, nomeadamente do foro respiratório, gastrointestinal ou geniturinário. Igualmente o doente não apresentava sinais ou sintomas indiciadores de neoplasia primária.

Foram os aspetos multifocais (lesões hipodensas intra-abdominais e prostáticas a par das lesões do SNC) que evocaram o diagnóstico de tuberculose disseminada num doente proveniente da Guiné-Bissau, onde, de acordo com a Organização Mundial de Saúde (OMS), a tuberculose tem uma taxa de incidência de 131,3/100 000 habitantes[7]. Aliás, nos países endémicos como a Guiné-Bissau, e como já foi referido, os tuberculomas constituem cerca de 20% a 30% dos tumores intracranianos.

Assim, antes da opção por biópsia cerebral, foram otimizados os procedimentos diagnósticos nos órgãos extra SNC atingidos, nomeadamente através de minilaparotomia abdominal e exames microbiológicos da urina, incluindo PCR para *M. tuberculosis.*

A PCR positiva para *M. tuberculosis* na urina foi interpretada como fortemente preditiva para o diagnóstico de tuberculose disseminada, autorizando o início imediato da terapêutica antibacilar e diferindo pelos seus riscos a biópsia cerebral.

Aliás, de acordo com a literatura, a PCR para *M. tuberculosis* na urina tem elevada especificidade com sensibilidade variável, sendo considerado um método potencialmente ideal para o diagnóstico de tuberculose urogenital[8,9,10,11].

No caso apresentado o diagnóstico de tuberculose foi confirmado no exame cultural da urina e na histologia do gânglio mesentérico (granulomas epitelioides e BAAR), ficando o diagnóstico de tuberculomas cerebrais inequivocamente demonstrado pela sua completa resolução na imagiologia após 10 meses de terapêutica antibacilar.

/ Conclusões

O caso clínico descrito demonstra o desafio diagnóstico que continuam a constituir os tuberculomas cerebrais, uma vez que a imagiologia não consegue estabelecer em definitivo a respetiva etiologia. O status VIH e a história epidemiológica constituem os elementos principais que nos devem guiar no raciocínio diagnóstico. No caso apresentado, o doente manifestou-se exclusivamente com convulsões, a que correspondiam lesões focais do SNC; mas, apesar da ausência de queixas extra SNC, o doente tinha importante compromisso abdominal e prostático.

O diagnóstico presuntivo de tuberculomas no nosso caso em contexto de tuberculose disseminada foi evocado fortemente pela proveniência do doente de um país endémico, onde estas formas de tuberculose continuam a ser reportadas com frequência.

O caso ilustra uma forma de tuberculose extrapulmonar com tuberculomas cerebrais na qual o diagnóstico foi estabelecido a partir de focalizações extra SNC sem realização de biópsia cerebral.

/ Bibliografia

1. Leonard JM. Central Nervous System Tuberculosis. In: Schlossberg D, editor. Tuberculosis and Nontuberculosis Mycobacterial Infections. Philadelphia: American Society of Microbioly; 2011. p. 283-293.

2. Monteiro R, Carneiro JC, Costa C, Duarte R. Cerebral tuberculomas – A clinical challenge. *Respir Med Case Rep.* 2013; Jun 3; 9: 34-7.

3. Caetano P, Teófilo T, Gomes J, Campos I, Pereira A, Laíns J. Tuberculoma Cerebral: uma abordagem multidisciplinar. Revista online de casos clínicos em medicina interna. 2019. Mar 2019.

4. Barroso EC, Oliveira TRB, Amaral AMD, Pinheiro VGF Sousa, Oliveira AL. Tuberculoma Cerebral. Jornal Pneumologia. 2002, vol.28, pp.55-58.

5. https://www.cdc.gov/parasites/cysticercosis/biology.html.

6. Shetty G, Avabratha KS, Rai BS. Ring-Enhancing Lesions in the brain: A diagnostic dilemma. Iranian Journal of Child Neurology. 2014 Feb, vol. 8, p.61-64.

7. Manjuba C, Nogueira PA, Abrahão RMCM. A situação epidemiológica da tuberculose na República da Guiné-Bissau, 2000-2005. Revista Brasileira de Epidemiologia. 2008 Mar, 11(1), 97-105.

8. Heemskerk D, Farrar J, Caws M. Tuberculosis. In: Scheld WM, Whitley RJ, Marra CM, editors. Infections of the Central Nervous System. Philadelphia: Lippincott Williams & Wilkins; 2004. p.474-500.

9. Rock RB, Olin M, Baker CA, Molitor TW, Peterson PK. Central nervous system tuberculosis: pathogenesis and clinical aspects. Clin Microbiol Rev. 2008;21(2):243-261.

10. Amin I, Idrees M, Awan Z, Shahid M, Afzal S, Hussain A. PCR could be a method of choice for identification of both pulmonary and extra-pulmonary tuberculosis. *BMC Res Notes.* 2011 Sep 8;4:332.

11. Mehta PK, Raj A, Singh N, Khuller GK. Diagnosis of extrapulmonary tuberculosis by PCR. FEMS Immunology & Medical Microbiology. 2012 Oct 66: 20-36.

CASO CLÍNICO / *CLINICAL CASE*

Espondilodiscite tuberculosa: um caso atípico de delirium hipoativo

Tuberculous spondylodiscitis: an unusual cause of hypoactive delirium

/ **Inês Sala**[1] / **Ricardo Cleto Marinho**[2] / **Catarina Castelo Branco**[2] / **António Luis Lamas**[2] / **Sérgio Lima**[2] / **Fernanda Almeida**[2]

[1] Nephrology Department, Oporto University Hospital Center, Oporto, Portugal

[2] Internal Medicine Department, Oporto University Hospital Center, Oporto, Portugal

Correspondência:
Email: u12984@chporto.min-saude.pt

Patrocínios:
O presente estudo não foi patrocinado por qualquer entidade.

Artigo recebido em
30/11/2019

Artigo aceite para publicação em
09/02/2020

/ Resumo

Introdução: um *delirium* hipoativo é uma causa frequente de vinda ao serviço de urgência (SU) e está habitualmente associado a infeções, principalmente nos idosos. As doenças crónicas e indolentes devem ser sempre consideradas neste grupo de doentes.

Caso clínico: uma mulher caucasiana de 80 anos recorreu ao SU com quadro de febre e alteração do estado de consciência com duração de três semanas associado a um quadro de seis meses de dor lombar, astenia e anorexia. Após avaliação inicial, a doente foi internada na enfermaria com diagnóstico de pielonefrite não complicada. Contudo, a doente apresentou agravamento clínico apesar da antibioterapia dirigida. Após exclusão de infeção do sistema nervoso central, foi realizada uma tomografia computorizada toraco-abdomino-pélvica (com avaliação da coluna vertebral), tendo revelado uma alteração estrutural dos corpos vertebrais de D12 e L1, sugestiva de espondilodiscite tuberculosa. Após confirmação de diagnóstico por biópsia óssea, a doente iniciou tratamento antituberculoso com melhoria rápida do quadro.

Conclusão: uma resposta desfavorável de um *delirium* hipoativo deve suscitar uma investigação aprofundada de forma a encontrar o fator etiológico. O diagnóstico de espondilodiscite tuberculosa pode ser desafiante, pois a apresentação inicial costuma cursar com dor lombar, que é normalmente associada a patologia osteoarticular degenerativa. É importante considerar esta patologia na presença de metástases espinhais ou fraturas patológicas.

Palavras-chave: Tuberculose; tuberculose extrapulmonar; Espondilodiscite tuberculosa; delirium; "Mal de Pott"

/ **Abstract**

Introduction: *hypoactive* **delirium** *is a frequent cause of emergent department (ER) visits and it's commonly associated with infections, especially in the elderly. Chronic, indolent infections should always be considered in this group of patients.*
Case report*: an 80-year-old Caucasian woman presented in the ER with fever and alteration of level of consciousness for the last three weeks associated with a six-month history of lumbar pain, fatigue and anorexia. After the initial diagnostic evaluation, the patient was admitted to the ward with the diagnosis of uncomplicated pyelonephritis. The clinic condition continues worsening even with pathogen directed therapy. After excluding infection of the central nervous system, a thoracoabdominal-pelvic computed tomography (CT) with spinal cord extension was performed, revealing structural alteration of vertebral bodies D12 and L1 suggestive of tuberculosis spondylodiscitis. After the result of the PCR of the bone biopsy, the patient started treatment for 12 months with marked improvement.*
Conclusion: *an unfavorable response of an hypoactive delirium, should prompt further investigation in order to find the real cause. The diagnosis of* **tuberculous spondylodiscitis** *could be challenging since the common presentation is back pain that could be misdiagnosed as degenerative changes of the spine. It is important to consider this differential diagnosis in the presence of spinal metastasis or pathologic fractures.*

Keywords: *Tuberculosis; extrapulmonary tuberculosis; spondylodiscitis tuberculosis; delirium; Pott's disease*

/ Case Description

An 80-year-old Caucasian woman, with family history of pulmonary tuberculosis, presented in the ER with a six-month history of lumbar pain associated with fatigue and anorexia, with worsening in the previous three months. She also had a fever associated with an alteration of level of consciousness (a hypoactive state) for the last three weeks. On admission she was drowsy but easily aroused, oriented in person and space, but not in time. She was febrile with tympanic temperature 38 ºCelsius, hemodynamically stable, eupneic with peripheric saturation of 95% on room air. On pulmonary examination, fine crackles were audible in the lower zone of lungs, without other signs of hypervolemia. On neurologic exam, pupils were reactive to light, without deviation of the eyes and no alteration on cranial nerves. Muscle strength and reflexes were preserved. She presented with slight axial rigidity, without pain, and a fine tremor on the right arm and leg. The rest evaluation was normal. Fundoscopy was not performed. The diagnostic investigation showed lymphopenia (520 cels/µL), elevated C-reactive protein (84.3 g/dL); anaemia (haemoglobin 10.5g/dL) and leukocyturia and positive nitrites in the urine sample. The cranioencephalic CT didn't show signs of new-onset lesions or infectious process. The patient was admitted to the ward with the diagnosis of uncomplicated pyelonephritis and started antibiotic therapy with amoxicillin/acid clavulanic. The urine culture identified a *Raoultella ornithinolytica*, sensitive to the antibiotic prescribed.

In the next days, the symptoms remained unchanged, with worsening of the delirium. A lumbar puncture was performed, with negative gram stain and negative acid-fast bacilli (AFB) smear, normal levels of adenosine deaminase (ADA) and glucose, but with elevated proteins (1.42 g/dL) and 46 leukocytes/uL (with 42 mononuclear cells). A cranial magnetic resonance was performed and excluded any focal lesions or an inflammatory process.

To exclude other sources of infection a thoracoabdominal-pelvic CT (with spinal cord extension) was ordered, showing structural alteration of vertebral bodies D12 and L1, with predominant lytic destruction, collapsing and sinking of L1, associated with a mass of soft tissues that extends to the paravertebral soft tissues (Fig. 1-2). These findings raised the possibility of a tuberculous spondylodiscitis. There were no signs of pulmonary involvement on chest CT and a bronchoalveolar lavage was performed that was negative for *Mycobacterium* infection (both molecular and culture tests). A magnetic resonance imaging (MRI) of the lesion confirmed the previous findings (Fig. 3). A bone tissue biopsy was later performed with the presence of M. *tuberculosis* complex by molecular and culture methods.



Figure 1 – Sagital view of thoracoabdominal-pelvic CT showing structural alteration of vertebral bodies D12 and L1, with predominant lytic destruction, collapsing and sinking of L1, associated with a mass of soft tissues that extends to the paravertebral soft tissues



Figure 2 – Coronal view of thoracoabdominal-pelvic CT showing structural alteration of vertebral bodies D12 and L1, with predominant lytic destruction

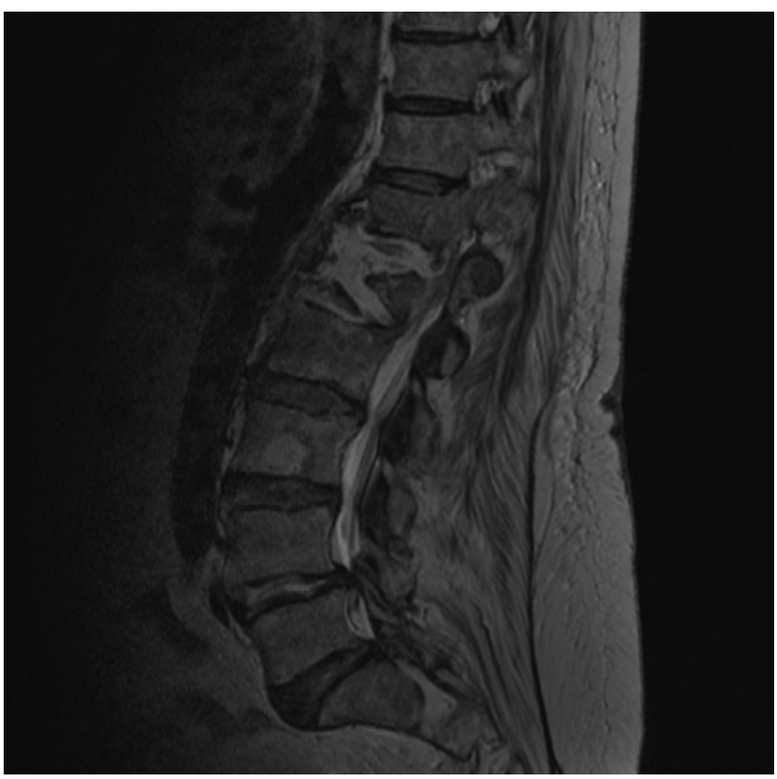

Figure 3 – Magnetic Resonance (MR) of the thoracolumbar spine showing tuberculous spondylodiscitis lesions

After the result of the PCR of the bone biopsy, the patient started treatment with rifampicin, isoniazid, pyrazinamide and ethambutol for two months and then continued with rifampicin and isoniazid for 12 months. The patient showed marked improvement of the mental status after a few weeks, being able to start the rehabilitation in the ward, and later discharged to a rehabilitation center.

/ Discussion

Tuberculous spondylodiscitis (TS), also known as Pott's disease, was first described in 1779 by Percival Pott. Studies suggest that tuberculosis is still a major problem of public health for developing countries but also in the western world. [1,2]

In 2017, 55 337 cases of tuberculosis (TB) were reported in the 31 European Union and European Economic Area (EU/EEA) countries, resulting in a notification rate of 10.7 per 100 000 population in the EU/EEA. In Portugal, 1800 cases were reported, resulting in a notification rate of 17.5 per 100 000 population, a little above the European data. Extrapulmonary TB (EPTB) was notified on average for 17% of all incident TB cases in the EU/EEA.[3,4] Skeletal TB (STB) contributes to around 10% of EPTB and the most common site is spinal TB (around half of the cases), specific the thoracolumbar junction is the most affected region.[2]

TB is caused by *Mycobacterium tuberculosis* complex. Spinal infection is caused by hematogenous dissemination of the bacteria, meaning that it is always a secondary infection. In a significant percentage of TS cases there is no evidence of primary infection. It results in a granulomatous inflammation characterized by lymphocytic infiltration and epithelioid cells, which leads to caseating necrosis of the affected tissues. With progressive destruction of the vertebral body, deformation of the spine could cause fractures. [1-3]

Spinal TB usually is insidious in onset and the disease progresses at a slow pace. This makes the early diagnosis a challenge, which can cause serious complications as described in this case. In the elderly diagnosis of spinal TB is even more difficult since the common presentation is back pain that could be easily misdiagnosed as degenerative changes of the spine. It is important to consider chronic and indolent infections in this group of patients and when spinal lesions are found it should always be part of the differential diagnosis alongside with of spinal metastasis or pathologic fractures. [2,3,5]

The identification of *Mycobacterium* in culture specimens obtained from the infected tissue is the gold standard method and the most single test confirmatory of spinal TB. Other indirect tests could be used for the diagnosis of TB infection like tuberculin skin test and interferon gamma-release assays (IGRA), but it doesn't differentiate latent from active infection. Laboratory studies can suggest chronic infection (anaemia, C reactive protein elevated). Imaging studies are essential for diagnosis and management of spinal TB and could allow the differential diagnosis by assessing features that are characteristic – soft tissue mass with calcification or bony fragments, vertebral collapse, presence of large paravertebral mass or abscesses. The MRI is the exam of choice, due to its capability to detect lesions in the epidural space and spinal cord.[3,5]

Spinal TB is a medical condition, treatable with a regiment of antibiotics, except when there are surgical complications. Fortunately, in this case, there was no spinal cord compression or spinal instability that implicated surgical intervention. The most common scheme is to use rifampicin, isoniazid, ethambutol and pyrazinamide for an initial two months followed by a maintenance phase of rifampicin and isoniazid for six, nine, 12 or 18 months. The literature suggests that the shorter courses (nine or 12-months) have the same efficacy when compare to 18 months of treatment, however a recurrence has been described in the six-months regime. Recovery is primarily influenced by the motor deficit and deformity, especially when the diagnosis is delayed. [5]

/ References

1. World Health Organization. (2018). Latent tuberculosis infection – Executive Summary, 6.

2. G Ahmed, E. (2013). Clinical Presentation of Pott's disease of the Spine in Adult Sudanese Patients. Journal of Medical Microbiology & Diagnosis, 02(02).

3. Trecarichi, E. M., Di Meco, E., Mazzotta, V., & Fantoni, M. (2012). Tuberculous spondylodiscitis: Epidemiology, clinical features, treatment, and outcome. European Review for Medical and Pharmacological Sciences, 16(SUPPL. 2), 58–72.

4. European Centre for Disease Prevention and Control (ECDC), & WHO Regional Office for Europe. (2019). Tuberculosis surveillance and monitoring in Europe 2019 – 2017 data. Country profiles – Portugal.

5. Talbot, J. C., Bismil, Q., Saralaya, D., Newton, D. A. G., Frizzel, R. M., & Shaw, D. L. (2007). Musculoskeletal tuberculosis in Bradford – A 6-year review. Annals of the Royal College of Surgeons of England, 89(4), 405–409.

CASO CLÍNICO / *CLINICAL CASE*

Pericardite aguda purulenta primária por *Streptococcus pneumoniae*

Acute primary pneumococcal purulent pericarditis

/ M. A. Canelas[1] / I. R. Rato[1] / P. Oliveira[1] / G. Atanásio[1] / P. Teixeira[2] / A. R. Barbosa[2] / A. Mosalina[2] / L. Afonso[3] / P. Gil[3] / Margarida Mota[4] / J. Valente[4]

[1] Interno de Formação Específica de Medicina Interna do Centro Hospitalar Vila Nova de Gaia/Espinho

[2] Interno de Formação Específica de Cardiologia do Centro Hospitalar Vila Nova de Gaia/Espinho

[3] Assistente Hospitalar de Medicina Interna do Centro Hospitalar Vila Nova de Gaia/Espinho

[4] Assistente Hospitalar Graduado de Medicina Interna do Centro Hospitalar Vila Nova de Gaia/Espinho

Correspondência:
Maria Ana Canelas
Rua D. João de Castro, n.º 109 – 2.º esquerdo
4435-674 Rio Tinto
Telemóvel: 968 316 618
Email: anavc995@hotmail.com

Patrocínios:
O presente estudo não foi patrocinado por qualquer entidade.

Artigo recebido em
31/10/2019

Artigo aceite para publicação em
01/04/2020

/ Resumo

A pericardite purulenta é uma entidade rara. Os cocos gram positivos, especificamente o *Streptococcus pneumoniae*, eram a causa mais comum em doentes com outro foco de infeção primário. Desde o aparecimento dos antibióticos, a sua incidência caiu drasticamente.

Apresentamos o caso clínico de um homem de 40 anos, com coinfecções por vírus da imunodeficiência humana e da hepatite C. Recorre à urgência por dor torácica e síndrome constitucional com duas semanas de evolução, apresentando-se hipotenso, taquicárdico e com turgescência venosa jugular a 45º. O ecocardiograma transtorácico revelou derrame pericárdico com critérios de tamponamento. Foi submetido a pericardiocentese diagnóstica e descompressiva, com saída de líquido purulento. Iniciou-se antibioterapia de largo espectro, que ao 4.º dia foi descalada para ceftriaxone, por isolamento de *Streptococcus pneumoniae* no líquido. O restante estudo excluiu outro foco infecioso contíguo. Teve alta após 16 dias para a Clínica do Antibiótico.

Com este artigo pretende-se alertar não só para esta entidade, mas para uma abordagem sistemática ao derrame pericárdico no doente com febre, especialmente no imunocomprometido.

Palavras-chave: Pericardite; Pneumococos; Tamponamento cardíaco

/ **Abstract**

Introduction: *Purulent pericarditis is a rare entity. Gram positive cocci, especially* **Streptococcus pneumoniae**, *were the most common cause in patients with another primary focus of infection. Since the event of antibiotics, the incidence has dropped dramatically.*

Case report: *A 40-year-old man, co-infected with human immunodeficiency virus and hepatitis C, went to the emergency department for chest pain and constitutional syndrome for two weeks. On physical exam he was hypotensive, tachycardic and had jugular venous turgescence at 45 degrees. Transthoracic echocardiography revealed pericardial effusion with tamponade criteria. He underwent diagnostic and decompressive pericardiocentesis, with purulent fluid output. Broad-spectrum antibiotic therapy was started, and on day 4th was altered to ceftriaxone by isolation of* **Streptococcus pneumoniae** *in the fluid. The remaining study excluded another focus of infection. He was discharged after 16 days to the Antibiotic Clinic.*

This article aims to alert not only to this entity, but to a systematic approach to pericardial effusion in patients with fever, especially in immunocompromised patients.

Keywords: *Pericarditis; Pneumococcal; Cardiac tamponade*

/ Introdução

A pericardite purulenta é uma entidade rara, e em cerca de metade dos casos o diagnóstico apenas se torna aparente *postmortem*. Mesmo com drenagem e antibioterapia adequada, a taxa de mortalidade é elevada[1]. O envolvimento patológico do pericárdio cursa fundamentalmente com pericardite e/ou derrame pericárdico (DP) e resulta de variadas etiologias conhecidas (infeciosa, inflamatória, neoplásica, iatrogénica, traumática, metabólica...) ou desconhecidas (idiopática). Pode acontecer como um processo isolado e independente ou ser um dos elementos, de menor ou maior relevância clínica, que constituem a forma de apresentação de entidades com envolvimento sistémico[2].

Os cocos gram positivos, especificamente *Streptococcus pneumoniae*, eram a causa mais comum de pericardite bacteriana em doentes com outro foco de infeção primário, ocorrendo por disseminação hematogénea ou por contiguidade com processo infecioso intratorácico. Desde o aparecimento dos antibióticos, nos anos 1940, e da vacina conjugada, a sua incidência caiu drasticamente. No entanto, nos últimos anos tem havido um ressurgimento de Doença Pneumocócica Invasiva (DPI), sobretudo em doentes com infeção por Vírus da Imunodeficiência Humana (VIH)[3]. Os autores descrevem um caso raro de pericardite purulenta primária por *Streptococcus pneumoniae* com tamponamento cardíaco, num doente sem outro foco infecioso precedente identificado, que foi tratado com sucesso com pericardiocentese emergente, drenagem e antibioterapia precoce.

/ Caso clínico

Homem de 40 anos com antecedentes de coinfecção VIH-1 em estádio SIDA, Salmonelose invasiva e úlcera facial herpética em 2017 e hepatite C não tratadas; com hábitos tabágicos (20 UMA), etílicos (100 g/l dia) e tóxicos (haxixe fumado) ativos. Recorreu ao serviço de urgência por dor torácica de agravamento progressivo e de características pleuríticas associada a síndrome constitucional (astenia, anorexia e perda ponderal de 5 kg) com duas semanas de evolução. Sem tosse ou expetoração. Sem registo de temperatura febril. O doente negava toma de medicação crónica ou alergias medicamentosas e, segundo o registo da última consulta externa frequentada (2017), apresentava uma contagem de Linfócitos T CD4+ 97/uL e PCR (*Polymerase Chain Reaction*) VIH-1 de 255 085 cópias/ml. Ao exame físico no SU destacava-se a presença de hipotensão arterial com tensão arterial de 90-60mmHg, pulso taquicárdico com uma frequência cardíaca de 110 batimentos por minuto e sinais de má perfusão periférica com extremidades frias e tempo de preenchimento capilar de 4 segundos. O doente apresentava ainda turgescência venosa jugular marcada a 45º e sons cardíacos hipofonéticos à auscultação cardíaca, destacando-se na auscultação pulmonar diminuição do murmúrio vesicular em ambas as bases com crepitações no 1/3 inferior bilateralmente. Foi realizada gasometria de sangue arterial, que mostrou acidose láctica com acidemia (lactato sérico de 10.2 mmol/L). Foi realizado eletrocardiograma, que revelou taquicardia sinusal e complexos QRS com baixa voltagem de forma difusa, sem alternância elétrica, e telerradiografia de tórax (*Figura 1*) onde era evidente

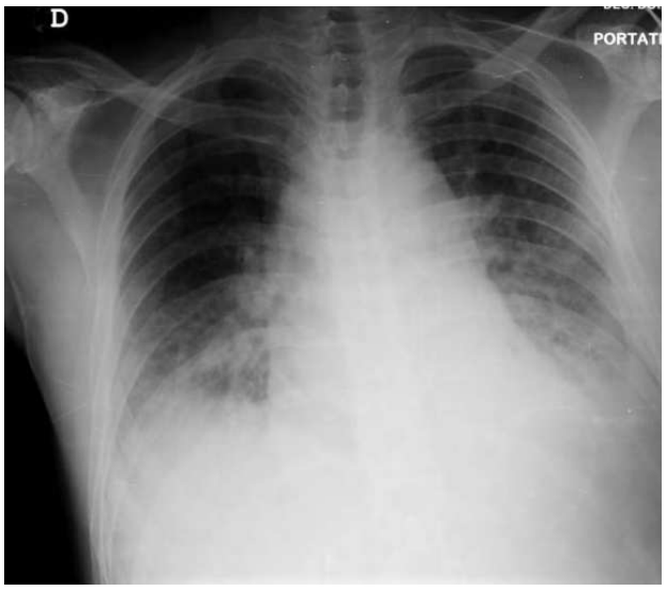

Figura 1 – Telerradiografia de tórax perfil antero-posterior, rodado e mal inspirado. Índice cardiotorácico aumentado, apagamento dos seios costofrénicos e infiltrados algodonosos nos campos médios e inferiores bilateralmente



Fotografia 1 – Líquido purulento drenado à admissão do doente

aumento do índice cardiotorácico, apagamento dos seios costofrénicos e infiltrados algodonosos nos campos inferiores e médios bilateralmente, sugestivos de estase pulmonar. Pela suspeita de tamponamento cardíaco, foi realizado ecocardiograma transtorácico (ETT) que revelou derrame pericárdico (DP) de grande volume, confirmando a suspeita inicial (*Figura 2: A e B*); foi efetuada pericardiocentese descompressiva urgente, com drenagem de 700 ml de líquido amarelo turvo (*Fotografia 1*) com consequente melhoria do perfil hemodinâmico (*Figura 2: C e D*).

O estudo do líquido pericárdico revelou tratar-se de um exsudado, segundo os critérios de Light: rácio de proteínas líquido/sérum 0,8 e desidrogenase do lactato (DHL) líquido/sérum 5,5, com consumo de glicose (2 mg/dL), e 35 042 /µL leucócitos, com 94% polimorfonucleares. O estudo micro e micobacteriológico do líquido pericárdico ficou em curso. Do restante estudo do SU destacam-se elevação de parâmetros inflamatórios com leucocitose de 29 850 leucócitos/µL, com 89,7% neutrófilos e proteína C reativa de 8,77 mg/dL; lesão renal aguda com creatinina 1,64 mg/dL e ureia 82 mg/dL; hiponatrémia com sódio plasmático de 116 mmol/L e hipercalémia discreta com potássio sérico de 5,19 mmol/L; aumento dos parâmetros de citocolestase, sobretudo à conta da colestase: bilirrubina total 3,07 mg/dL, bilirrubina direta 2,69 mg/dL; DHL 243 U/L; aminotransferase alanina (TGP) 61 U/L; albumina 2,9 g/dL; mioglobina 60,1 ng/ml, e troponina T 21 ng/L. Face ao quadro clínico de choque obstrutivo por tamponamento cardíaco com disfunção multiorgânica, o doente foi admitido na Unidade de Cuidados Intermédios de Medicina, com dreno pericárdico em drenagem ativa. Foram colhidos dois *sets* de hemoculturas, bem como três amostras de expetoração para exame bacteriológico e micobacteriológico, e foi iniciada antibioterapia de largo espectro com ceftriaxone e vancomicina. No dia seguinte foi realizada tomografia computorizada torácica, demonstrando derrame pleural de pequeno volume bilateralmente (não abordável para toracocentese) e ausência de consolidações pulmonares (Figura 3), e ultrassonografia abdominal, onde era visível fígado com contornos bosselados e dimensões normais, com textura heterogénea, em relação com doença hepática crónica, sem outras alterações relevantes.

Ao 4.º dia de internamento foi descalada antibioterapia para ceftriaxone, por isolamento de *Streptococcus pneumoniae* no líquido pericárdico, segundo teste de sensibilidade. Os restantes resultados microbiológicos (hemoculturas e exame de expetoração) revelaram-se negativos. Face à ausência de clínica ou sinais sugestivos de infeção respiratória, foi decidida a não realização de broncofibroscopia com lavado bronco-alveolar, assumindo-se assim a infeção pericárdica como primária. A evolução dos parâmetros analíticos ao longo do internamento, assim como os restantes resultados do estudo completo do doente estão evidenciados na Tabela 1.

Após discussão multidisciplinar (Cardiologia, Medicina Interna, Unidade Doenças Infeciosas), foi decidida a realização de fibrinólise intrapericárdica com alteplase, de forma a otimizar a drenagem pericárdica e diminuir a probabilidade de evolução com fisiologia constritiva. O dreno pericárdico foi retirado ao 11.º dia de internamento, e o doente apresentou evolução clínica e analítica favorável, tendo tido alta ao 16.º dia, orientado para a Clínica do Antibiótico, para completar 21 dias de antibioterapia.

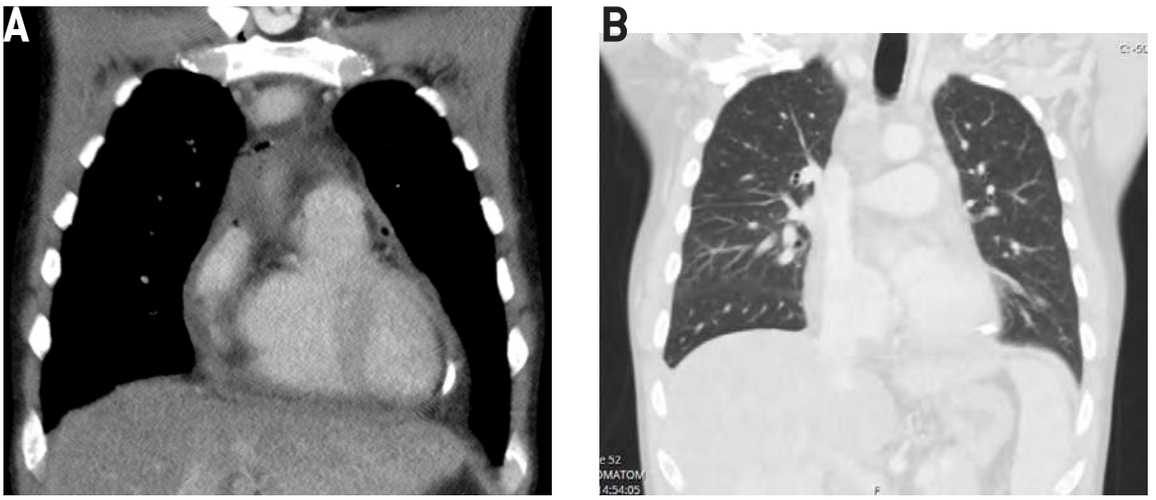

Figura 2 – Tomografia computorizada torácica: "Espessamento do pericárdio, no interior do qual existe já imagem de dreno [A]. Neste contexto, estão também presentes escassas bolhas de gás, sendo agora quantidade derrame pericárdico apenas vestigial. São evidentes adenomegalias mediastínicas pericentimétricas, reativas. Não se observam coleções mediastínicas. Derrame pleural bilateral de pequeno volume. No parênquima pulmonar registam-se alterações de enfisema de predomínio parasseptal nos lobos superiores. Não se registam áreas de consolidação parenquimatosa [B]."

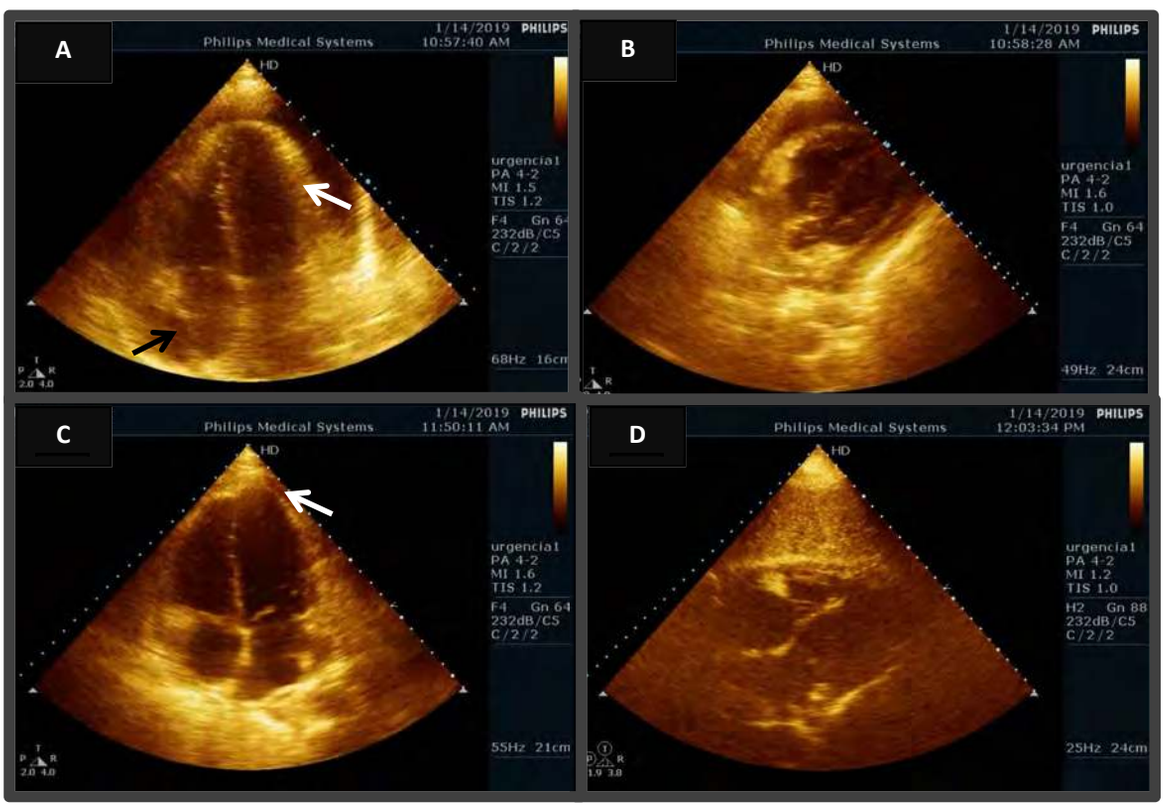

Figura 3 – Imagens adquiridas por ecocardiografia transtorácica à admissão no serviço de urgência.
No painel superior à esquerda [A] é evidente, em janela apical de 4 câmaras, derrame pericárdico cirunferencial de grande volume, com espessamento do pericárdio visceral e ecogenicidade sugestiva de deposição de fibrina/conteúdo exsudativo (seta branca), sendo ainda apreciável um discreto colapso sistólico a nível da aurícula direita (seta preta).
No painel superior à direita [B], documentam-se os mesmos achados em janela subcostal.
Nos painéis inferiores [C e D], são apresentadas imagens colhidas após pericardiocentese diagnóstica e evacuadora, onde é evidente derrame pericárdico residual (seta branca)

TABELA 1 – EVOLUÇÃO ANALÍTICA E RESULTADOS MICROBIOLÓGICOS				
PARÂMETRO AVALIADO	DIA DE INTERNAMENTO			VALORES DE REFERÊNCIA
	0	4	15	
Hemoglobina	12.1	9,6	12.4	13,0 – 18,0 g/dL
Leucócitos	29.85 (90% neutrófilos)	6.91	3.51	3.8 – 10.6 x 10^{*3}/µL
Linfócitos	1.05			1.0 – 4.8 x 110^{*3}/µL
Plaquetas	205	149	106	150 – 440 x 10^{*3}/µL
Creatinina	1.64	0.63	0.6	0.67 – 1.17 mg/dL
Ureia	82	72	22	17 – 50 mg/dL
Sódio	116	141	132	136 – 145 mmol/L
Potássio	5.19	3.78	4.5	3.5 – 5.0 mmol/L
Bilirrubina Total	3.07	1.01	1.13	0.1 – 1.1 mg/dL
TGO	61	227	110	4 – 33 U/L
TGP	50	77	130	4 – 50 U/L
Fosfatase alcalina	-	173	150	40 – 129 U/L
GGT	-	231	235	5 – 61 U/L
DHL	243	203	178	135 – 225 U/L
Albumina	2.9		3.2	3.4 – 4.8
VS	-	120		0 – 20 mm/H
Proteína c reativa	8.77	2.75	0.75	0 – 0.5 mg/dL
Troponina T	21		20	5 – 14 ng/L
NT-ProBNP	3265	969	450	
International Normalized Ratio	2.42		1.19	
Marcadores VHB	NEGATIVO			
Marcadores VHC	POSITIVO			
Marcadores VIH	POSITIVO			
PCR HIV 1 – Quantitativo		255 085 Cópias/ml		
HC aerobiose		NEGATIVAS		
HC anaerobiose		NEGATIVAS		
HC micobacteriológico		NEGATIVAS		
Urocultura		Amicrobiana		
Antigénio urinário *Streptococcus pneumoniae*	POSITIVO			
Antigénio urinário *Legionella pneumophila*	NEGATIVO			
LP aerobiose		*Streptococcus pneumoniae MSS*		
LP micobacteriológico		NEGATIVO		
LP micológico		NEGATIVO		
Expetoração bacteriológico		NEGATIVO		
Expetoração micobacteriológico (3 amostras)		NEGATIVO		

/ Discussão

Os autores relatam o presente caso clínico pela sua raridade – desde 1980, menos de 25 casos de pericardite pneumocócica foram reportados, e menos de 10 de pericardite primária –, razão pela qual consideraram importante relembrar esta apresentação. A identificação desta entidade é desafiante, uma vez que nestes casos os sinais clássicos de pericardite podem estar ausentes[4–5].

A era moderna dos antibióticos e, mais recentemente, o surgimento da vacina conjugada contra este agente[1] fizeram com que a taxa de incidência da pericardite por *Streptococcus pneumoniae* diminuísse para 1/18 000. A taxa de mortalidade é cerca de 100% quando não tratada, e de 40% quando se realiza drenagem pericárdica e antibioterapia de largo espectro. As causas mais frequentes de mortalidade são o choque séptico, tamponamento ou pericardite constritiva a longo prazo[4–5]. Atualmente, os casos relatados são confinados a doentes mais idosos com graves comorbilidades e doentes severamente imunodeprimidos, como os com infeção por VIH[3].

O derrame pericárdico (DP) pode desenvolver-se no decurso de pericardite ou surgir como um "parafenómeno" em várias patologias com afetação sistémica. A etiologia do DP de moderadas dimensões é em cerca de 29% dos casos idiopática, sendo que, nos casos em que o DP se apresenta de forma aguda com sintomas cardiorrespiratórios, a distribuição etiológica é a seguinte: neoplasia (33%), idiopática (14%), pericardite aguda (12%), trauma (12%), uremia (6%), pós-pericardiotomia (5%) e infeção (5%, que em 4% dos casos é bacteriana). Quando se apresenta de forma aguda com sintomas cardiorrespiratórios, a distribuição etiológica difere: neoplasia (33%), idiopática (14%), pericardite aguda (12%), trauma (12%), uremia (6%), pós-pericardiotomia (5%) e infeção (5%, que em 4% dos casos é bacteriana)[6].

A pericardite purulenta (PP) define-se como uma infeção localizada no espaço pericárdico, que produz um líquido que é micro ou macroscopicamente purulento; pode ser primária (excecionalmente rara), ou secundária a outro processo infecioso concomitante. A existência de episódio prévio de pericardite asséptica é uma condição que aumenta a predisposição à PP primária em metade dos casos[3].

Na PP secundária o espaço pericárdico pode ser invadido por cinco mecanismos patogénicos: continuidade com foco intratorácico; disseminação hematogénea; extensão de foco no miocárdio; lesão perfurante ou cirurgia; extensão de foco subdiagramático[7]. A patofisiologia avançada para este fenómeno é que a infeção pleuropulmonar adjacente provoca uma resposta inflamatória no pericárdio, com migração de neutrófilos e eventual deposição de fibrina. Não é claro se as bactérias migram diretamente do tecido pulmonar ou se há bacteriemia e consequentemente invasão pericárdica[9]. O *Pneumococo* está mais vezes associado à via da disseminação direta por foco intratorácico, ficando o *Staphylococcus aureus* mais vezes implicado na via hematogénea[2].

Geralmente, os pacientes apresentam-se com queixas inespecíficas, síndrome de resposta inflamatória sistémica; frequentemente os sinais clássicos de pericardite (dor torácica, pulso paradoxal, atrito pericárdico e alterações eletrocardiográficas) estão ausentes[1], dificultando assim o diagnóstico. Numa revisão efetuada por Kauffman *et al.*[10], a febre e a taquicardia estavam presentes em todos os casos, o pulso paradoxal em aproximadamente dois terços, e havia atrito pericárdico e/ou turgescência venosa em menos de metade do casos[11].

Em doentes com patologia de base que justifique a presença de DP, há maior dificuldade em obter o diagnóstico em tempo útil, quando estes se apresentam com quadros séticos[2].

A abordagem sistemática ao DP envolve três fases:

1.ª Confirmar a sua presença por ETT (mostrará a presença de líquido pericárdico, especialmente em situações de tamponamento[1]);

2.ª Avaliar a sua repercussão hemodinâmica;

3.ª Estabelecer a etiologia.

No estabelecimento da etiologia há contextos clínicos mais óbvios que podem justificar uma abordagem não invasiva, como enfarte do miocárdio recente, hipotiroidismo ou insuficiência renal. Noutras situações, sobretudo as infeciosas e associadas a malignidade, o diagnóstico assenta tanto na avaliação clínica como no estudo bioquímico e cito-bacteriológico do líquido pericárdico ou do próprio pericárdio[2].

Contrariamente à pericardite aguda, em que a pericardiocentese tem baixa rentabilidade diagnóstica (cerca de 6%)[8], na PP a confirmação do diagnóstico só pode ser feita por pericardiocentese, que é também terapêutica. O aspeto macroscópico do líquido é purulento, com características bioquímicas de exsudado; deve ser colhido para exame microscópico direto e cultural para bactérias, fungos e bacilos ácido-álcool resistente[1].

O tratamento da PP passa impreterivelmente pela drenagem do espaço pericárdico, de forma precoce, e por antibioterapia de largo espectro, inicialmente de forma empírica (ponderando-se a associação de antifúngico em doentes severamente imunodeprimidos), e depois em função dos resultados microbiológicos. Não há evidência no que diz respeito ao uso de antibioterapia local[1,2], nem consenso quanto ao tempo total de antibioterapia, parecendo ser razoável a extensão por 3-4 semanas (por extrapolação do tratamento do empiema), ditada pela evolução clínica e analítica do doente, e a suscetibilidade do micro-organismo.

A drenagem pericárdica é de extrema importância, podendo ser efetuada por via percutânea ou cirúrgica. A pericardiocentese

percutânea é o método mais simples e rápido, especialmente em situações emergentes, com fisiologia de tamponamento à apresentação. A pericardiotomia cirúrgica permite uma drenagem pericárdica mais completa neste contexto. Esta e outras estratégias cirúrgicas (como a pericardiectomia parcial ou total) estão associadas a menor taxa de incidência de pericardite constritiva em alguns estudos, mas não são isentas de complicações e morbilidade[1]. A drenagem percutânea associada a fibrinólise intrapericárdica é uma alternativa com segurança e eficácia reconhecidas, tendo demonstrado permitir uma drenagem pericárdica mais eficaz, e com isso reduzir a incidência de pericardite purulenta persistente e a evolução com fisiologia constritiva a longo prazo[12]. Num estudo randomizado que incluiu 34 casos de pericardite purulenta, a fibrinólise intrapericárdica permitiu reduzir o espessamento pericárdico e a incidência de pericardite constritiva em 38%, num *follow-up* médio de 57 meses[13]. O sucesso desta técnica, assente no efeito favorável que a lise de fibrina intrapericárdica tem na drenagem de derrames loculados e de conteúdo espesso, parece ser tanto maior quanto mais precoce for a sua instituição. Isto poderá dever-se ao desenvolvimento gradual de fibrose, sobretudo após as duas primeiras semanas. Nos casos raros de falência de fibrinólise intrapericárdica, deve ser considerada a abordagem cirúrgica (nomeadamente pericardiectomia), na perspetiva de controlar o foco infecioso e reduzir a probabilidade de evolução para pericardite constritiva[14].

/ Conclusão

Desde 1980, menos de 25 casos de pericardite pneumocócica e menos de 10 de pericardite primária foram reportados. Isto mostra o quão rara esta condição se tornou na era moderna dos antibióticos e da vacinação. Ainda assim, e devido à alta mortalidade a que se associa, um alto índice de suspeição é necessário para que o diagnóstico seja feito da forma mais célere possível. Este reconhecimento atempado e, claro, uma abordagem terapêutica adequada constituem os pilares do sucesso na terapêutica desta entidade rara, e potencialmente letal.

/ Bibliografia

1. Patel H, Patel C, Soni M, Patel A, Banda V. Acute Primary Pneumococcal Purulent Pericarditis with Cardiac Tamponade. Medicine. 2015;94(41).

2. Santos LFD, Moreira D, Ribeiro P, Rodrigues B, Correia E, Nunes L, et al. Pericardite purulenta: um diagnóstico raro. Revista Portuguesa de Cardiologia. 2013;32(9):721-727.

3. Tatli E, Buyuklu M, Altun A. An unusual complication of pneumococcal pneumonia: Acute tamponade due to purulent pericarditis. International Journal of Cardiology. 2007;119(1).

4. Sagristà-Sauleda J, Barrabés JA, Permanyer-Miralda G, Soler-Soler J. Purulent pericarditis: Review of a 20-year experience in a general hospital. Journal of the American College of Cardiology. 1993;22(6):1661-1665.

5. Sagristà-Sauleda J, Barrabés JA, Permanyer-Miralda G, Soler-Soler J. Purulent pericarditis: Review of a 20-year experience in a general hospital. Journal of the American College of Cardiology. 1993;22(6):1661-1665.

6. Klacsmann P, Bulkley B, Hutchins G. The changed spectrum of purulent pericarditis. The American Journal of Medicine. 1977;63(5):666-673.

7. Ben-Horin S, Bank I, Guetta V, Livneh A. Large Symptomatic Pericardial Effusion as the Presentation of Unrecognized Cancer. Medicine. 2006;85(1):49-53.

8. Guidelines on the Diagnosis and Management of Pericardial Diseases Executive Summary. The Task Force on the Diagnosis and Management of Pericardial Diseases of the European Society of Cardiology. European Heart Journal. 2004;25(7):587-610.

9. Shabetai R. Pericardial effusion: haemodynamic spectrum. Heart. 2004;90(3):255-256.

10. Kauffman C, Watanakunakorn C, Phair J. Purulent pneumococcal pericarditis. The American Journal of Medicine. 1973;54(6):743-750.

11. Mcmechan S, Cochrane D, Jennifer Adgey A. Pneumococcal pericarditis- – Out of sight, out of mind?. Clinical Cardiology. 1996;19(10):829-830.

12. Augustin P, Desmard M, Mordant P, Lasocki S, Maury J, Heming N, Montravers P. Clinical review: Intrapericardial fibrinolysis in management of purulent pericarditis. Critical Care. 2011;15(2):220.

13. Chen XY, Cui CC, et al. Prevention of pericardial constriction by transcatheter intrapericardial fibrinolysis with urokinase. Chin Med Sci J. 2005 Mar;20(1):5-10.

14. Bridgman P. Failure of intrapericardial streptokinase in purulent pericarditis. Intensive Care Medicine. 2001;27(5):942-942.

RPDI
Maio > Agosto 2019 / Vol. 15 > N.º 2

CASO CLÍNICO / *CLINICAL CASE*

Síndrome de choque tóxico secundário a peritonite primária

Toxic Shock Syndrome complicating primary peritonitis

/ **A. C. Castro**[1] / **A. Bilé**[1] / **C. Escobar**[1] / **T. Campos**[1] / **H. C. Loureiro**[1] / **M. J. Brito**[1] / **P. Correia**[1]

[1] Department of Pediatrics, Hospital Prof. Doutor Fernando Fonseca, Amadora

Correspondência:
Ana Costa e Castro;
Email: ana.c.castro@hff.min-saude.pt

Patrocínios:
O presente estudo não foi patrocinado por qualquer entidade.

Artigo recebido em
17/11/2019

Artigo aceite para publicação em
16/02/2020

/ Resumo

A doença invasiva a *Streptococcus* do grupo A tem sido descrita com frequência. No entanto, a peritonite primária e a síndrome de choque tóxico continuam a ser formas muito raras de apresentação de doença invasiva a *Streptococcus* do grupo A, especialmente em crianças. O diagnóstico é difícil, geralmente retrospetivo, quando causas secundárias de peritonite foram excluídas cirurgicamente e se obteve um resultado cultural positivo. A deteção de DNA bacteriano por *polymerase chain reaction* é uma técnica diagnóstica particularmente importante quando os antibióticos são iniciados antes da intervenção cirúrgica.

Apresentamos o caso de uma adolescente com peritonite primária a *Streptococcus* do grupo A e síndrome de choque tóxico, revendo as principais dificuldades no diagnóstico e tratamento desta patologia potencialmente fatal.

Palavras-chave: Streptococcus do grupo A; Peritonite primária; Síndrome do choque tóxico

/ Abstract

Although invasive infections associated with Group A **Streptococcus** *have been reported with increasing frequency, primary peritonitis and Toxic Shock Syndrome remains an exceedingly rare form of presentation of Group A Streptococcus invasive infection in children. Its diagnosis is difficult, usually retrospective, when secondary causes of peritonitis have been ruled out by surgery and a positive result has been obtained by culture. The detection of bacterial DNA by polymerase chain reaction is a particularly important diagnostic tool, especially when antibiotics are given prior to surgery.*

We present a case of an adolescent with Group A **Streptococcus** *primary peritonitis and Toxic Shock Syndrome and review the main difficulties in diagnosis and treatment of this serious condition.*

Keywords: *Group A* **Streptococcus***; Primary peritonitis; Toxic Shock Syndrome*

/ Introduction

Group A *Streptococcus* (GAS) causes a broad range of infections with varying clinical severity. The most common GAS diseases are pharyngitis and skin infections. Less commonly, GAS causes invasive disease defined by the presence of GAS at a normally sterile body site including Streptococcal toxic shock syndrome (TSS), necrotizing fasciitis, septicemia, meningitis, pneumonia, suppurative arthritis and osteomyelitis. [1][2][3][4]

Invasive infections associated with GAS were first described in the 1980s and have been reported with increasing frequency. These infections have high mortality rates (4-32%), especially if patients meet the criteria for Streptococcal TSS (table 1). [3][5][6] It is characterized by shock and multiorgan failure resulting from capillary leak and tissue damage due to release of inflammatory cytokines induced by toxin-producing GAS strains. Streptococcal TSS complicates approximately one third of invasive GAS disease cases. [7]

Risk factors to invasive GAS disease include age (highest incidence in the elderly, followed by young children), viral infections (varicella), injecting drug use, alcoholism, immunosuppression, diabetes, malignancy, and recent childbirth. [3][4][6]

Peritonitis is defined as an inflammation of the peritoneum and can be primary, secondary or catheter-related. Primary bacterial peritonitis occurs in the absence of an evident intra-abdominal source of infection. [8][9][10] Children with medical conditions like cirrhosis, malignancy, congestive heart failure, nephrotic syndrome, systemic lupus erythematosus or immunosuppression are more susceptible, occurring infrequently in healthy children without these predisposing conditions. [8][11][12]

The most common causes of primary peritonitis in healthy children are *Streptococcus pneumoniae* and gram-negative bacteria (*Escherichia coli*, *Klebsiella pneumoniae*), although GAS peritonitis has been increasingly recognized. However, Streptococcal TSS presenting as primary peritonitis in previously healthy children remains exceedingly rare. [8][9][12]

TABLE 1 – CASE DEFINITION OF STREPTOCOCCAL TOXIC SHOCK SYNDROME

CLINICAL CRITERIA
Hypotension plus two or more of the following:
• Renal impairment;
• Coagulopathy;
• Liver involvement;
• Acute respiratory distress syndrome;
• Generalized erythematous macular rash;
• Soft tissue necrosis.
DEFINITIVE CASE
Clinical criteria plus isolation of Group A *Streptococcus* from a normally sterile site.
PROBABLE CASE
Clinical criteria plus isolation of Group A *Streptococcus* from a nonsterile site.

Antibiotic therapy is the mainstay of treatment in primary peritonitis. A broad-spectrum antibiotic, such as third generation cephalosporin, is usually started empirically and changed according to later culture results. It remains unclear whether surgical exploration and lavage of the abdominal cavity improves the prognosis; however it must be considered as it reduces intra-abdominal bacterial load. [10] The management of streptococcal TSS includes a combination of supportive therapy for septic shock and associated complications, surgical debridement of infection, antimicrobial therapy (penicillin/clindamycin) and administration of intravenous immune globulin. [6][10]

We present a case of an adolescent with GAS primary peritonitis and TSS and review the main difficulties in diagnosis and treatment of this serious and potentially fatal disease.

/ Case presentation

A 14-year-old girl presented to the emergency room with a 3-day history of fever and generalized myalgia, lower quadrants abdominal pain and nonbloody diarrhea. She had unremarkable medical history and denied any sexual activity. On physical examination she appeared unwell, with severe pain, sunken eyes, dry mucous membranes, increased abdominal wall rigidity with guarding and rebound tenderness most evident in the lower quadrants. Laboratory testing on admission revealed leukocytosis (15.500/uL) with neutrophilia (14.700/uL; 94,8%), c-reactive protein (CRP) 30 mg/dL, creatinine 1,94 mg/dL, urea 65 mg/dL with normal electrolytes.

A provisional diagnosis of acute gastroenteritis associated with colitis was stated. She was admitted and antibiotic treatment with ampicillin, gentamicin and metronidazole was initiated. Six hours after admission the patient condition deteriorated rapidly with worsening abdominal pain, vomiting, tachycardia and hypotension (blood pressure 74/48 mmHg). Blood tests were repeated and are summarized in table 2. Abdominal ultrasound failed to visualize the appendix, but did demonstrate free fluid between intestinal loops and dilatation of bowel loops. The patient received emergent intravenous fluid resuscitation with 20 mL/Kg of normal saline solution (0,9% NaCl) and 2 units of fresh frozen plasma for prolonged clotting times. Explorative laparoscopy showed extensive fibrinous purulent peritonitis and moderately inflamed uterus and fallopian tubes; the appendix and ovaries showed no signs of inflammation. Lavage of the abdominal cavity was performed, peritoneal fluid cultures were obtained and the antibiotic regimen switched to cefoxitin, doxycycline and metronidazole due to the suspicion of pelvic inflammatory disease. Cytochemical analysis of peritoneal fluid was not performed. Subsequent laboratory blood tests revealed normocytic normochromic anemia, thrombocytopenia and liver dysfunction (table 2). Persistently elevated levels of inflammatory markers prompt the addition of gentamicin to the antibiotic regimen. The patient showed gradual clinical recovery with resolution of fever and hemodynamic improvement from day 2 of admission. Abdominal pain, nausea and vomit lasted several days, with complete recovery by day 27 of admission. Blood and stool cultures, collected before antibiotic therapy, vaginal cultures and peritoneal fluid, collected during surgery after initiation of antibiotics, were all negative. She completed 14 days of cefoxitin, doxycycline and metronidazole and 7 days of gentamicin.

Peritoneal fluid collected during surgery was tested for bacterial DNA using a polymerase chain reaction (PCR) method and was positive for DNA of *Streptococcus pyogenes* establishing the diagnosis of GAS primary peritonitis.

/ Discussion

The mechanism of primary GAS peritonitis is not completely understood, however an ascending route of infection in the female genital tract, hematogenous spread from remote source in respiratory tract or skin and translocation from gastrointestinal tract has been suggested. [9][12][13] In our patient, without sexual activity, the ascending route of infection would be unlikely. However, laparoscopic evidence of moderately inflamed uterus and fallopian tubes could suggest an ascending route of infection. Unfortunately, vaginal cultures were collected after initiation of antibiotics, so a proof of the source of infection was not possible.

The clinical presentation of our patient was similar to the published cases of primary GAS peritonitis: severe abdominal pain, fever and flu-like symptoms such as myalgias. Imaging may be useful in the management of primary peritonitis, however surgical assessment is frequently necessary. [12][14] In our patient, ultrasound findings were unhelpful in establishing whether the clinical presentation was a result of a surgical cause (the appendix was not visualized) so an exploratory laparoscopy was necessary.

During hospital stay, the patient condition deteriorated rapidly presenting with abdominal septic shock of unknown etiology. Since all cultures were negative, the diagnosis of GAS TSS was established retrospectively by PCR of peritoneal fluid. The use of 16S ribosomal RNA gene PCR allows detection of live or dead bacteria by nucleotide sequence amplification and analysis, especially in patients with a high clinical suspicion of infection and negative cultures or undergoing antibiotic therapy [15][16]. Despite the wide implementation of 16S rRNA gene PCR, there are few evidence-based studies addressing its diagnostic impact in invasive GAS disease; sensitivities of 84% for 16S rRNA gene PCR and 77.3% for culture have been reported. [17]

Because it is extremely infrequent, there are no standardized recommendations for management of GAS primary peritonitis. [10][12] Regarding antibiotic treatment, because a secondary cause of peritonitis is initially suspected, empirical therapy with broad-spectrum antibiotics covering intestinal flora are started initially,

TABLE 2 – LABORATORY RESULTS			
RESULTS	**12H ADMISSION**	**DAY 5 ADMISSION**	**REFERENCE VALUES**
Hemoglobin (g/dL)	13,7	9,9	11,7-15,3
Leukocytes (/ML)	6.600	11.600	4.000-11.000
Neutrophils (/ML)	6.200 (94%)	10.200 (89%)	1.800-6.900
Lymphocytes (/ML)	200 (3,2%)	1000 (0,1%)	1.200-3.300
Platelets (/ML)	181.000	119.000	150.000-400.000
CRP (mg/dL)	41,5	32,1	<0,3
Prothrombin time	33,6	27,1	10-14
INR	2,6	2,3	<1,2
Activated partial thromboplastin time (secs)	37	32,2	20,6-29,5
Fibrinogen (g/L)	5,6	8,5	1,8-3,5
D-dimers (Mg/L)	3951	9557	<500
Urea (mg/dL)	85	45	19,3-44,9
Creatinine (mg/dL)	1,84	0,67	0,60-1,00
eGFR (ml/min/1,73m^2)	40	128	>90
Aspartate aminotransferase (AST) (U/L)		120	0-26
Alanine aminotransferase (ALT) (U/L)		90	19-44
Alkaline phosphatase (U/L)		321	103-283
Amilase (U/L)		350	<106
Serum proteins (g/L)		5,51	6,4-8,2
Albumin (g/L)		1,92	3,8-5,6
Human immunodeficiency virus type 1 and 2 antibody	Negative		
Hepatitis C antibody	Negative		
Hepatitis B surface antigen	Negative		
VDRL	Negative		
Blood gas analysis			
pH	7,305		7,37-7,45
pCO_2	36,1 mmHg		35,0-46,0
$HCO3^-$	17,6 mmol/L		21,0-26,0
Base Excess	-8 mmol/L		
Lactate	4,480 mmol/L		<1,800

as in our case. The late identification of GAS in our patient compromised institution of directed antimicrobial therapy.

To summarize, in a young, previously healthy girl who presents with acute abdominal pain but lack imagiologic signs of secondary peritonitis, GAS primary peritonitis should be considered. These patients require prompt antibiotic therapy and, if shock is present, aggressive resuscitation therapy. Surgery may be required if diagnostic imaging findings are nonspecific and secondary peritonitis cannot be excluded, for fluid sample and peritoneal lavage. [9]

This case report also emphasizes the benefit of bacterial PCR in detecting the causative agent of a primary peritonitis, essentially when antibiotics are given prior to surgery.

/ Bibliography

1. Tilanus AMR, Geus HRH, Rijnders BJA, Dwarkasing RS, Van der Hoven B, Bakker J. Severe group A streptococcal toxic shock syndrome presenting as primary peritonitis: a case report and brief review of the literature. International Journal of Infectious Diseases 2010;14:e208–12.

2. Committee on Infectious Diseases, American Academy of Pediatrics. Group A Streptococcal Infections. In: Red Book 2012. p. 668–80.

3. Nizet V, Arnold JC. Streptococcus pyogenes (Group A Streptococcus). In: Long SS, Prober CG, Ficher M, editors. Principles and Practice of Pediatric Infectious Diseases Fifth Edit. Elsevier 2018. p. 715–723.e2.

4. Waddington CS, Snelling TL, Carapetis JR. Management of invasive group A streptococcal infections. Journal of Infection 2014;69:S63–9.

5. Sanyahumbi AS, Colquhoun S, Wyber R, Carapetis JR. Global disease burden of group A streptococcus. In: Ferretti JJ, Stevens DL, Fischetti VA, editors. Streptococcus pyogenes: Basic Biology to Clinical Manifestations. 2016. p. 661–704.

6. Stevens DL, Bryant AE. Severe group A streptococcal infections. In: Ferretti JJ, Stevens DL, Fischetti VA, editors. Streptococcus pyogenes: Basic Biology to Clinical Manifestations. 2016. p. 741–69.

7. Breiman RF, Davis JP, Facklam RR, Gray BM, Hoge CW, Kaplan EL, et al. Defining the group A streptococcal toxic shock syndrome. Rational and consensus definition. JAMA 1993;269(3):390–1.

8. Demitrack J. Primary group A streptococcal peritonitis in a previously healthy child. The Pediatric Infectious Disease Journal 2012;31(5):542.

9. Munros J, Alonso I, Del Pino M, Pahisa J, Almela M, Mensa J, et al. Peritonitis primaria por *Streptococcus pyogenes*. Rev Esp Quimioter. 2014;27(4):273–8.

10. Westwood DA, Roberts RH. Management of primary group A streptococcal peritonitis: A systematic review. Surgical Infections 2013;14(2):171–6.

11. Malota M, Felbinger TW, Ruppert R, Nussler NC. Group A Streptococci: A rare and often misdiagnosed cause of spontaneous bacterial peritonitis in adults. Int J Surg Case Rep. 2014;6(1):251–5.

12. Holden R, Wilmer A, Kollman T. Primary peritonitis due to group A streptococcus in a previously healthy pediatric patien. Can J Infect Dis Med Microbiol. 2012;23(3):e69–e70.

13. Patel R V., Kumar H, More B, Rajimwale A. Primary group A streptococcal septic shock syndrome simulating perforated appendicitis in a previously healthy girl. BMJ Case Rep. 2013;

14. Abellán I, González A, Selva-Cabañero P, Bernabé A. Primary peritonitis by Streptococcus pyogenes. A condition as rare as it is aggressive. Rev Española Enfermedades Dig. 2016;108(5):231–2.

15. Lleo MM, Ghidini V, Tafi MC, Castellani F, Trento I, Boaretti M. Detecting the presence of bacterial DNA by PCR can be useful in diagnosing culture-negative cases of infection, especially in patients with suspected infection and antibiotic therapy. FEMS Microbiol Lett 2014;354:153–60.

16. Rampini SK, Bloemberg G V, Keller PM, Buchler AC, Dollenmaier G, Speck RF, et al. Broad-range 16S rRNA gene polymerase chain reaction for diagnosis of culture-negative bacterial infections. Clin Infect Dis. 2011;53(12):1245–51.

17. Gazzano V, Berger A, Benito Y, Freydiere A-M, Tristan A, Boisset S, et al. Reassessment of the role of rapid antigen detection tests in diagnosis of invasive group A streptococcal infections. J Clin Microbiol. 2016;54(4):994–9.

CASO CLÍNICO / *CLINICAL CASE*

Ascaridíase: uma causa inesperada de icterícia obstrutiva complicada por colangite aguda numa zona urbana

Ascariasis as an unexpected cause of obstructive jaundice with ascending cholangitis in an urban area

/ **Cláudia Macedo**[1] / **Nuno Almeida**[1,2]
/ **Ana Margarida Ferreira**[1]
/ **Pedro Figueiredo**[1,2]

[1] Gastroenterology Unit, Centro Hospitalar e Universitário de Coimbra, Coimbra, Portugal

[2] FUniversity of Coimbra, Faculty of Medicine, Portugal

Correspondência:
Cláudia Patrícia Alves de Macedo
Gastroenterology Unit
Centro Hospitalar e Universitário de Coimbra
Praceta Prof. Mota Pinto, 3000-075 Coimbra (Portugal)
Tel.: 239 400 483
Fax: 239 701 517
Email: claudia.macedo.07@hotmail.com

Patrocínios:
O presente estudo não foi patrocinado por qualquer entidade.

Artigo recebido em
17/11/2019

Artigo aceite para publicação em
16/02/2020

/ Resumo

Introdução: Ascaridíase é uma das infeções helmínticas mais comuns no mundo em humanos. A migração do *Ascaris lumbricoides* para a árvore biliar pode causar patologia hepatobiliar e pancreática. No entanto, a infestação da vesícula biliar é rara. Apresentamos um caso de icterícia obstrutiva complicada com colangite aguda por ascaridíase biliar (ductos biliares e vesícula biliar) num doente residente numa zona urbana.

Descrição do caso: Homem de 52 anos que recorreu ao serviço de urgência por temperatura subfebril, icterícia e dor no quadrante superior direito do abdómen. Parâmetros laboratoriais compatíveis com citocolestase hepática, com predomínio de colestase. Na ecografia abdominal, presença de dilatação dos ductos biliares intra e extra-hepáticos e vesícula biliar repleta de múltiplas estruturas lineares, tubulares e ecogénicas sugestivas de *Ascaris lumbricoides*. O doente foi tratado conservadoramente com sucesso, com terapêutica anti-helmíntica, assistindo-se à expulsão espontânea do *Ascaris* para o duodeno, confirmada por controlo imagiológico posterior.

Conclusão: O *Ascaris* é uma causa incomum de obstrução da via biliar nos países desenvolvidos e raramente migra para a vesícula biliar. O tratamento médico é eficaz, reservando-se a terapêutica endoscópica e cirúrgica para os doentes não responsivos à abordagem conservadora e àqueles que apresentem complicações.

Palavras-chave: *Ascaris lumbricoides*; Colangite; Vesícula biliar; Terapêutica anti-helmíntica

/ **Abstract**

Introduction: *Ascariasis is one of the most common helminthic human infections worldwide. Migration of adult* ***Ascaris lumbricoides*** *into the biliary tree can cause hepatobiliary and pancreatic diseases. However, infestation of the gallbladder with ascaris worms is rare. We presented a case report of obstructive jaundice complicated with acute cholangitis by biliary ascariasis (biliary duct and gallbladder) in a patient coming from an urban area.*

Case report: *52 years-old man, presenting with low fever, jaundice and right hypochondrium pain. Laboratory findings showing liver cytolysis and cholestasis with predominance of the latter. On ultrasonography of the abdomen presence of dilated main biliary tract and gallbladder with multiple linear echogenic, tubular, parallel lines inside suggesting* ***Ascaris lumbricoides****. The patient was treated conservatively with success using anthelminthic drug and there was spontaneous expulsion of the warms back to the duodenum confirmed by following radiologic exams.*

Conclusion: *Ascaris in an uncommon cause of biliary obstruction in developed countries and rarely the worm migrates to the gallbladder. Medical treatment is effective, reserving the endoscopic and surgical approach for the non-responsive patients or in the presence of complications.*

Keywords: *Ascaris lumbricoides; Cholangitis; Gallbladder; Anthelminthic drug*

/ Introduction

Ascaris lumbricoides (AL) is the largest intestinal nematode parasitizing the human intestine and is one of the most common helminthic human infections worldwide, particularly in areas of lower socioeconomic standing. [1] Humans are infected by ingesting embryonated eggs, usually in contaminated water or adherent to raw vegetables. AL produces no symptoms in most infected persons except in those with a large worm burden. [2] When symptoms are present, they occur often during the adult worm intestinal stage (as intestinal, hepatobiliary, or pancreatic manifestations) but may also occur during the larval migration stage (as pulmonary manifestations). AL is highly mobile and mature worms can enter the ampulla of Vater, from the intestine, and migrate into the bile or pancreatic ducts potentially causing biliary colic, obstructive jaundice, ascending cholangitis, acalculous cholecystitis or acute pancreatitis. [3] [4] [5] The invasion into the gallbladder, however, is quite rare because of the anatomical features of the cystic duct. Additionally, pre-existing disease of the biliary tract or the pancreatic duct (like sphincterotomy and Roux-en-Y hepaticojejunostomy) can predispose to migration of the worm.

We present a case of obstructive jaundice complicated with ascending cholangitis caused by AL with gallbladder migration in a patient without previous biliary intervention living in an urban area of a developed country.

/ Case Report

A 52-years-old autonomous and healthy man born and resident in an urban city presented at the emergency department with fever and abdominal pain in the right hypochondrium with eight days of evolution. Physical examination revealed subfebrile temperature (37.5 ºC), jaundice and marked tenderness at right hypochondrium. Laboratory testing results showed no anaemia, no leucocytosis, AST 146 U/L (reference range: 0-35 U/L), ALT 306 U/L (reference range: 0-45 U/L), alkaline phosphatase 243 U/L (reference range: 38-126 U/L), total bilirubin 8.7 mg/dL (reference range: 0.3-1.2 mg/dL), direct bilirubin 4.7 mg/dL (reference range: 0-0.5 mg/dL), lactate dehydrogenase 636 U/L (reference range: 313–618), C-reactive protein 1.3 mg/dL (reference range < 0.8 mg/dL) and a normal serum amylase. An abdominal ultrasound was performed with observation of intrahepatic biliary dilatation as well as of the main biliary tract (11 millimetres) without identification of the obstructive cause. In the gallbladder presence of a hyperechogenic elongated filiform endoluminal structures with a hypoechogenic centre suggestive of ascaris lumbricoides (Figures 1 and 2). The patient denied recent trips abroad. After getting blood cultures, it was decided to start medical treatment with mebendazole 100 mg twice daily. An abdominal computed tomography (CT scan) was performed one day later, confirming the dilatation of the intra and extrahepatic (12 millimetres) bile ducts as well as of the cystic duct which also presented a tortuous path. The walls of the main biliary tract showed higher enhancement

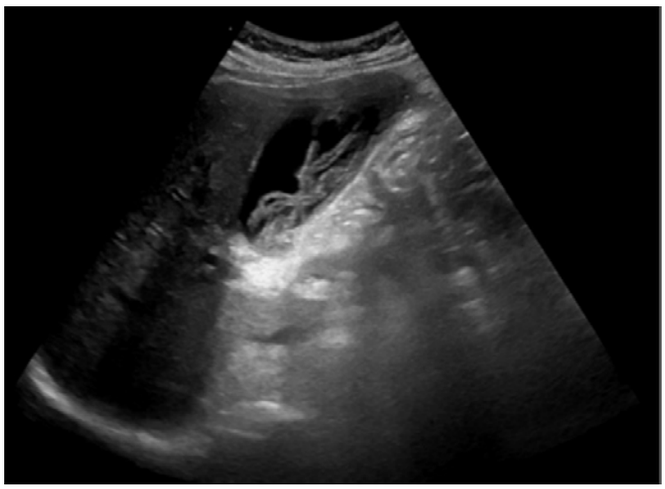

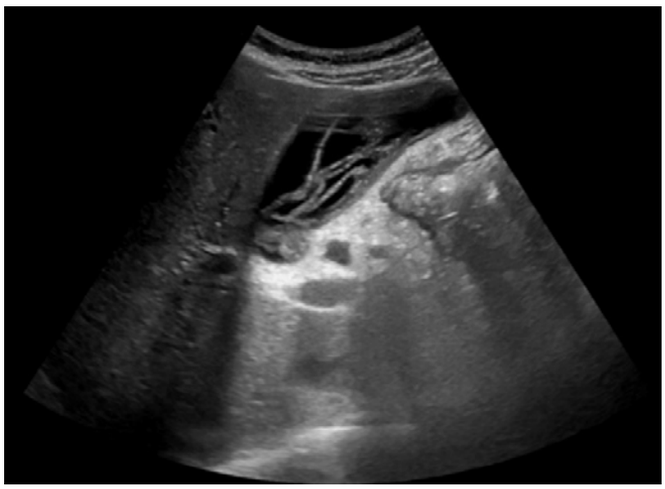

Figures 1 and 2 – Ascaris lumbricoides in gallbladder. AL has a characteristic appearance on US examination appearing as long, linear echogenic stripes that do not cast acoustic shadows



Figure 3 – Abdominal ultrasound after medical treatment. The gallbladder was in poor repletion, so it was difficult to value the discreet wall thickening, without alterations of the content

than expected suggesting inflammatory phenomena. This exam did not identify endoluminal material in the gallbladder. It was observed a small image of 4 millimetres suggestive of calculus in the most distal segment of the biliary pathway, in the uncinate process of the pancreas, non-obstructive. Blood cultures were negative. Stool testing for parasites and ova were negative and there was no eosinophilia. The patient completed eight days of treatment and the abdominal ultrasound was repeated showing the resolution of the biliary dilatation previously identified and absence of the warms (Figure 3). The patient was discharged asymptomatic and with descending profile of the liver tests.

/ Discussion

Most case reports of biliary ascariasis published in medical literature are from highly endemic regions like Asia and Africa in which infection occurs mainly due to poor sanitation, unhygienic conditions and overcrowding as the route of transmission is faeco-oral. [6] [7] We only found one case report from Europe describing a biliary obstruction by an AL trapped in the Vater papilla and the worm was extracted endoscopically. [8] The infestation of the gallbladder with AL is rare, accounting for only 2.1% of biliary ascariasis cases. In the few published cases there is generally a high intestinal parasite load in the host. [8] The incidence is low because of the anatomic characteristics of cystic duct (tortuous and narrow) limiting the access to the gallbladder. [9]

Biliary ascariasis presents with complaints of right upper abdominal quadrant pain, low grade fever, vomiting, tenderness of the abdomen, jaundice and multiple episodes of passage of worms in the stools. The presence of a worm in the gallbladder generally induces an acute cholecystitis, but it didn't occur in our patient. The clinical, laboratorial and radiological examinations suggested the diagnosis of cholangitis. Although the presence of AL in the main biliary was not documented, the indirect findings like dilatation and higher enhancement of main biliary tract as well as the presence of millimetric calculi are highly suggestive that it happened, at least transitorily. It is known that fragments of disintegrating worms within the biliary tract can serve as nidi for the development of biliary calculi.

All patients with *AL* infection warrant anthelminthic treatment, even those with asymptomatic infection. The traditional concept was that AL lodged in the gallbladder and in the biliary ducts responds poorly to medical treatment because less than 1% of the volume of antiparasitic drugs is excreted in bile. However, a case study of 28 patients in an Indian Hospital, [11] demonstrated that

22 patients were successful managed conservatively. The authors hypothesized that spontaneous passage was based on the attribute of the worm to wander and seek natural orifices. Additionally, they think that in patients who have an early clinical presentation, the timely administration of prophylactic in addition to antihelminthic and the tendency of worms to move may explain the absence of cholecystitis. Like described by these authors, our patient had a favorable evolution only with medical treatment and even an ERCP was not required due to the clinical improvement together with the absence of obstructive cause in the imaging methods confirming a migration of the parasite from the gallbladder back into the duodenum. It is a rare event due to the anatomical features of the cystic duct. The authors reserve cholecystectomy, in gallbladder ascariasis, when there is a failure of a spontaneous clearance of worms after conservative treatment, when there is a dead worm inside the gallbladder and worm associated with calculi. Endoscopic worm removal from main biliary duct is indicated in the presence of serious infection, no responding patients and when the worm is trapped in the biliary tree.

/ Conclusion

AL is an uncommon cause of biliary obstruction and acute cholangitis, especially in developed countries. The present case confirms that ultrasonography is a useful diagnostic method since a careful examination can reveal suggestive features of the worms. Medical treatment with anthelminthic drugs and antibiotics (if there are signs of concomitant bacterial infection) must be started as soon as possible since most patients respond well to medical management. Sometimes endoscopic retrograde cholangiopancreatographic or surgery are needed if the worm is dead and causing obstructive in the biliary system.

Statement of ethics

The patient authorised the publication of the data and the patient´s anonymity is preserved in the article.

Conflicts of interest

The authors declare no conflicts of interest.

Authors Contributions

Cláudia Macedo: data acquisition and editing, manuscript drafting.

Nuno Almeida e Margarida Ferreira: data acquisition, manuscript revision.

Pedro Figueiredo: manuscript revision.

/ References

1. Jourdan PM, Lamberton PHL, Fenwick A, Addiss DG. Soil-transmitted helminth infections. Lancet. 2018 Jan; 391(10117):252-65.

2. Pullan RL, Smith JL, Jasrasaria R, Brooker SJ. Global numbers of infection and disease burden of soil transmitted helminth infections in 2010. Parasit Vectors. 2014 Jan; 7(37).

3. Al-Karawi M, Sanai FM, Yasawy MI, Mohammed AE. Biliary strictures and cholangitis secondary to ascariasis: endoscopic management. Gastrointestinal Endoscopy. 1999 Nov; 50(5): 695-7.

4. Khuroo MS. Hepatobiliary and pancreatic ascariasis. Indian J Gastroenterol 2001; 20 Suppl 1: C28-C32 [PMID: 11293175].

5. Javid G, Wani NA, Gulzar GM, Khan BA, Shah AH, Shah OJ, Khan M. Ascaris-induced liver abscess. Worl J Surg. 1999 Nov; 23 (11): 1191-4.

6. Mushtaque M, Khan P, Mir M, Khanday S. Gallbladder ascariasis with uneventful worm migration back to the duodenum: A case report. Turk J Gastroenterol. 2012; 23 (2):169-171.

7. Sachin K, Umesh CP, Deepak A. Ascariasis of gallbladder: a rare case report and a review of the literature. Tropical Doctor. 2014; 44 (1): 50–52.

8. Betram G. Esser-Köchling, Friedrich WH. Ascaris lumbricoides the Common Bile Duct. The New England Journal of Medicine. 2005; 325 (5): 352: e4.

9. Javid G, Wani N, Gulzar GM, Javid O, Khan B, Shah A. Gallbladder ascariasis: presentation and management. Br J Surg. 1999 Dec; 86 (12): 1526–27.

10. Khuroo MS, Zargar SA, Yattoo GN, et al. Sonographic findings in gallbladder ascariasis. J Clin Ultrasound. 1992; 20(9): 587–91.

11. Wani I. Gallbladder ascariasis. Turk J Gastroenterol. 2011; 22 (2): 178-182.

Com as naturais reservas inerentes ao momento de incerteza em que vivemos, divulga-se a agenda de eventos, chamando a atenção para a eventualidade de cancelamento ou de alteração.

EVENTOS NACIONAIS DA ESPECIALIDADE >>

/ 9.º Encontro Nacional de Clínica de Ambulatório VIH/Hospitais de Dia
Porto
17 a 19 de junho de 2020

/ XV Congresso Nacional de Doenças Infeciosas e Microbiologia Clínica e XIII Congresso Nacional VIH/SIDA
Lisboa
2 a 5 de dezembro de 2020

EVENTOS INTERNACIONAIS DA ESPECIALIDADE >>

/ 19th ESCMID Summer School
Lisboa
27 de junho a 4 de julho de 2020

/ 10th IAS Conference on HIV Science (IAS 2019)
San Francisco and Oakland, USA
6-10 julho 2020

/ EASL International Liver Congress
ExCel London, UK
25-28 august 2020

/ IDWeek 2020
Philadelphia, PA, USA,
Pennsylvania Convention Center
October 21-25, 2020

/ AASLD, The Liver Meeting
Boston, MA, USA
November, 13-17

RPDI Revista Portuguesa de Doenças Infecciosas

Órgão Oficial da Sociedade Portuguesa de Doenças Infecciosas e Microbiologia Clínica

Checklist destinada aos Autores

Título do manuscrito:

Nome do primeiro Autor:

- ☐ O manuscrito não foi, nem vai ser, enviado para publicação em qualquer outro meio de divulgação médica.
- ☐ O Autor que consta no endereço postal será o responsável pela realização das eventuais correções que venham a ser propostas pelos revisores do artigo e aceites pelos Autores e também pela revisão das provas, que deve estar concluída até 5 dias úteis após a notificação.
- ☐ O suporte financeiro, assim como as organizações envolvidas, foram declarados no manuscrito.
- ☐ Os Autores declararam, em documento a enviar como anexo a esta *checklist*, todos os conflitos de interesses que possam envolver este manuscrito.
- ☐ Sempre que esteja em causa um projeto de investigação, a aprovação da comissão de ética foi referida no texto do manuscrito.
- ☐ Autorização por escrito, assinada por todos os Autores, cedendo à *Revista Portuguesa de Doenças Infecciosas* a propriedade dos artigos (enviar como documento anexo a esta *checklist*).
- ☐ As referências bibliográficas seguem a norma internacional e foi confirmada a sua correção – informações no site http://www.icmje.org/index.html.

Nota: para informações complementares sobre as normas de publicação, consulte o site da SPDIMC *http://spdimc.org/revista/normas-de-publicacao/*

Confirmo que todos os pontos desta *checklist* foram por mim devidamente confirmados e aceito a responsabilidade pela correção de todas as informações prestadas.

(Assinatura do Primeiro Autor)

Data: ☐☐☐☐ / ☐☐ / ☐☐

(Este documento pode ser fotocopiado)

RCM APROVADO: 8 SEMANAS EM DOENTES *NAÏVE* COM CIRROSE COMPENSADA GT1-6[1]



8 SEMANAS: O CAMINHO MAIS RÁPIDO PARA A CURA*

MAVIRET permite tratamento pangenotípico de 8 semanas para doentes *naïve*[1,†] sempre sem ribavirina

DURAÇÃO ÚNICA DE 8 SEMANAS

Doentes *naïve*, GT1-6[1,†]

98%

RVS12

Doentes *naïve*, GT1-6[1,2,†] (N=1218/1248, ITT)

ÚNICO PANGT DE 8 SEMANAS LIVRE DE RBV

Recomendado pela EASL para doentes *naïve* sem cirrose[3]

Foram incluídos no estudo EXPEDITION-8 doentes com biópsia hepática com um score METAVIR 4 (ou equivalente), FibroScan ≥14.6 kPa ou FibroTest ≥0.75 e APRI >2. Foram excluídos doentes com Child-Pugh >6 no *screening* e doentes com evidência passada ou presente de cirrose hepática descompensada, ou com Child-Pugh B ou C. *Cura: Resposta virológica sustentada (RVS12), definida como sendo o ARN VHC não quantificável ou indetetável 12 semanas após o fim do tratamento, que foi o critério de avaliação primário para determinar a taxa de cura do VHC nos estudos de Fase 3; †Doentes GT1-6 *naïve* sem cirrose ou com cirrose compensada. MAVIRET é contraindicado em doentes com cirrose descompensada. Em indivíduos submetidos a transplante renal ou hepático, com ou sem cirrose, é recomendado um tratamento de 12 semanas.[1] ITT: Análise por intenção de tratamento. Maviret está indicado para o tratamento da infeção pelo vírus da hepatite C (VHC) crónica em adultos e em adolescentes com 12 a <18 anos de idade.[1]

1. RCM MAVIRET, AbbVie, Lda.; 2. Brown RS, Buti M, Rodrigues L, et al. Glecaprevir/pibrentasvir for 8 weeks in treatment-naive patients with chronic HCV genotypes–6 and compensated cirrhosis: the EXPEDITION-8 trial [published online November 1, 2019]. J Hepatol. 3. European Association for the Study of the Liver. EASL Recommendations on Treatment of Hepatitis C 2018. J Hepatol (2018).

INFORMAÇÕES ESSENCIAIS COMPATÍVEIS COM O RESUMO DAS CARACTERÍSTICAS DO MEDICAMENTO
NOME DO MEDICAMENTO E FORMA FARMACÊUTICA: Maviret 100 mg/40 mg comprimidos revestidos por película. **COMPOSIÇÃO QUALITATIVA E QUANTITATIVA:** Cada comprimido revestido por película contém 100 mg de glecaprevir e 40 mg de pibrentasvir. **INDICAÇÕES TERAPÊUTICAS:** Maviret está indicado para o tratamento da infeção pelo vírus da hepatite C (VHC) crónica em adultos e em adolescentes com 12 a <18 anos de idade. **POSOLOGIA E MODO DE ADMINISTRAÇÃO:** A dose recomendada de Maviret é 300 mg/120 mg (três comprimidos de 100 mg/40 mg), tomados por via oral, uma vez por dia, na mesma altura, com alimentos.

Genótipo	Duração recomendada do tratamento com Maviret para doentes sem exposição anterior ao tratamento para infeção por VHC	
	Sem cirrose	Cirrose
GT1-6	8 semanas	8 semanas

Genótipo	Duração recomendada do tratamento com Maviret para doentes que falharam terapia prévia com peg-IFN + ribavirina +/- sofosbuvir, ou sofosbuvir + ribavirina	
	Sem cirrose	Cirrose
GT1, 2, 4-6	8 semanas	12 semanas
GT3	16 semanas	16 semanas

Consultar o RCM para mais informações sobre Omissão de doses. Populações especiais: Idosos - Não é necessário ajuste posológico de Maviret em doentes idosos. Compromisso renal - Não é necessário ajuste posológico de Maviret em doentes com qualquer grau de compromisso renal incluindo doentes a fazer diálise. Compromisso hepático - Não é necessário ajuste posológico de Maviret em doentes com compromisso hepático ligeiro (Child-Pugh A). Maviret não é recomendado em doentes com compromisso hepático moderado (Child-Pugh B) e é contraindicado em doentes com compromisso hepático grave (Child-Pugh C). Doentes submetidos a transplante hepático ou renal - Um tratamento de 12 semanas foi avaliado, e é recomendado, em indivíduos submetidos a transplante renal ou hepático, com ou sem cirrose. Um tratamento de 16 semanas deverá ser considerado em doentes infetados com o genótipo 3 que tenham experiência de tratamento com peg-IFN + ribavirina +/- sofosbuvir, ou sofosbuvir + ribavirina. Consultar o RCM para mais informações sobre doentes com coinfeção por VIH-1. População pediátrica - Não é necessário ajuste posológico de Maviret em adolescentes com 12 a <18 anos de idade. A segurança e eficácia de Maviret em crianças e adolescentes com idade inferior a 12 anos não foram ainda estabelecidas. Modo de administração: Via oral. Os doentes devem ser instruídos a engolir os comprimidos inteiros com alimentos e a não mastigar, esmagar ou partir os comprimidos uma vez que pode alterar a biodisponibilidade dos medicamentos. **CONTRAINDICAÇÕES:** Hipersensibilidade à substância ativa ou a qualquer um dos excipientes de Maviret. Utilização concomitante com medicamentos contendo atazanavir, atorvastatina, sinvastatina, dabigatrano etexilato, medicamentos contendo etinilestradiol, indutores potentes de gp-P e CYP3A (por exemplo rifampicina, carbamazepina, hipericão (Hypericum perforatum), fenobarbital, fenitoina e primidona). **ADVERTÊNCIAS E PRECAUÇÕES ESPECIAIS DE UTILIZAÇÃO:** Reativação do vírus da Hepatite B: Foram notificados casos de reativação do vírus da hepatite B (VHB), alguns deles fatais, durante ou após o tratamento com medicamentos antivirais de ação direta. Antes do início do tratamento, deve ser efetuada a pesquisa do VHB em todos os doentes. Os doentes coinfetados por VHC/VHB estão em risco de reativação do VHB e, por conseguinte, devem ser monitorizados e controlados de acordo com as orientações clínicas atuais. Doentes que falharam um regime prévio contendo um inibidor NS5A e/ou um NS3/4A: Os doentes infetados com genótipo 1 (e um número muito limitado de infetados com genótipo 4) com falência prévia em regimes que podem conferir resistência a glecaprevir/pibrentasvir foram estudados no estudo MAGELLAN-1. O risco de falência foi, como esperado, maior para aqueles expostos a ambas as classes. O algoritmo de resistência preditivo do risco de falência baseado na resistência basal ainda não foi estabelecido. A acumulação de resistência de dupla classe foi um achado geral para doentes que falharam em tratamento com glecaprevir/pibrentasvir no MAGELLAN-1. Não há dados de retratamento disponíveis para doentes infetados com genótipos 2, 3, 5 ou 6. Maviret não é recomendado para o retratamento de doentes com exposição prévia a inibidores NS3/4A e/ou NS5A. Utilização em doentes com diabetes: Após o início do tratamento com antivírico de ação direta, os doentes com diabetes podem beneficiar de um melhor controlo da glucose, resultando potencialmente em hipoglicemia sintomática. Os níveis de glucose dos doentes com diabetes que tenham iniciado a terapêutica com antivírico de ação direta devem ser cuidadosamente monitorizados, em especial durante os 3 primeiros meses, e, quando necessário, a sua medicação para a diabetes deve ser alterada. O médico responsável pelo tratamento da diabetes deve ser informado sobre o inicio da terapêutica com antivírico de ação direta. LLactose: Mavjret contém lactose. Doentes com problemas hereditários raros de intolerância à galactose, deficiência de lactase de Lapp ou malabsorção de glucose-galactose não devem tomar este medicamento. **INTERAÇÕES MEDICAMENTOSAS E OUTRAS FORMAS DE INTERAÇÃO:** Glecaprevir e pibrentasvir são inibidores da glicoproteína-P (gp-P), da proteína de resistência do cancro da mama (BCRP) e polipeptídeo transportador do anião orgânico (OATP) 1B1/3. Consultar o RCM para informações sobre: Potencial de Maviret para afetar outros medicamentos; Doentes Tratados com antagonistas da Vitamina K; Potencial de outros medicamentos para afetar Maviret; Interações medicamentosas estabelecidas e outras potenciais interações. **EFEITOS INDESEJÁVEIS:** As reações adversas mais frequentemente notificadas (incidência ≥ 10%) foram cefaleia e fadiga. Menos de 0,1% dos indivíduos tratados com Maviret tiveram reações adversas graves (acidente isquémico transitório). A proporção de indivíduos tratados com Maviret que descontinuaram permanentemente o tratamento devido a reações adversas foi de 0,1%. O tipo e gravidade das reações adversas em indivíduos com cirrose foram no geral comparáveis às observadas em indivíduos sem cirrose. Consultar o RCM para mais informações relativamente a efeitos indesejáveis. ▼Este medicamento está sujeito a monitorização adicional. Isto irá permitir a rápida identificação de nova informação de segurança. Quaisquer suspeitas de reações adversas ao Maviret devem ser notificadas à AbbVie, Lda., via e-mail para pt.abbvie.farmacovigilancia@abbvie.com ou telefone para +351 211 908 400 e/ou ao INFARMED. I.P., através do sistema nacional de notificação, via e-mail para farmacovigilancia@infarmed.pt ou telefone para +351 217 987 373. Data de aprovação do texto de IECRCM: março 2020 (8 week cirrhotics). Medicamento de receita médica restrita, de utilização reservada a certos meios especializados. Maviret encontra-se comparticipado ao abrigo do artigo 25.º do Decreto-Lei n.º 97/2015 pela Portaria n.º 158/2014, alterada pelas Portarias n.os 114 -A/2015, 216 -A/2015, 146 -B/2016, 181 -A/2016, 28/2017, 111/2017 e 35/2018. A indicação em adolescentes com 12 a <18 anos de idade não está comparticipada. Para mais informações deverá contactar o representante local do titular da autorização de introdução no mercado. Consultar o RCM antes de prescrever e sempre que necessite de informações complementares. Representante local do titular da AIM: AbbVie, Lda., Estrada de Alfragide, 67 - Alfrapark - Edifício D. 2610-008 Amadora. Portugal. Tel.: 211908400. Fax: 211908403. CRC Amadora NIF 510 229 050 – Capital Social €4.000 000. Data de preparação: 04/2020 | PT-MAVI-200017

abbvie

MAVIRET™
glecaprevir/pibrentasvir



INFORMAÇÕES ESSENCIAIS COMPATÍVEIS COM O RCM

▼ Este medicamento está sujeito a monitorização adicional. Isto irá permitir a rápida identificação de nova informação de segurança. Pede-se aos profissionais de saúde que notifiquem quaisquer suspeitas de reações adversas pelo sitio da internet do INFARMED: http://www.infarmed.pt/web/infarmed/submissaoram ou e-mail: farmacovigilancia@infarmed.pt.

NOME DO MEDICAMENTO: Juluca 50 mg/25 mg comprimidos revestidos por película. **COMPOSIÇÃO QUALITATIVA E QUANTITATIVA:** Cada comprimido contém dolutegravir sódico equivalente a 50 mg de dolutegravir e cloridrato de rilpivirina equivalente a 25 mg de rilpivirina. **INDICAÇÕES TERAPÊUTICAS:** tratamento da infeção por VIH-1 em adultos com ARN VIH-1 <50 cópias/ml, num regime antirretrovírico estável durante, pelo menos, seis meses sem histórico de falência virológica e sem resistência conhecida ou suspeita de resistência a qualquer análogo não nucleósido inibidor da transcriptase reversa ou inibidor da integrase. **POSOLOGIA E MODO DE ADMINISTRAÇÃO:** Juluca deve ser prescrito por médicos experientes no controlo da infeção por VIH. Posologia: um comprimido uma vez por dia, à refeição. *Doses esquecidas:* tomar Juluca com uma refeição o mais rapidamente possível, desde que a próxima dose não esteja prevista no prazo de 12 horas. Neste caso, o doente não deve tomar a dose esquecida e deve, simplesmente, retomar o esquema posológico habitual. Se um doente vomitar no período de 4 horas após a toma, deverá tomar outro comprimido de Juluca com uma refeição. Se vomitar num período superior a 4 horas após ter tomado Juluca, não necessita de tomar outra dose de Juluca até à próxima toma do esquema posológico habitual. *Idosos:* os dados disponíveis são limitados. Não existe evidência de que os idosos requeiram uma dose diferente da dos adultos jovens.*Compromisso renal:*não é necessário ajuste da dose no compromisso renal ligeiro ou moderado. Em doentes com compromisso renal grave ou doença renal em fase terminal, a associação de Juluca com um inibidor potente do CYP3A só deve ser utilizada se o benefício for superior ao risco. Não existem dados disponíveis em indivíduos que estão a fazer diálise, contudo, não se esperam diferenças na farmacocinética nesta população. *Compromisso hepático:* não é necessário ajuste da no compromisso hepático ligeiro ou moderado (Child-Pugh grau A ou B). Utilizar com precaução em doentes com compromisso hepático moderado. Não existem dados disponíveis em doentes com compromisso hepático grave (Child-Pugh grau C), por esse motivo Juluca não é recomendado nestes doentes. *População pediátrica:* a segurança e eficácia de Juluca em crianças e adolescentes com idade inferior a 18 anos não foram ainda estabelecidas. *Gravidez:* a segurança e eficácia de Juluca na gravidez não foram ainda estabelecidas, pelo que a utilização de Juluca não é recomendada durante a gravidez. Modo de administração: Via oral, uma vez por dia **com uma refeição**. Os comprimidos devem ser engolidos inteiros com água e não mastigados ou esmagados. **CONTRAINDICAÇÕES:** hipersensibilidade às substâncias ativas ou a qualquer um dos excipientes. Administração concomitante com os seguintes medicamentos: dofetilida, carbamazepina, oxcarbazepina, fenobarbital, fenitoína, rifampicina, rifapentina, inibidores da bomba de protões (omeprazol, esomeprazol, lansoprazol, pantoprazol, rabeprazol), dexametasona sistémica, exceto como tratamento de dose única, hipericão. **ADVERTÊNCIAS E PRECAUÇÕES ESPECIAIS DE UTILIZAÇÃO:** Transmissão do VIH: embora uma supressão vírica eficaz com terapêutica antirretrovírica tenha provado reduzir substancialmente o risco de transmissão sexual, não pode ser excluída a existência de um risco residual. Para prevenir a transmissão devem ser tomadas precauções de acordo com as orientações nacionais. Reações de hipersensibilidade: foram notificadas reações de hipersensibilidade com dolutegravir, caracterizadas por erupção cutânea, alterações constitucionais, por vezes disfunção orgânica, incluindo reações hepáticas graves. Caso se desenvolvam sinais ou sintomas de reações de hipersensibilidade (incluindo, mas não limitado a, erupção cutânea grave ou erupção cutânea acompanhada de aumento das enzimas hepáticas, febre, mal-estar geral, fadiga, dor articular ou muscular, vesículas, lesões orais, conjuntivite, edema facial, eosinofilia, angioedema), Juluca deve ser imediatamente suspenso. Deve ser monitorizado o estado clínico incluindo transaminases hepáticas e bilirrubina. Após início de hipersensibilidade, a demora em suspender o tratamento com Juluca pode resultar numa reação alérgica com risco de vida. Cardiovascular: a doses supraterapêuticas (75 mg e 300 mg uma vez por dia), a rilpivirina tem sido associada ao prolongamento do intervalo QTc do ECG. A rilpivirina na dose recomendada de 25 mg uma vez por dia não está associada a um efeito clinicamente significativo no intervalo QTc. Juluca deve ser utilizado com precaução quando administrado concomitantemente com medicamentos com risco conhecido de *Torsade de Pointes*. Infeções oportunistas: os doentes devem ser alertados de que Juluca não é uma cura para a infeção por VIH e que podem continuar a desenvolver infeções oportunistas e outras complicações da infeção por VIH. os doentes devem manter-se sob cuidadosa observação clínica por médicos experientes no tratamento das doenças associadas à infeção por VIH. Osteonecrose: foram notificados casos de osteonecrose em doentes com infeção por VIH avançada e/ou exposição prolongada a TARC, apesar da etiologia ser considerada multifatorial (incluindo a utilização de corticosteroides, bifosfonatos, consumo de álcool, imunossupressão grave, um índice de massa corporal elevado). Os doentes devem ser alertados para procurar aconselhamento médico caso sintam mal-estar e dor articular, rigidez articular ou dificuldade de

ViiV Healthcare

VIIVHIV Healthcare, Unipessoal Lda., R. Dr. António Loureiro Borges, nº3, Arquiparque-Miraflores, 1499-013 Algés, Portugal. NIPC: 509117961

janssen

Janssen-Cilag Farmacêutica, Lda. Lagoas Park, Edifício 9, 2740-262 Porto Salvo, Portugal. NIPC: 500189412

JULUCA é propriedade ou licença das empresas do grupo ViiV Healthcare.
©2019 empresas do grupo ViiV Healthcare ou sob licença

Para doentes infetados por VIH-1 com carga vírica suprimida*

CONTINUAR O TRATAMENTO COM MENOS ANTIRRETROVÍRICOS

- O primeiro regime de 2 fármacos numa associação de dose fixa, com dolutegravir no centro da terapêutica[1,2]
- Supressão virológica duradoura ao longo de 3 anos[2]



Juluca
dolutegravir/rilpivirina



*JULUCA é indicado para o tratamento da infeção pelo Vírus da Imunodeficiência Humana tipo 1 (VIH-1) em adultos com carga vírica suprimida (ARN VIH-1 <50 cópias/ml), num regime antirretrovírico estável durante, pelo menos, seis meses sem histórico de falência virológica e sem resistência conhecida ou suspeita de resistência a qualquer análogo não nucleósido inibidor da transcriptase reversa ou inibidor da integrase.[1]

DTG 50 mg + RPV 25 mg (bioequivalente a JULUCA) utilizado nos estudos SWORD.[1,2]

movimentos. Doentes com hepatite B ou C: não estão disponíveis dados clínicos em doentes com coinfeção por hepatite B. Estão disponíveis dados limitados em doentes com coinfeção por hepatite C. Foi observada uma maior incidência de aumentos dos valores das análises hepáticas (Grau 1) em doentes tratados com dolutegravir e rilpivirina coinfetados com hepatite C em comparação com aqueles que não estavam coinfetados. Recomenda-se a monitorização da função hepática em doentes com coinfeção por hepatite B e/ou C. Interações medicamentosas: Juluca não deve ser administrado com: outros antirretrovíricos para o VIH, com antagonistas dos recetores H2 (recomenda-se que estes medicamentos sejam administrados 12 horas antes ou 4 horas após Juluca), antiácidos (recomenda-se que estes medicamentos sejam administrados 6 horas antes ou 4 horas após Juluca. Os suplementos de cálcio ou ferro ou multivitaminas devem ser administrados concomitantemente com Juluca, à refeição ou 6 horas antes ou 4 horas após a toma de Juluca. O dolutegravir aumentou as concentrações de metformina; deve considerar-se um ajuste de dose de metformina quando se inicia e interrompe a administração concomitante de Juluca, neste caso, é importante monitorizar a função renal; esta combinação pode aumentar o risco de acidose láctica em doentes com compromisso renal moderado. A redução da dose da metformina deve ser fortemente considerada. Juluca não deve ser tomado com qualquer outro medicamento contendo dolutegravir ou rilpivirina, exceto em caso de administração concomitante com rifabutina. Síndrome de Reativação Imunitária: em doentes infetados pelo VIH com deficiência imunitária grave na altura da instituição da terapêutica antiretrovírica combinada (TARC), pode surgir uma reação inflamatória a patogénios oportunistas assintomáticos ou residuais e causar situações clínicas graves ou agravamento dos sintomas. Tipicamente, tais reações foram observadas nas primeiras semanas ou meses após o início da TARC. Exemplos relevantes são retinite por citomegalovírus, infeções micobacterianas generalizadas e/ou focais e pneumonia por *Pneumocystis jirovecii*. Quaisquer sintomas inflamatórios devem ser avaliados e o tratamento instituído quando necessário. Foi também notificada a ocorrência de perturbações autoimunes (tais como doença de Graves e hepatite autoimune) no contexto de reconstituição imunitária, contudo, o tempo de início é mais variável e estes acontecimentos podem ocorrer vários meses após o início do tratamento. Excipientes: Juluca contém lactose. Doentes com problemas hereditários raros de intolerância à galactose, deficiência de lactase ou malabsorção de glucose-galactose não devem tomar este medicamento. **Efeitos indesejáveis:** Resumo do perfil de segurança: Os dados de segurança clínica com Juluca são limitados. As reações adversas mais frequentemente notificadas foram diarreia (2%) e cefaleia (2%). A reação adversa mais grave vista num doente individual, foi uma reação de hipersensibilidade que incluiu erupção cutânea e efeitos hepáticos graves. **Doenças do sangue e do sistema linfático:** *frequentes* diminuição do número de glóbulos brancos, da hemoglobina e das plaquetas **Doenças do sistema imunitário** *Pouco frequente* Hipersensibilidade, *Desconhecido* síndrome de reconstituição imunológica **Doenças do metabolismo e da nutrição** *muito frequentes* aumento do colesterol total e LDL *frequentes* diminuição do apetite, aumento dos triglicéridos **Perturbações do foro psiquiátrico** *muito frequentes* Insónia, *frequente* sonhos anormais, depressão, perturbações do sono, humor depressivo, ansiedade Pouco frequente Ideação suicida ou tentativa de suicídio (principalmente em doentes com história pré-existente de depressão ou doença psiquiátrica) **Doenças do sistema nervoso** *Muito frequente* Cefaleia, Tonturas *Frequente* sonolência **Doenças gastrointestinais** *Muito frequente* Náuseas, diarreia, aumento da amilase pancreática *Frequente* Vómitos, flatulência, dor e desconforto abdominal, aumento da lipase, xerostomia **Afeções hepatobiliares** muito frequentes aumento das transaminases *frequentes* aumento da bilirrubina *Pouco frequente* Hepatite *raro* insuficiência hepática aguda **Afeções dos tecidos cutâneos e subcutâneos** *Frequente* Erupção cutânea, prurido **Afeções musculosqueléticas e dos tecidos conjuntivos** *Pouco frequente* Artralgia, mialgia **Perturbações gerais e alterações no local de administração** *Frequente* Fadiga **Exames complementares de diagnóstico** *Frequente* Aumentos da ALT e/ou AST e CPK. *Alterações nos parâmetros bioquímicos laboratoriais* Quando administrados com outros medicamentos antirretrovíricos, dolutegravir e rilpivirina têm sido associados a aumentos na creatinina sérica que ocorreram na primeira semana de tratamento. Durante as primeiras quatro semanas de tratamento com Juluca, ocorreram aumentos na creatinina sérica que se mantiveram estáveis ao longo de 48 semanas. Estas alterações estão relacionadas com a inibição do transporte ativo e não são consideradas clinicamente relevantes uma vez que não refletem uma alteração na taxa de filtração glomerular. **TITULAR DA AIM:** ViiV Healthcare BV, Huis ter Heideweg 62, 3705 LZ Zeist, Holanda **DATA AIM:** 16 Maio 2018; **DATA REVISÃO DO TEXTO:** 23 Janeiro 2019.

Está disponível informação pormenorizada sobre este medicamento no sítio da internet da Agência Europeia de Medicamentos: http://www.ema.europa.eu. Para mais informações deverá contactar o representante local do titular da AIM. ViiVHIV, Unipessoal Lda., R. Dr. António Loureiro Borges, nº3, Arquiparque-Miraflores, 1495-131 Algés, NIPC-509117961. Medicamento sujeito a receita médica restrita, de utilização reservada a certos meios especializados. Para mais informações ou em caso de suspeita de acontecimento adverso contactar o Departamento Médico da ViiV Healthcare – Telf: +351 21 094 08 01.

Sujeito a regime de avaliação prévia.

Referências: 1. Resumo das características do medicamento JULUCA - janeiro 2019. **2.** van Wyk J, Orkin C, Rubio R, et al. Durable suppression and low rate of virologic failures 3 years after switch to DTG+RPV 2-drug regimen: SWORD 1&2 studies. Apresentado na: 25th Annual Conference of the British HIV Association; 2-5 abril, 2019; Bournemouth, Reino Unido. Poster P008.

PM-PT-DGR-ADVT-190001 dezembro 2019.

