CASO CLÍNICO / *CLINICAL CASE*

BCGite, uma complicação rara do tratamento intravesical com bacilo de *Calmette-Guérin*

BCGitis, a rare complication of intravesical therapy with Calmette-Guérin *bacillus*

/ **Maria Ana Canelas**[1] / **Pedro Salvador**[1] / **Ana Rita Amorim**[1] / **Ana Rita Barbosa**[1] / **Marina Reis**[1] / **Filipa Borges**[1] / **Sara Beça**[1] / **Antónia Furtado**[2] / **Olga Gonçalves**[1] / **Margarida Mota**[1]

[1] Serviço de Medicina Interna, Centro Hospitalar Vila Nova de Gaia/Espinho

[2] Serviço de Anatomia Patológica, Centro Hospitalar Vila Nova de Gaia/Espinho

Correspondência:
Maria Ana Canelas
Rua D. João de Castro, n.º 109, 2.º esquerdo
4435-674 Rio Tinto
Telefone: 968316618
Email: anavc995@hotmail.com

Patrocínios:
O presente estudo não foi patrocinado por qualquer entidade.

Artigo recebido em
03/10/2018

Artigo aceite para publicação em
05/02/2019

/ Resumo

Introdução: o carcinoma vesical é a sétima neoplasia mais frequente em Portugal. Inicialmente produzido como uma vacina contra a tuberculose, o bacilo *de Calmette-Guérin* (BCG), uma estirpe viva e atenuada de *Mycobacterium bovis,* tem sido amplamente usado na imunoterapia nas últimas décadas. Constitui a base do tratamento da neoplasia vesical. Os efeitos secundários estão presentes em 5% dos casos.

Caso clínico: homem caucasiano de 73 anos com carcinoma de células de transição de alto grau, tratado desde há um ano com BCG intravesical. Apresentou-se no serviço de urgência com febre e arrepios, com duas semanas de evolução.
A investigação realizada apoiou o diagnóstico de BCGite com disseminação sistémica. Iniciou então tratamento com antituberculosos, com melhoria, tanto clínica como analítica.

Conclusão: a terapêutica com BCG é segura, contudo, apesar de rara, a BCGite deve ser um diagnóstico diferencial a considerar neste grupo de doentes. A disseminação é rara e resulta, provavelmente, da combinação de infeção direta com reação de hipersensibilidade, o que explica a baixa rentabilidade do estudo microbiológico.
A abordagem terapêutica não é consensual; contudo, em casos graves recomenda-se o início imediato de antituberculosos e corticosteroides por via endovenosa.

Palavras-chave: BCG intravesical, neoplasia da bexiga, BCGite disseminada

/ **Abstract**

Introduction: *Bladder carcinoma it is the seventh most frequent cancer in Portugal. Initially produced as a vaccine for tuberculosis, the Calmette-Guérin bacillus (CGB), a live attenuated strain of Mycobacterium bovis, has been widely used as immunotherapy in the last decades. It constitutes the core treatment in bladder cancer. Secondary effects are present in 5% of cases.*

Case report: *73-year-old Caucasian male, undergoing treatment with intravesical CGB for a year, due to a high-grade transition cell carcinoma. He went to the Emergency Department presenting with fever and shivering for two weeks. The investigation supported the diagnosis of BCGitis with systemic dissemination. He was then started on anti-tuberculous drugs, with clinical and analytical improvement.*

Conclusion: Treatment using CGB is safe; however, despite rare, BCGitis must be part of the differential diagnosis in these patients. Systemic dissemination is rare, and results from the combination of the infection itself, with a hypersensitivity reaction, that explains the low performance of microbiological study. Its therapeutic approach is not consensual, but in severe cases it has been recommended the immediate initiation of anti-tuberculous drugs and intravenous steroids.

Keywords: *intravesical BCG, bladder carcinoma, disseminated BCG disease*

/ Introdução

A vacina de bacilo de Calmette-Guérin (BCG), estirpe viva e atenuada de *Mycobacterium bovis*, foi utilizada em humanos pela primeira vez em 1921[1]. A sua instilação foi descrita por Morales em 1976[2], e é utilizada no tratamento do carcinoma de células de transição da bexiga. A abordagem terapêutica é geralmente a resseção transuretral (RTU) seguida de terapia intravesical[3].

O tratamento tem o potencial de reduzir tanto o risco de recorrência, quanto o da progressão[4]. O mecanismo antitumoral exato não está completamente esclarecido, mas sabe-se que envolve uma cascata complexa de imunomoduladores, produção de citocinas, interferão gama e fator de necrose tumoral. Estes efeitos são dependentes de linfócitos-T[3]. Em mais de 95% dos casos é bem tolerada, e os efeitos colaterais mais comuns são a polaquiúria, a cistite, a febre e hematúria[5]. No entanto, uma complicação rara e severa da imunoterapia com BCG é a BCGite disseminada, que se pode manifestar por pneumonite miliar, sépsis, infeções dos tecidos moles, envolvimento medular e/ou hepatite granulomatosa[6]. Os sintomas podem aparecer desde as primeiras horas após a instilação até alguns meses mais tarde[3]. É mais comum em indivíduos com imunodeficiência primária ou secundária subjacentes, mas pode ocorrer em imunocompetentes[7].

/ Caso clínico

Relata-se o caso de um indivíduo do sexo masculino, de 73 anos, hipertenso e dislipidémico, que, após diagnóstico de carcinoma de células de transição de alto grau, um ano antes, foi submetido a RTU, encontrando-se em tratamento com BCG intravesical desde há nove meses. O último tratamento foi onze dias antes de recorrer pela primeira vez ao Serviço de Urgência (SU) e decorreu sem intercorrências. No entanto, no próprio dia do tratamento referiu arrepios, e sete dias depois iniciou quadro de febre, astenia, anorexia e dispneia. Na primeira ida ao SU, foi assumido quadro de infeção respiratória e iniciou em ambulatório azitromicina e cefixima. No entanto manteve febre, arrepios e agravamento da síndrome constitucional, pelo que voltou quatro dias depois ao SU. O exame físico revelou febre de 38,5ºC, frequência respiratória aumentada, estabilidade hemodinâmica e saturação periférica de de 86% em ar ambiente. À auscultação pulmonar destacavam-se crepitações nas bases. Não revelava outras alterações de relevo ao exame físico. Analiticamente apresentava anemia normocítica e normocrómica com hemoglobina (Hb) de 12g/dL; lesão renal aguda com creatinina (Cr) de 1.62mg/dL; parâmetros de citocolestase com predomínio colestático [transaminases três vezes acima do normal, gama glutamiltransferase (GGT) dez vezes superior e fosfatase alcalina (FA) duas vezes superior]; elevação de marcadores inflamatórios, com proteína C reativa (PCR) de 12.83mg/dL e velocidade de sedimentação de 33mm/h. Urina tipo II sem alterações. A gasometria não apresentava alterações

ácido-base, mas os lactatos eram de 2.2mg/dL. Realizou radiografia de tórax que mostrou infiltrado retículo-nodular intersticial bilateral (imagem 1) e ecografia abdominal que não tinha alterações. Dada a relação temporal-causal com o tratamento intravesical, foi admitido por suspeita de BCGite. Colheu hemoculturas (aerobiose, anaerobiose e micobacteriológico), urocultura e expetoração para exame bacteriológico e micobacteriológico e iniciou, empiricamente, rifampicina, etambutol e isoniazida, assim como piperacilina-tazobactam. Realizou tomografia axial computorizada (TAC) toraco-abdomino-pélvica, salientando-se "múltiplos micronódulos no parênquima pulmonar, uniformemente distribuídos pelos dois pulmões (...) possibilidade de infeção micobacteriana miliar (imagem 2)"; broncofibroscopia sem alterações macroscópicas, com colheita para exames citológico, micobacteriológico e micológico do lavado bronco-alveolar; e biópsia hepática, com

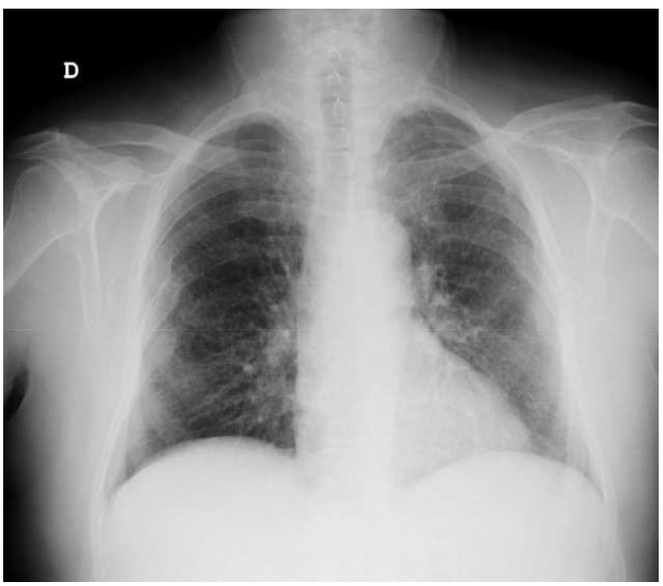

Imagem 1 – Telerradiografia de tórax: infiltrado intersticial bilateral retículo-nodular.

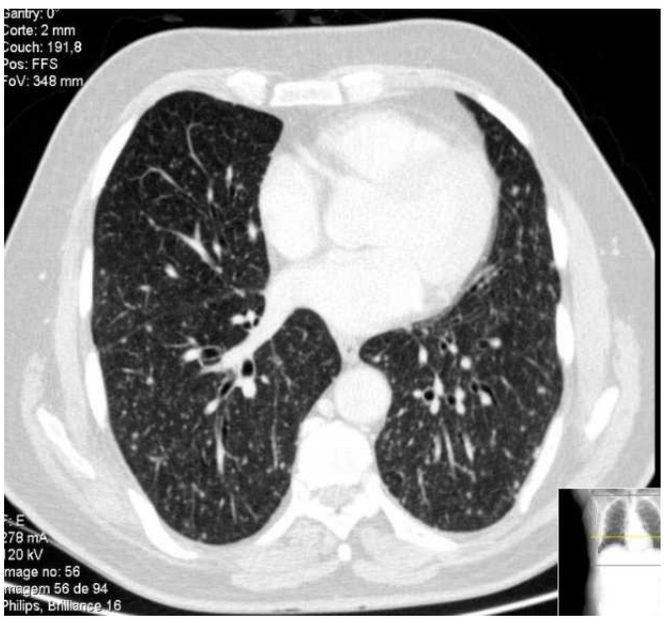

Imagem 2 – TC de tórax: "múltiplos micronódulos no parênquima pulmonar, uniformemente distribuídos pelos dois pulmões (...) possibilidade de infeção micobacteriana miliar"

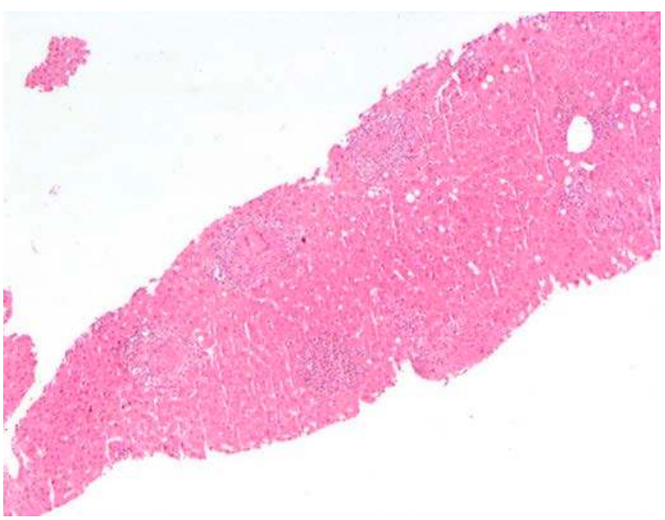

Imagem 3 – Figura de hematoxilina-eosina de pequena ampliação que mostra fragmento de tecido hepático com arquitetura preservada, com espaços porta expandidos por processo inflamatório granulomatoso sem necrose.

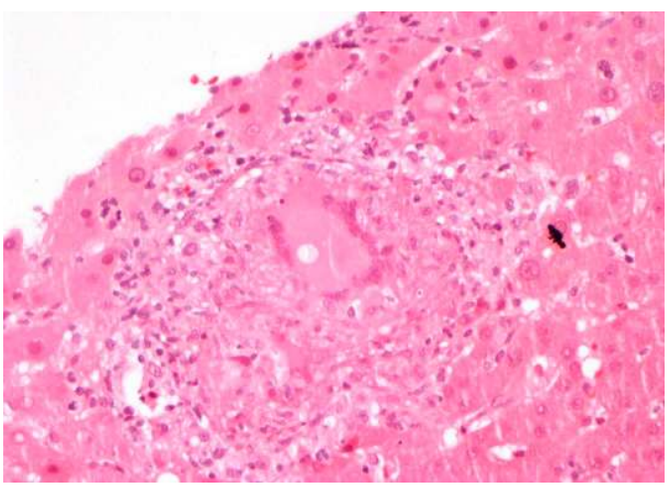

Imagem 4 – Figura de hematoxilina-eosina de grande ampliação, que mostra espaço-porta expandido com granuloma epitelioide e célula gigante multinucleada, sem necrose.

histologia compatível com processo inflamatório granulomatoso (imagens 3 e 4). As hemoculturas, expetoração, lavado brônquico e tecido hepático [bacteriológico, micobacteriológico com pesquisa de ácido desoxirribonucleico (ADN) e exame direto para pesquisa de bacilos álcool-ácido resistentes (BAAR)] foram negativos, favorecendo o diagnóstico de BCGite com disseminação sistémica. Ver tabela 1 com todos os resultados e evolução analítica.

O doente apresentou evolução clínica e analítica favorável, tendo tido alta orientado para o Centro Pneumológico.

TABELA 1 – EVOLUÇÃO ANALÍTICA E RESULTADOS MICROBIOLÓGICOS

DIA DE INTERNAMENTO	-4	0	3	7	15	VALORES DE REFERÊNCIA
PARÂMETRO AVALIADO						
Hemoglobina	12,8	11.3		10,7	11,4	13,0 – 18,0 g/dL
Leucócitos	5.60	7.27		4.84	5.66	3.8 – 10.6 x 10E3/uL
Linfócitos	0.93	0,54		0,99	1,31	1,0 – 4,8 x 10E3/uL
Creatinina	1,62	1,53		1,35	1,25	0,67 – 1,17 mg/dL
Ureia	66	59		29	47	17 – 50 mg/dL
TGO	130	80		47	33	4 – 33 U/L
TGP	315	161		86	53	4 – 50 U/L
Fosfatase alcalina		186		220	122	40 – 129 U/L
GGT		572		617	488	5 – 61 U/L
VS		33				0 – 20 mm/H
Proteína C reativa	7,88	12,83		11,67	5,43	0 – 0,5 mg/dL
INR	1.2	1.2		1.2		
Marcadores VHB		negativo				
Marcadores VHC		negativo				
Marcadores VIH		negativo				
HC aerobiose	2 amostras negativas		2 amostras negativas			
HC anaerobiose	2 amostras negativas		2 amostras negativas			
HC micobacteriológico	negativa		negativa			
Urocultura	negativa					
Exp micobacteriológico			3 amostras negativas	2 amostras negativas		
BH aerobiose			negativa			
BH DNA *M. tuberculosis*			negativa			
LBA aerobiose				2 amostras negativas		
LBA micobacteriológico				2 amostras negativas		
LBA micológico				negativo		

BH – biópsia hepática; Exp – expetoração; HC – hemocultura; INR – razão normalizada internacional; LBA – Lavado broncoalveolar; *M tuberculosis* – *Mycobacterium tuberculosis*; TGO – aminotransferase aspartato; TGP – aminotransferase alanina; GGT – gama glutamil transferase; VHB – Vírus da Hepatite B; VHC – Vírus da Hepatite C; HIV – Vírus da Imunodeficiência Humana; VS – velocidade de sedimentação

/ Discussão

Após RTU, a instilação intravesical de BCG mostrou atrasar o tempo até à primeira recorrência da neoplasia da bexiga após RTU, reduzir o risco de progressão da mesma, erradicar tumor residual em pacientes com carcinoma papilar e "in situ" e melhorar globalmente a sobrevivência[6].

Apesar de ser geralmente bem tolerada, efeitos secundários locais e/ou generalizados podem ser observados com frequência (60% a 80%), desde a cistite, o mais frequente, a episódios febris autolimitados, sendo rara a necessidade de suspender o tratamento. Complicações mais graves estão presentes em 3% a 4% dos casos, incluindo pneumonia, hepatite granulomatosa ou sépsis[8,9]. Geralmente, é mais severa em pacientes com doença hepática ou pulmonar pré-existente[10]. Os fatores que parecem influenciar a toxicidade da imunoterapia incluem a via de administração (intralesional ou intravesical), o número de bacilos vivos e o número de tratamentos. A presença de trauma uretral e cistite favorece a disseminação sistémica das micobactérias e/ou partículas antigénicas[8].

A patogénese desta entidade ainda é debatida, parecendo envolver a combinação de disseminação hematogénea de micobactérias com fenómenos de hipersensibilidade locais[11].

Apesar de as instilações de BCG conterem micobactérias vivas atenuadas, a probabilidade de serem isoladas em cultura é afetada por muitos fatores, como o número de microrganismos presente, o manuseamento das amostras e a técnica de colheita[12].

A presença de granulomas e a ausência de isolamentos micobacteriológicos na maioria dos casos favorecem a hipótese de reação por hipersensibilidade. Para além disso, a resposta à corticoterapia associada aos antituberculosos suporta também essa hipótese[3].

O isolamento de micobactérias viáveis nos tecidos dos órgãos envolvidos sugere infeção ativa, mas é relatado em poucos casos. Para além disso, não existe prova direta de infeção por *M. bovis* em cerca de um terço dos suspeitos.

Tanto o teste da tuberculina como o *Interferon-Gamma Release Assay* (IGRA) podem ser positivos; no entanto, a utilização do IGRA na deteção da doença ativa ainda não está completamente avaliada e não deve fazer parte dos testes durante a abordagem diagnóstica. A coloração para BAAR, métodos culturais e pesquisa de ADN micobacteriano por reação em cadeia da polimerase (PCR) devem ser realizados em qualquer paciente com suspeita de BCGite, apesar de poderem ser negativos.

A disseminação de *M. bovis* é clínica e patologicamente indiferenciável de *M. tuberculosis complex*, e até há bem pouco tempo não era possível distinguir entre os diferentes membros do *M. tuberculosis complex* por PCR, dada a baixa sensibilidade; por essa razão recaía apenas no isolamento demorado, por cultura, de *M. bovis*[12] quando era possível. Assim, é de maior importância o desenvolvimento de um método que o faça.

Apesar de não estar disponível na maioria das instituições hospitalares, foi descrito recentemente por Moussa et al. e Leebek et al. um método de deteção por PCR do ADN micobacteriano de *M. bovis* no tecido hepático, de doentes com hepatite granulomatosa e suspeita de disseminação por BCG, que provou ser um método eficaz e rápido a distinguir infeção direta de reação de hipersensibilidade, suportando o conceito de disseminação hematogénea e dano direto do órgão[11].

Na maioria dos casos, tal como o aqui relatado, o diagnóstico é de exclusão e suportado por uma história com relação causal e temporal sugestiva e, se possível, por histologia do tecido hepático. Este caso reflete mais uma vez a baixa sensibilidade diagnóstica dos métodos culturais e a importância do desenvolvimento de métodos de deteção de *M. bovis* por PCR, bem como a sua disponibilidade laboratorial.

Em relação ao tratamento, não existem estudos que determinem uma terapêutica ótima para estas situações. Alguns estudos recomendam o início imediato de quinolonas, já que serão efetivas tanto para BCG como para bacilos gram negativo urinários. Tal como *M. bovis*, o BCG é suscetível à maioria dos antituberculosos, excetuando a pirazinamida, à qual é intrinsecamente resistente. Isoniazida (300mg/dia) e rifampicina (600mg/dia), com ou sem etambutol (1200mg/dia), são recomendados durante seis a nove meses. Resistências a beta-lactâmicos, macrólidos (exceto à claritromicina) e alguns aminoglicosídeos têm vindo a ser reportadas. Adicionalmente, alguns estudos em humanos e animais sugeriram o potencial benefício dos efeitos dos corticosteroides nos casos severos de disseminação de BCG[5,12].

Uma vez que a terapêutica ideal não é conhecida, medidas de prevenção da infeção por BCG são de extrema importância.

A profilaxia também foi testada, utilizando a isoniazida (300mg/dia ou de forma concomitante com a instilação vesical de BCG). No entanto, não mostrou eficácia em prevenir esta complicação e parece diminuir a eficácia da imunoterapia, pelo que não existem recomendações sobre este assunto[12].

/ Conclusão

Apesar de este caso não ser único na literatura, pretende-se que seja um alerta para as potenciais complicações sistémicas da imunoterapia com BCG e também para a importância do reconhecimento precoce desta entidade. De salientar o facto de a probabilidade de não haver isolamentos microbiológicos não excluir a possibilidade desta entidade.

/ Bibliografia

1. Zhao W, Schorey J, Bong-Mastek M, Ritchey J, Brown E, Ratliff. Role of a bacillus calmette-guerin fibronectin attachment protein in BCG-induced antitumor activity. Int J Cancer 2000;86(1):83–8.

2. Morales A, Eidinger D, Bruce AW. Intracavitary Bacillus Calmette-Guerin in the Treatment of Superficial Bladder Tumors. J Urol 2017;197(2):S142–5.

3. Fine P, Carneiro I, Milstein J, Clements CJ. Issues relating to the use of BCG in immunization programmes: a discussion document. Geneva: World Health Organization 1999. Disponível em: http://www.who.int/iris/handle/10665/66120

4. Elzein F, Albogami N, Saad M, El Tayeb N, Alghamdi A, Elyamany G. Disseminated *Mycobacterium bovis* infection complicating intravesical BCG instillation for the treatment of superficial transitional cell carcinoma of the bladder. Clinical Medicine Insights Case Reports 2016;9:71–3.

5. Tobias-Machado M, Adolfo M, Esteves P, Starling ES, Lima AC, Wroclawski ER. O que nós aprendemos após 30 anos de terapia intravesical com BCG no tratamento do câncer de bexiga superficial? Einstein 2009;7:515–9.

6. Moussa M, Abou Chakra M. Granulomatous hepatitis caused by Bacillus Calmette-Guerin (BCG) infection after BCG bladder instillation: A case report. Urol Case Reports 2018;20:3–4.

7. Lamm DL. Efficacy and Safety of Bacille Calmette-Guérin Immunotherapy in Superficial Bladder Cancer. Clin Infect Dis 2000;31(Suppt.3):S86–90.

8. Manfredi R, Dentale N. Pulmonary and disseminated tubercular disease by Bacillus of Calmette-Guérin after administration as a local adjuvant immunotherapy of relapsing bladder adenocarcinoma. Retrovirology 2010;7(Suppl 1):P91.

9. Salajka F, Pokorny A, Vomela J, Pacík D, Krpensky A, Hrazdirovà A. Severe complications following intravesical BCG instillation. Monaldi Archive Chest Disease 2002;57:321–4.

10. Escribano. J, Ruiz, M, Grijalba, E, Martínez, M, Antolín, E, Terente M. Acute renal failure due to interstitial nephritis after intravesical instillation of BCG. Clin Exp Nephrol 2007;11(3):238–40.

11. Lukacs S, Tschobotko B, Szabo NA, Symes A. Systemic BCG-Osis as a Rare Side Effect of Intravesical BCG Treatment for Superficial Bladder Cancer. Case Reports in Urology 2013;2013:1–3.

12. Dibs K, Shehadeh I, Abu Atta O. Acute Hepatitis and Pneumonitis Caused by Disseminated Bacillus Calmette-Guérin Infection. ACG case reports journal 2016;3(2):130–2.

13. Figueiredo, C., Póvoas, D., Alves, C., Ferreira, A., Figueiredo, P., Carvalho, T., Sarmento, A. Septic Shock after Intravesical BCG Instillation—A Case Report. Advances in Infectious Diseases 2013; 03(04), 243-247.