CASO CLÍNICO / *CLINICAL CASE*

Espondilodiscite por *Streptococcus agalactiae*

Spondylodiscitis due to *Streptococcus agalactiae*

/ **Edna Quintas** / **António Prisca**
/ **Margarida Tavares** / **António Sarmento**

Serviço de Doenças Infecciosas,
Hospital São João e Faculdade de Medicina

Correspondência:
Edna Quintas
Serviço de Doenças Infecciosas,
Hospital São João
Alameda Prof. Hernani Monteiro,
4200-039 Porto
Portugal
Telemóvel: 91 4924299
e-mail: mepi05014@med.up.pt

/ Resumo

O *Streptococcus agalactiae* é um agente patogéneo associado a infecções nos recém-nascidos, grávidas e puérperas. No entanto, nos últimos anos, tem sido descrito como agente causal de doença invasiva em adultos com imunodepressão e outras condições predisponentes. A espondilodiscite causada por *Streptococcus agalactiae* é uma condição clínica pouco frequente no adulto.
Os autores descrevem um caso clínico de um adulto imunocompetente com espondilodiscite causada por *Streptococcus agalactiae*.

Palavras-chave: *Streptococcus agalactiae*. Streptococcus beta-hemolyticus do grupo B. Espondilodiscite.

/ Summary

Spondylodiscitis due to Streptococcus agalactiae, *is considered an infrequent disease in adults.* Streptococcus agalactiae, *is a well-know pathogen related with infection in newborns, in women during pregnancy and the puerperium, being considered an emerging pathogen in adults outside of the gestational and perinatal period.*
In recent years, it has been described with an increasing frequency as a causal agent of invasive disease in immunodepressed adults and those with other underlying pathologies.
The authors describe a case of Streptococcus agalactiae spondylodiscitis, *in an immunocompetent adult.*

Key-words: Streptococcus agalactiae. *Group B beta-hemolyticus Streptococcus. Spondylodiscitis.*

/ Introdução

O *Streptococcus agalactiae* é um estreptococo β-hemolítico, pertencente ao grupo B de Lancefield. É frequentemente associado a infecções nos recém-nascidos, durante a gestação e no puerpério. Nos últimos anos, tem sido descrito um aumento da incidência de infecções invasivas por *S. agalactiae* no adulto, nomeadamente em doentes com imunodepressão e outras condições predisponentes, sem relação com a gestação.

Há vários factores predisponentes, tais como a idade superior a 55 anos, sexo masculino, doença hepática crónica, neoplasias (próstata, estômago, colo do útero), bem como factores menos frequentes (bronquite crónica, alcoolismo, infecções do trato urinário).

A apresentação clínica mais frequente das infecções por *S. agalactiae* é a bacteriémia sem foco aparente, seguida das infecções da pele e tecidos moles, infecções do tracto urinário, endocardite e mais raramente infecções osteoarticulares. Quando há envolvimento do esqueleto axial, a localização mais frequente é a lombo-sagrada com atingimento vertebrodiscal.

/ Métodos

Os autores descrevem um caso clínico de um adulto imunocompetente com bacteriémia por *S.agalactiae*, com atingimento vertebrodiscal de L4-L5.

/ Caso clínico

Homem de 57 anos, com antecedentes de prostatite crónica, hábitos etílicos marcados desde a adolescência (ingestão diária de 100 gr de álcool), acidente de viação aos 30 anos de idade com nefrectomia à direita e prótese no ombro direito. Teve um internamento hospitalar em 2003 por espondilodiscite L4-L5, sem agente isolado, medicado na altura com vancomicina e ciprofloxacina durante 3 semanas.

Recorreu ao S.U. por lombalgia sem irradiação, com um mês de evolução, com agravamento da dor e aparecimento de tumefação na região lombosagrada esquerda, três dias antes da vinda ao S.U. Sem história de traumatismo local e desconhecia febre.

Ao exame físico apresentava febre (t.axilar:38.4ºC), tumefação na região lombosagrada esquerda sem sinais inflamatórios, pouco móvel e indolor à palpação. Dor sem irradiação e não apresentava incapacidade funcional. Exame neurológico e restante exame físico, sem alterações.

O hemograma, perfil bioquímico geral e estudo da coagulação eram normais. A proteína C reactiva estava aumentada (228.6mg/L), o sedimento urinário mostrava bacteriúria escassa. A radiografia do tórax não mostrava alterações relevantes (Figura 1) e a radiografia da coluna lombar mostrava destruição do disco intervertebral de L4-L5, com sinais degenerativos de ambas articulações e fusão dos corpos vertebrais (Figura 2). Realizou tomografia computarizada (TC) da coluna lombar, onde se observou sequelas de discopatia L4-L5 (Figura 3). Na ecografia renovesical não se visualizava o rim direito e o rim esquerdo tinha dimensões aumentadas (13.5cm). A ecografia vesico-prostática supra-púbica e trans-rectal mostrava sinais de cistite com espessamento das paredes vesicais em todas as camadas e próstata com dimensões normais. Efectuou hemoculturas, uroculturas e foi ao bloco operatório para colheita de material ósseo por biopsia. O doente foi internado para investigação da etiologia da espondilodiscite.

Verificou-se crescimento de *S.agalactiae* nas hemoculturas, na cultura de biopsia vertebral e na urina. Os exames micobacteriológicos e micológicos foram negativos. As reacções de Wrigth, TPHA e VDRL foram negativas. Após conhecimento dos resultados microbiológicos, iniciou antibioterapia com Penicilina G 4.000.000U E.V 4/4h.



Figura 1 – Rx Tórax (PA): sem alterações relevantes.

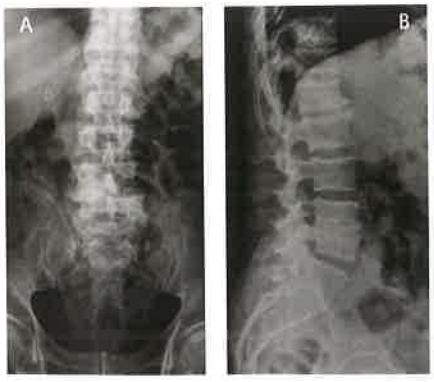

Figura 2 – Rx coluna lombar (A –AP; B – perfil): destruição do disco intervertebral de L4-L5, com sinais degenerativos de ambas articulações e fusão dos corpos vertebrais

A ressonância magnética (RMN) da coluna lombar, mostrava marcada diminuição do espaço intersomático L4-L5 e no espaço epidural postero-lateral direito ao nível de L5-S2, com envolvimento da articulação interapofisária direita L5-S1 e com extensão aos espaços para-vertebrais da região postero-lateral direita, área heterogénea que sofre realce de sinal após gadolíneo e condiciona desvio para a esquerda do saco tecal (Figura 4). Ecocardiograma transtorácico e ecografia abdominal superior não apresentavam alterações. Antigénio específico da próstata PSA livre e total negativos.

O doente fez terapêutica antibiótica parenteral durante 6 semanas. Aquando da alta, encontrava-se assintomático. Um mês após a alta, mantinha-se assintomático com normalização da velocidade de sedimentação e da proteína C reactiva.

/ Discussão

Com excepção da gestação, as infecções invasivas por *S.agalactiae* em adultos têm aumentado nas últimas décadas [1,4], particularmente em doentes com idade avançada e doenças crónicas. Atinge mais frequentemente as partes moles, o trato urinário e as válvulas cardíacas. As infecções osteoarticulares por *S.agalactiae* são raras. As localizações mais frequentes são as articulações metatarsofalângicas dos dedos dos pés nos doentes diabéticos, a coluna lombosagrada, o joelho e o ombro. Cabe destacar o predomínio do sexo masculino (frequência 2:1), nas idades dos 55 a 70 anos, com envolvimento do esqueleto axial e maior atingimento vertebrodiscal.

No caso descrito o doente apresentava alguns dos factores predisponentes descritos na literatura[1,4,7,8]: sexo masculino, idade superior a 55 anos, alcoolismo, infecção crónica do trato urinário, patologia prostática. O diagnóstico foi feito com base na clínica, na imagiologia e exames microbiológicos. Foi isolado nas hemoculturas, urina e cultura de material da biopsia vertebral o *S.agalactiae*.

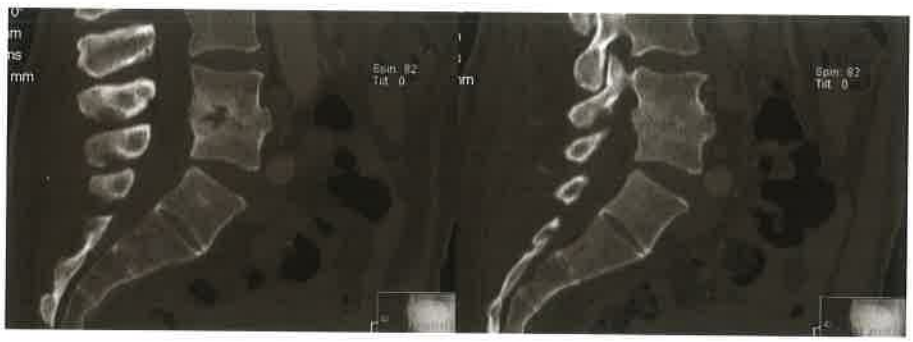

Figura 3 – TAC coluna lombar: sequelas de discopatia L4-L5



Figura 4 - RMN coluna lombar: marcada diminuição do espaço intersomático L4-L5 e lesões vertebrais compatíveis com espondilodiscite.

/ Bibliografia

1- Eduardo DG, Beatriz Z, Paloma A, Javier O, Fernando D. "Espondilodiscitis y sacroileitis por *Streptococcus agalactiae* en adultos: caso clínico y revision de la literatura." *Enferm Infecc Microbiol* Clin 2005; 23(2):71-5.

2- Narváez J, Pérez-Veja C, Castro-Bohorquez, Vilaseca-Momplet J. "Group B streptococcal spondylodiscitis in adults: 2 case reports." *Joint Bone Spine 2004*;71 (4):338-43.

3- Monica M.F, Christopher H, Tina S, J. David S, Anne S, Jay D. Wenger, et al. "A Population-based assessment of invasive disease due to group B streptococcus in nonpregnant adults." N *Engl J Med 1993*; 328(25): 1807-1811.

4- Colford, Jhon M, JR MD MPH; Mohle-Boetani, , Janet MD, Vosti, Kenneth L. MD. "Group B Streptococcal bacteremia in adults: Five years experience and review of the literature." *Medicine 1995*; 74(4): 176-190.

5- Navarro Lopez V, Meseguer Ruiz V, Custardoy Olavarrieta J. "Psoas abscess by Streptococcus agalactiae secondary to lumbar spondylodisictis." *Med Clin 2001*; 116 (7): 276-7.

6- Pazos R, Fernandez R, Tinajas A, Paz I, Jimenez JL, Senaris E. "Vertebral osteomyelitis caused by *Streptococcus agalactiae*." *Enferm Infecc Microbiol Clin 2000*; 18(5): 247-9.

7- Gomez- Rodriguez N, Ferrei JL, Willisch A, Munoz-Lopez R, Formigo E, Gonzalvez-Mediero G. "Osteoarticular Infections caused by Steptococcus agalactiae. Report of 4 cases." *Enferm Infecc Microbiol Clin 1995*; 13 (2): 99-103.

8- Mateo L, Miquel Nolla J, Rozadilla A, del Blanco J. "Vertebral osteomyelitis caused by Streptococcus agalactiae." *Med Clin 1993*; 100 (10): 398.

9- Roblot P, Lambert de Cursay G, Azais I, Bontoux D. "Spondylodiscitis due to Streptococcus B." *Rev Rhum Mal Osteoartic 1988*; 55 (2): 150.