RPDI
Maio > Agosto 2008 / Vol. 4 > N.º 2

CASO CLÍNICO / *CLINICAL CASE*

Pleuropericardite por *Streptococcus pneumoniae*

Streptococcus pneumoniae pleuropericarditis

/ **R. Antunes**[1] / **A. Carvalho**[2] / **M. S. Ferreira**[3]

[1] Interno Complementar de Medicina Interna
[2] Assistente Hospitalar de Medicina Interna
[3] Chefe de Serviço de Medicina Interna

Serviço de Medicina 2,
Hospital de São Marcos, Braga

Correspondência:
Rui Antunes
Serviço de Medicina 2,
Hospital de São Marcos,
Largo Carlos Amarante,
Apartado 2242,
4701-965 Braga
e-mail: ruiavantunes@hotmail.com

/ **Resumo**

As causas mais comuns de pericardite aguda são infecções, neoplasias, doenças metabólicas, distúrbios do tecido conjuntivo, síndromes pós-pericardiectomia e causas idiopáticas.

Actualmente, a pericardite purulenta é uma doença rara. Os microrganismos mais implicados são *Staphylococcus aureus*, *Streptococcus pneumoniae*, *Streptococcus viridans*, *Haemophilus influenzae* e bactérias anaeróbias.

O diagnóstico precoce em associação com tratamento combinado, antibioterapia sistémica e drenagem cirúrgica, reduziu a taxa de mortalidade para menos de 20%.

Os autores apresentam um caso de pericardite pneumocócica associada a empiema pleural, no qual o diagnóstico e tratamento precoces terão sido fundamentais para a evolução satisfatória da doente.

Palavras-chave: Pericardite, Empiema, *Streptococcus pneumoniae*

/ **Summary**

The most common causes of acute pericarditis include infections, neoplasms, metabolic diseases, connective tissue disorders, postpericardiotomy syndromes and idiopathic causes.

Actually, purulent pericarditis is a rare entity. The commonest causative organisms are Staphylococcus aureus, Streptococcus pneumoniae, Streptococcus viridans, Haemophilus influenzae *and anaerobic bacteria. Early diagnosis, along with combination therapy using systemic antibiotics and surgical drainage, has reduced the mortality rate to <20%.*

We present one case of pneumococcal pericarditis in association with pleural empyema, in which the early diagnosis and treatment was thought to be important for the best outcome.

Key-words: Pericarditis, empyema, *Streptococcus pneumoniae*

/ Introdução

As causas mais comuns de pericardite aguda são infecções (maioritariamente viricas), neoplasias, doenças metabólicas, distúrbios do tecido conjuntivo e síndromes pós-pericardiectomia. Numa percentagem considerável de casos não se identifica a causa subjacente, sendo classificadas como idiopáticas.

Actualmente, a pericardite purulenta é uma doença rara. Os microrganismos mais vezes implicados são *Staphylococcus aureus*, *Streptococcus pneumoniae*, *Streptococcus viridans*, *Haemophilus influenzae* e bactérias anaeróbias.

Com o advento da penicilina, a incidência de pericardite por *Steptococcus pneumoniae* decresceu substancialmente. Contudo, trata-se de um processo infeccioso agudo e grave, que evolui dramaticamente para a morte se não tratado atempadamente e de forma adequada. O diagnóstico precoce e o tratamento, combinando antibioterapia sistémica dirigida e drenagem cirúrgica, reduziram a taxa de mortalidade para menos de 10-20%.

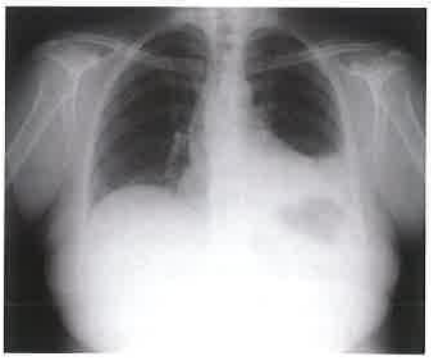

Figura 1 – Radiografia pulmonar ao 2º dia de sintomatologia evidenciando derrame pleural esquerdo de pequeno-médio volume.

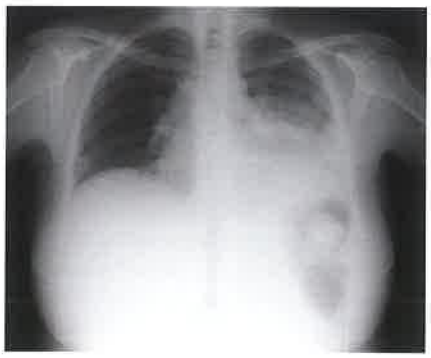

Figura 2 – Derrame pleural esquerdo de grande volume com aumento do índice cárdio-torácico na radiografia pulmonar ao 3º dia de sintomatologia.

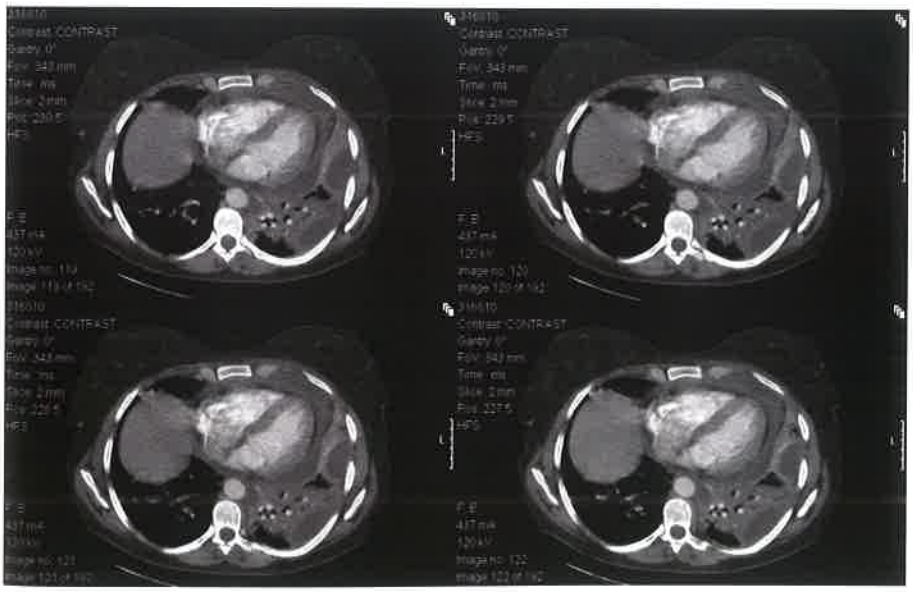

Figura 3 – TAC torácica de alta resolução evidenciando pequeno derrame pericárdico com membrana pericárdica ligeiramente espessada e derrame pleural esquerdo septado e multiloculado.

Os autores apresentam um caso de pericardite pneumocócica associada a empiema pleural, no qual o diagnóstico e tratamento precoces terão sido fundamentais para a evolução satisfatória da doente.

/ Caso clínico

Em Maio de 2006, uma mulher de 44 anos, previamente saudável e sem antecedentes patológicos relevantes, recorreu ao Serviço de Urgência por toracalgia posterior esquerda de características pleuríticas, com irradiação para o ombro esquerdo e descrita como intensa, com agravamento com o decúbito dorsal e melhoria com o ortostatismo. O estudo radiológico excluiu patologia pleural e pulmonar, evidenciando uma silhueta cardíaca dentro dos padrões de normalidade. O electrocardiograma era normal. Pela ausência de achados clínicos relevantes teve alta com anti-inflamatório oral, com o diagnóstico de patologia osteomuscular aguda presumida. Por agravamento das queixas álgicas, refractárias ao tratamento instituído, recorre novamente ao serviço de urgência no dia seguinte. A radiografia pulmonar revela, então, um derrame pleural esquerdo de pequeno-médio volume (figura 1). Analiticamente apresentava hemoglobina de 13,6g/dl, leucocitose de 12200/mm^3 com predomínio neutrofílico, função renal normal, transaminases normais, desidrogenase láctica de 332U/L, proteína C reactiva de 607,53mg/l e pró-*brain natriuretic peptide* de 140,9pg/ml. Foram colhidas amostras de sangue, expectoração e urina para exame microbiológico e foi admitida em internamento para estudo complementar.

A sua história pessoal e médica eram irrelevantes. Vivia com o marido e filhos, com boas condições higiénico-sanitárias, sem contacto com animais e não viajara recentemente para países estrangeiros. Não lhe eram reconhecidas doenças anteriores e não fazia qualquer tipo de medicação.

Ao primeiro dia de internamento, iniciou dispneia progressiva, taquicardia sustentada e períodos paroxísticos de

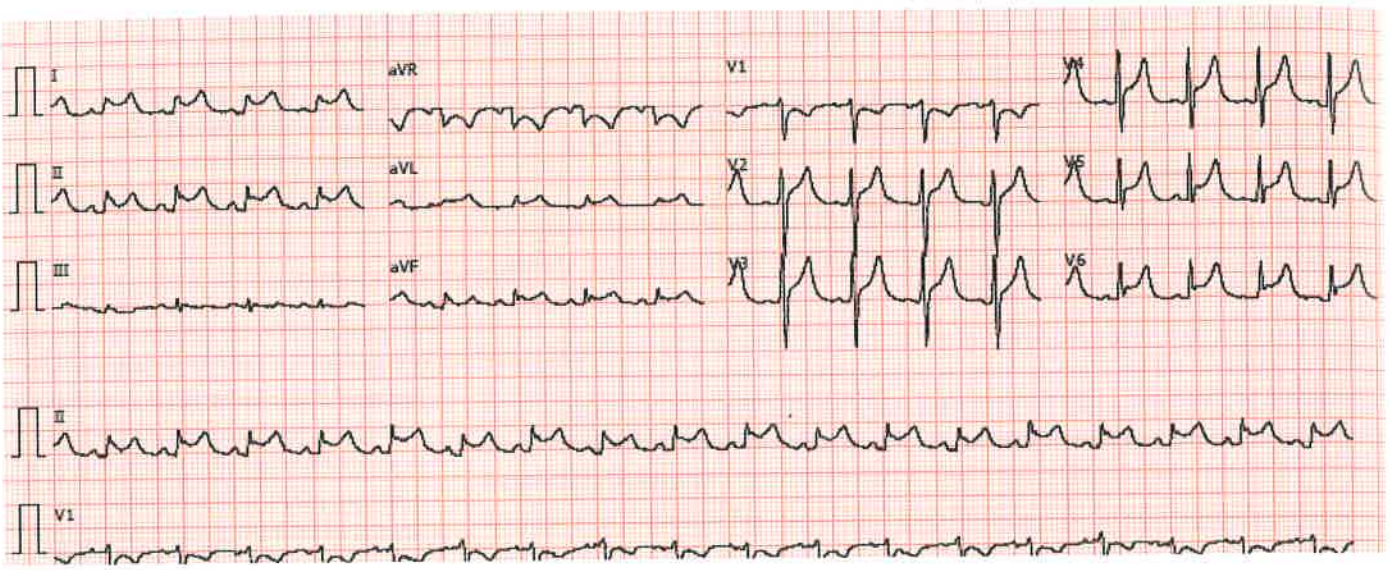

Figura 4 – Electrocardiograma exibindo taquicardia sinusal, com discreto infradesnivelamento de PR em II e III e supradesnivelamento de ST de concavidade ascendente difuso (I, II, AVF, AVL e V2-V6).

hipotensão. A gasimetria arterial não revelava insuficiência respiratória. Na radiografia pulmonar era evidente derrame pleural esquerdo de grande volume com aumento do índice cárdio-torácico (figura 2). Efectuou TAC torácica de alta resolução onde se evidenciava pequeno derrame pericárdico com membrana pericárdica ligeiramente espessada que captava contraste, em relação com alterações inflamatórias e derrame pleural esquerdo septado e multiloculado (figura 3).
O electrocardiograma exibia taquicardia sinusal, com discreto infradesnivelamento de PR em II e III e supradesnivelamento de ST de concavidade ascendente difuso (I, II, AVF, AVL e V2-V6) (figura 4).
O ecocardiograma mostrou cavidades cardíacas de dimensões normais, com paredes ventriculares não espessadas, boa função sistólica biventricular e derrame pericárdico circunferencial de médio volume, sem sinais de tamponamento ou de pericardite constritiva, com hiperecogenecidade heterogénea ao nível do derrame, com trabeculação e espessamento pericárdico irregular. Submetida a toracocentese diagnóstica com drenagem de exsudado com características macroscópicas e bioquímicas de empiema e cujo exame microscópico revelou diplococos Gram positivo, posteriormente identificados em cultura como *Streptococcus pneumoniae*. As hemoculturas foram positivas para o mesmo agente, cujo antibiograma revelou ser sensível à penicilina, cefotaxima, eritromicina e à vancomicina.

É transferida nesse mesmo dia para um centro de Cirurgia Cárdio-torácica, onde se apresenta desde início com sinais francos de dificuldade respiratória. Ao exame físico, apresentava-se obnubilada, taquipneica e cianosada, com uma fracção inspiratória de oxigénio de 60%. Os sons respiratórios estavam ensurdecidos na metade inferior do hemitórax direito com crepitações inspiratórias dispersas bilateralmente, sendo evidente turgescência venosa jugular bilateral, sinais de hipoperfusão distal, febre de 39.5ºC, taquicardia e hipotensão oscilante. Gasimetricamente com insuficiência respiratória grave, com acidose mista e hiperlactacidemia em crescendo, com necessidade de ventilação mecânica invasiva. Assumido como tamponamento cardíaco iminente, associado a choque séptico, foi submetida a toracotomia esquerda de emergência com descorticação pleuropulmonar, drenagem de empiema e colocação de dois drenos pleurais, sendo efectuada janela pleuropericárdica.

No pós-operatório imediato é admitida em Unidade de Cuidados Intensivos, onde inicia cobertura antibiótica tripla de amplo espectro com Vancomicina, Ceftriaxone e Clindamicina. Evoluiu com choque séptico refractário com necessidade de suporte aminérgico durante as primeiras 48 horas. Ao 2º dia, após os resultados microbiológicos, estreitou espectro da terapêutica antibacteriana para Ceftriaxone, tendo completado 10 dias de antibioterapia, com evolução favorável, o que permitiu ter alta para a enfermaria ao 13º dia, após retirar drenos torácicos.

O estudo de imunodeficiência subjacente, nomeadamente de infecção VIH, deficiência de imunoglobulinas e de factores do complemento, foi negativo. A TAC torácica de controlo, prévia à alta, revelou apenas diminuto derrame pericárdico residual, anterior à parede livre do ventrículo direito, e pequena lâmina de derrame pleural bilateral. O ecocardiograma mostrou ligeira septação dos folhetos pericárdicos, traduzindo acumulação de derrame pericárdico de pequeno volume, com boa função sistólica biventricular. Recuperou sem intercorrências e sem complicações assinaláveis no seguimento de dois anos que já completou.



/ Discussão

Ainda que estejam descritas numerosas etiologias para a pericardite aguda, as causas mais comuns são a idiopática e a viral, ainda que actualmente se assista a um incremento na incidência de pericardite secundária a neoplasia[2].

A pericardite purulenta, actualmente e na população adulta, é uma entidade rara[3], com uma prevalência estimada em 0.8% nos indivíduos com doença pericárdica primária[4], sendo mais vezes descrita em associação com infecções intratorácicas. Geralmente exprime-se como descompensação cardiovascular aguda associada a um quadro séptico que pode evoluir para o choque. No caso apresentado, a doente apresentou sinais e sintomas de insuficiência cardíaca aguda na dependência de tamponamento cardíaco, com critérios clínicos e analíticos de choque séptico.

A sua evolução é indubitavelmente fatal se não tratada adequadamente. Ocorre mais frequentemente em consequência de translocação bacteriana de um foco séptico pré-existente, intra-torácico, miocárdico ou subdiafragmático, ou por disseminação hematogénea[5]. Os agentes geralmente implicados são *Staphylococcus aureus*, *Haemophilus influenzae*, *Neisseria meningitidis* e *Streptococcus pneumoniae*. No caso do último, o atingimento pericárdico faz-se geralmente por contiguidade a partir de um foco pneumónico e, mais raramente, por disseminação hematogénea. No caso da doente em discussão, o agente implicado, *Streptococcus pneumoniae*, terá alcançado o pericárdico ou por translocação directa a partir de um foco pleural, o empiema, ou por disseminação hematogénea, pela evidência de bacteriemia documentada.

O diagnóstico assenta em dois pilares fundamentais, a clínica e o ecocardiograma. O último, além de documentar a existência de derrame pericárdico, permite a sua quantificação, podendo inferir-se acerca da probabilidade de tamponamento pericárdico subjacente, ao detectar colapso tanto da aurícula como do ventrículo direito e alterações nos fluxos transvalvulares mitral e tricúspide.
A tomografia axial computorizada (TAC) e a ressonância magnética cardíaca têm vindo a revelar-se como um método alternativo, que permite não apenas a detecção precoce de derrame pericárdico e sua quantificação, mas também uma aproximação diagnóstica à sua etiologia ao excluir processos infecciosos contíguos ou intratorácicos.

O tratamento requer a conjugação de antibioterapia intravenosa sistémica, medidas de drenagem pericárdica e tratamento intensivo. O tratamento antibiótico inicial deve cobrir *Staphylococcus aureus* e

bacilos Gram negativo. A pericardiocentese evacuadora é obrigatória nos casos que cursam com instabilidade hemodinâmica, mas a drenagem cirúrgica é o método de escolha, com menor número de complicações e melhores resultados, ao prevenir a incidência de complicações futuras, nomeadamente a de pericardite constritiva[1,6]. Vários métodos de drenagem cirúrgica estão descritos, incluindo drenagem subxifoideia, colocação de janela pleuropericárdica, pericardiectomia total com ou sem a instilação de agentes fibrinolíticos. A selecção da técnica irá depender da condição clínica do doente e experiência do centro médico.

A mortalidade, mesmo naqueles sujeitos a tratamento adequado e atempado, varia entre os 2 e 20%. São factores de mau prognóstico o atraso na drenagem pericárdica e a existência de tamponamento no momento do diagnóstico. A sequela mais comum, ainda que rara, é a pericardite constritiva, a qual pode apresentar curso indolente, com expressão apenas após vários anos[7].

O caso clínico apresentado pelos autores é um exemplo da complexidade e gravidade, com evolução potencialmente fulminante, desta patologia que, embora pouco frequente, apresenta elevada taxa de mortalidade.

/ Bibliografia

1 – Bhaduri-Mcintosh S, Prasad M, Moltedo J, Vázquez M. "Purulent pericarditis caused by group A Streptococcus." *Tex Heart Inst J 2006*; 33: 519-22.

2 – Spodick DH. "Acute pericarditis: current concepts and practice." *JAMA 2003*; 289: 1150-3.

3 – Hastbacka J, Kolho E, Pettila V. "Purulent pneumococcal pericarditis: a rarity in the antibiotic era." *J Crit Care* 2002; 17: 251-4.

4 – Keersmaekers T, Elshot SRE, Sergeant PT. "Primary bacterial pericarditis." *Acta Cardiol 2002*; 57: 385-387.

5 – Canas B, Borregan J, Castro A, Minanbres E, Mediavilla F. "Pericarditis purulenta y empiema pleural por *Streptococcus pneumoniae*." *Anal Med* Int 2007; 24: 35-37.

6 – Maisch B, Seferovic PM, Ristic AD, Erbel R, Rienmuller R, Adler Y, Tomkowski WZ, Thiene G, Yacoub MH. "Guidelines on the diagnosis and management of pericardial diseases executive summary; The Task force on the diagnosis and management of pericardial diseases of the European society of cardiology." *Eur Heart J 2004*; 25: 587-610.

7 – Leoncini G, Lurilli L, Queirolo A, Catrambone G. "Primary and secondary purulent pericarditis in otherwise healthy adults." Int *Cardiovasc Thorac Surg 2006*; 5: 652-54.