CASO CLÍNICO / *CLINICAL CASE*

Meningite por *Streptococcus viridans* após punção lombar

Streptococcus viridans meningitidis post lumbar puncture

/ **Nuno Catorze**[1] / **Eugénia Silva**[1]
/ **Luísa Cabral**[2]

[1] Assistente Hospitalar de Medicina Interna da UCIP - Hospital dos SAMS
[2] Assistente Hospitalar de Microbiologia Clínica do Hospital dos SAMS

Correspondência:
Telefone: 917501041
e-mail: Nunocatorze@hotmail.com

/ **Resumo**

O aparecimento de dois casos de meningite por *Streptococcus viridans* em puérperas submetidas a analgesia epidural, num período de 3 meses, levantou preocupações quanto à fonte de infecção e ao cumprimento das regras de assepsia, não só pela raridade desta entidade como pelo contexto hospitalar onde se insere. Abordam-se as eventuais causas desta infecção nosocomial.

Palavras-chave: Meningite; *Streptococcus viridans*; Controlo de infecção; Punção lombar.

/ **Abstract**

Two cases of Streptococcus viridans *in puerperal women submitted to epidural analgesia, in a three months period raised concern about the source of infection and the compliance of asepsis, not just because of the rarity of this entity but also for the hospital acquisition context of these cases.*

Key-words: **Meningitis; *Streptococcus viridans*; Hospital Infection control; lumbar puncture.**

/ Introdução

Os *Streptococcus viridans* são comensais normais da pele, mucosa oral, respiratória, gastrointestinal e do tracto genital da mulher. É reconhecida a capacidade de alguns microorganismos deste grupo em produzir dextranos extracelulares que facilitam a sua fixação em diversas superfícies, como nos dentes e válvulas cardíacas[1], tornando os doentes imunodeprimidos e com patologia valvular cardíaca prévia uma população de risco a infecções por este grupo de patogéneos.

Os sinais e sintomas mais comuns de apresentação de um quadro meníngeo são a febre, cefaleias, alterações do estado de consciência e a rigidez da nuca. No entanto, num estudo em 123 doentes com meningite nosocomial por *Streptococcus spp* 75% apresentaram apenas um quadro de febre e 27% disfunção de um órgão - neurológico, pulmonar e/ou cardiovascular[1].

Apesar de serem considerados agentes de pouca virulência, procedimentos dentários, cirurgia do tracto respiratório superior, genito-urinária ou intestinal podem causar bacteriémias transitórias (6-8%), cujo significado clínico é difícil de compreender, face à ausência de foco infeccioso evidente e ao raciocínio sobre a presença de apenas uma hemocultura positiva, considerada na maioria dos casos como contaminação[2,3].

As meningites por *Streptococcus spp* correspondem a 5-6% de todas as meningites bacterianas e estão na sua maioria relacionadas com punções lombares diagnósticas, anestesias epidurais e mielografias, sendo o seu prognóstico determinado pelo tempo decorrido entre o

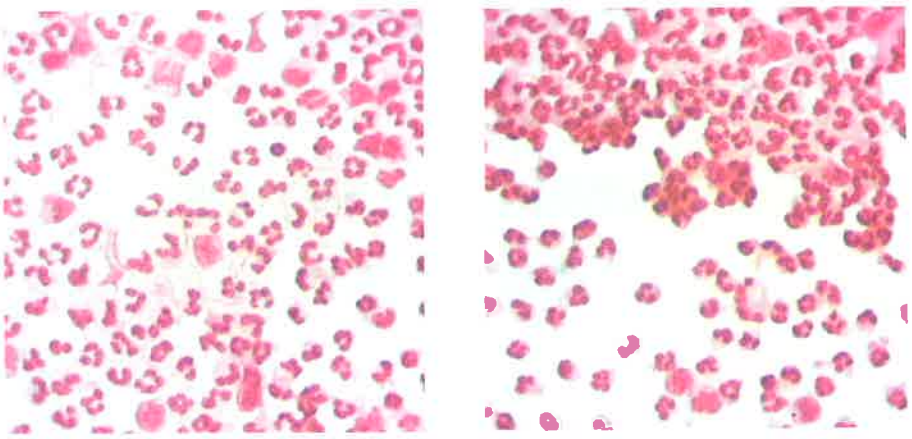

Figura 1. Liquor purulento, mais de 1000 cel./campo com predomínio de PMN, Proteínas 540mg/dl, Glicorráquia 48mg/dl (Glicémia 70mg/dl), Ag. para *Pneumococcus* negativa

diagnóstico e a instituição de antibioterapia apropriada[5,6]. A otofaringite e a neutropenia foram identificadas como os factores de risco mais comuns para um quadro meníngeo por *Streptococcus viridans*[2,4].

/ Caso Clínico 1

Puérpera de 32 anos de idade, saudável, não fazendo qualquer medicação prévia à gravidez. Todo o período gestacional de 38 semanas foi vigiado pelo obstetra. Três dias antes do parto refere odinofagia para a qual se automedicou com antisépticos orais, com melhoria das queixas. Referenciada ao hospital por ruptura espontânea da bolsa de águas, foi submetida 4 horas depois a analgesia epidural para trabalho de parto e teve um parto eutócico 15 horas após a admissão. Para além de jejum não fez qualquer outra preparação. Dezoito horas após o parto, inicia um quadro de cefaleias frontais persistentes, não pulsáteis, febre (38,4ºC) e deterioração progressiva do estado de consciência até ao estupor (Glasgow Coma Score 11: O3, V3, M5).

À observação, confirmava-se o estupor, com força, tónus muscular e reflexos osteotendinosos mantidos e simétricos, não havendo sinais piramidais e constatando-se rigidez terminal da nuca sem outros sinais meníngeos. Não apresentava alterações da semiologia respiratória nem desequilíbrio hemodinâmico.

Da avaliação analítica salientava-se uma leucocitose (21.400 cels) com neutrofilia (18.300) estando a função renal, as enzimas hepáticas, ionograma e o sedimento urinário normais.

A radiografia do tórax não tinha alterações pleuro-parenquimatosas ou da sombra cardíaca. Realizou uma Tomografia Axial Computorizada Craneo-Encefálica (TAC CE) que não mostrou lesões vasculares, lesões ocupando espaço, nem edema intraparenquimatoso.

A punção lombar revelou um líquor (LCR) purulento com mais de 1000 cel./campo, com predomínio de polimorfonucleares (Figura 1), proteinorráquia de 540mg/dl, glicorráquia de 48mg/dl (glicémia 70mg/dl), sendo a pesquisa de antigéneos capsulares para *Pneumococcus* negativa.

Iniciou terapêutica empírica com Ceftriaxona e Vancomicina, tendo este último sido associado pela elevada incidência de infecções por *Staphylococcus aureus* meticilina-resistentes (MRSA) na instituição.

Nos produtos enviados para microbiologia verificou-se às 48h crescimento de *Streptococcus viridans* nas culturas de LCR, sensível à Ceftriaxona e Vancomicina, sendo os restantes produtos estéreis (sangue, urina e exsudado faríngeo).

Fez "descalação" da antibioterapia, ficando apenas medicada com Ceftriaxona até ao 14º dia. Teve alta hospitalar ao 16º dia pós-parto sem sequelas neurológicas.

/ Caso Clínico 2

Puérpera de 30 anos de idade, saudável. A gravidez de 40 semanas foi vigiada, tendo como única intercorrência, oito dias antes do parto, uma faringite para a qual foi medicada com Amoxicilina durante 7 dias. Desconhece-se outra medicação durante a gestação.

Teve um parto eutócico induzido, para o qual foi submetida a analgesia epidural 6 horas antes. Não fez qualquer outra preparação para além do jejum. Doze horas após o parto, inicia um quadro de cefaleias frontais persistentes, febre (38,0ºC) e deterioração do estado de consciência (Glasgow Coma Score 11: O3, V4, M6).

Na observação apresentava-se confusa, com força, tónus muscular e reflexos osteotendinosos mantidos e simétricos, sem sinais piramidais, constatando-se rigidez terminal da nuca sem outros sinais meníngeos. Não apresentava alterações da semiologia respiratória e cardio-circulatória.

Na avaliação analítica registou-se leucocitose com neutrofilia (15.100 e 12.300, respectivamente), com função renal, enzimas hepáticas e ionograma normais. A radiografia ao tórax não evidenciava alterações. Realizou punção lombar, após TAC CE que não mostrava lesões vasculares, lesões ocupando espaço ou edema intraparenquimatoso. Fez punção lombar com saída de LCR turvo: 100 cel./campo com predomínio de polimorfonucleares, proteinorráquia 230mg/dl, glicorráquia 46 mg/dl (glicémia 82 mg/dl), sendo a pesquisa de antigéneos capsulares para *Pneumococcus* negativa.

Pela elevada incidência de infecções por MRSA na instituição, iniciou terapêutica empírica com Ceftriaxona e Vancomicina.

Às 48h isolou-se *Streptococcus viridans* nas culturas de LCR, sensível ao Ceftriaxona

e Vancomicina, sendo os restantes produtos estéreis (sangue, urina e exsudado faríngeo).

Fez "descalação" antibiótica cumprindo 14 dias de Ceftriaxona e teve alta ao 17º dia de internamento sem sequelas neurológicas.

/ Discussão

A realização de punção lombar para técnicas diagnósticas ou terapêuticas é um procedimento comum e de baixo risco infeccioso, nomeadamente meningite. No entanto parece haver uma falsa baixa incidência desta entidade[7].

Na meningite secundária a procedimentos invasivos como a mielografia os isolamentos microbiológicos mais comuns têm sido os Gram-negativos, incluindo *Pseudomomas spp* e *Acinetobacter spp*, e o *Staphylococcus aureus*, muito embora trabalhos mais recentes sugiram o aumento da incidência de *Streptococcus sp* como agente etiológico primário[8].

Os estudos realizados não são conclusivos quanto à fonte de infecção, mas várias hipóteses têm sido apontadas como o uso de equipamento não estéril, a incorrecta desinfecção da pele, a inoculação de agentes da corrente sanguínea no LCR e a transmissão de partículas respiratórias infectantes pelo executante da técnica[7].

A ocorrência destes quadros meníngeos em duas parturientes submetidas à técnica de analgesia epidural, num espaço de 3 meses, levou-nos a considerar vários cenários que eventualmente podem ter conduzido ao aparecimento da meningite. O uso de *kits* comerciais de punção lombar de uso único estéril e a desinfecção prévia da pele com clorhexidina alcoólica, parecem afastar a hipótese da quebra de assepsia durante a realização do procedimento[8].

Ambas as parturientes previamente tiveram um quadro de infecção respiratória alta, referido anteriormente como um factor de risco para um quadro meníngeo[2,4], com aparente resolução clínica do quadro, antes do internamento, pelo que parece pouco provável a existência de uma bacteriémia com posterior inoculação do LCR.

Finalmente deve-se considerar a possibilidade de transmissão de partículas respiratórias infectantes do médico responsável pelo procedimento. O uso de máscaras aquando da realização de uma punção lombar não estava recomendado até há pouco tempo.

No entanto, dada a documentação recente de alguns casos de meningite por *Streptococcus viridans* após punção lombar, sem identificação de outro foco infeccioso e considerando a proximidade do executante na desinfecção e execução daquele procedimento e o diálogo frequentemente estabelecido com o doente, admite-se que esta via exógena de infecção seja mais frequente do que se pensava[8].

Assim, actualmente, o Center for Disease Control and Prevention (CDC) recomenda o uso de máscaras faciais sempre que se executam punções lombares ou procedimentos diagnósticos invasivos[7] com envolvimento das meninges.

A precocidade do diagnóstico, a urgente instituição de antibioterapia empírica e a sua posterior adaptação ao agente isolado, a par com as medidas de suporte necessárias, determinaram o bom prognóstico verificado nas duas doentes apresentadas.

A utilização de máscaras faciais, somada às restantes barreiras protectoras e realização com técnica asséptica de procedimentos invasivos vertebrais envolvendo as meninges, como a punção lombar diagnóstica e/ou terapêutica (mielografia, analgesia epidural), são factores determinantes na prevenção deste tipo de infecções nosocomiais[8].

/ Bibliografia:

1- Kennedy HF, Gemmell CG, Bagg J, Gibson BE, Michie JR. "Antimicrobial susceptibility of blood culture isolates of viridans Streptococci: relationship to a change in empirical Antibiotic therapy in febrile neutropenia". *J Antimicrob Chemother 2001*;47(5):693-696.

2- Johnson CC, Tunkel AR. "viridans Streptococci and groups C and G Streptococci". In: Mandell GL, Bennett JE, Dolin R, editors. *Principles and Practice of Infectious Diseases*. New York: Churchill Livingstone; 2000. p. 2167-2183.

3- Alba D, Guerra A, Peña P, Molina F. "viridans Streptococci isolated from Cerebralspinalfluid. Clinical significance of 9 cases". *An Med Interna*. 1997; 14(2):79-82.

4- Yanig LG, Potasman I. "Iatrogenic meningitis: an increasing role for resistant viridans streptococci?" Case report and review of the past 20 Yrs. Scand J *Infect Dis*. 2000; 32(6):693-6.

5- Lu CH, Chang WN, Chang HW. Adults with meningitis caused by viridans streptococci. Infection 2001; 29(6):305-9.

6- Enting RH, Gans J, Blankevoort JP, Spanjaard L. "Meningitis due to viridans streptococci in adults". *J Neurol* 1997;244(7): 435-438.

7- Hsu J, Jensen B, Arduino M, Bergeron T, Fox T, Gum G, Pischke V, Potts D, Townes j, Srinivasan A. "Streptococal Meningitis Following Myelogram Procedures". *Infect Control Hosp Epidemiol* 2007; 28(5):614-617.

8- Schneeberger PM, Jansen M, Voss A. "Alpha-hemolytic streptococci: a major pathogen of iatrogenic meningitis following lumbar puncture. Case reports and review of the literature". *Infection* 1996; 24:29-33.

