CASO CLÍNICO / *CLINICAL CASE*

Doença Linfoproliferativa polimórfica associada ao vírus de Epstein-Barr nos estados de imunodeficiência.

A propósito de um caso clínico.

Epstein-Barr virus associated polymorphic lymphoproliferative disease in immunodeficiency status.

Clinical case.

/ **A. Mingo**[1] / **A.P. Fidalgo**[2] / **L. Almeida**[3] / **A.P. Proença**[4] / **I. Mendonça**[5]

[1] Interna Complementar de Medidcina Interna
[2] Interna Complementar de Medicina Interna
[3] Assistente Hospitalar Graduada de Medicina Interna
[4] Assistente Hospitalar de Infecciologia
[5] Director de Serviço de Medicina

Correspondência:
Amparo Mingo
Serviço de Medicina II. Hospital Distrital de Faro.
Telefone: 289891280
e-mail: amparomingo@gmail.com

/ **Resumo**

Os autores apresentam um caso de febre em doente com co-infecção VIH1-VIH2 . O seu estudo conduziu ao diagnóstico de doença linfoproliferativa polimórfica. O tipo histológico é similar ao da doença linfoproliferativa pós-transplante, e o estudo de hibridação *in situ* demonstrou positividade para o vírus de Epstein-Barr (VEB). A doença é considerada um linfoma não-Hodgkin de células B e está associada a estados de deficiência imune. Os autores fazem uma breve revisão bibliográfica, salientando o possível papel do VEB na patogénese dos linfomas associados à infecção VIH.

Palavras-chave: doença linfoproliferativa polimórfica associada ao VIH, doença linfoproliferativa pós-transplante, vírus de Epstein-Barr

/ **Abstract**

The authors describe a clinical case of fever in HIV1-HIV2 positive patient. The diagnostic investigation revealed a polymorphic lymphoproliferative disorder. The histology was similar to post-transplant lymphoproliferative disorder and hibridation in situ *study revealed positive for Epstein-Barr virus (EBV). This disorder is considered as a B-cell non-Hodgkin lymphoma that occurs in immune deficiency states. The authors present a brief revision of the literature, discussing the role of EBV in the lymphoma´s pathogenesis.*

Key-words: HIV-associated polymorphic lymphoproliferative disorder, post-transplant lymphoproliferative disorder, Epstein-Barr virus

/ Introdução

Com o advento da terapêutica anti--retrovírica combinada verificou-se uma diminuição da incidência de linfoma não-Hodgkin (LNH) nos doentes com infecção pelo vírus da imunodeficiência humana (VIH), embora não tão acentuada como no caso do Sarcoma de Kaposi. Admite-se que não é o efeito directo da terapêutica anti-retrovírica que diminui a prevalência do linfoma mas sim a manutenção de contagens de células CD4 (+) mais elevadas que protegem os doentes de desenvolver linfomas de mau prognóstico[1].

A maior parte dos linfomas que ocorrem associados a infecção por VIH são linfomas de células B de intermédio ou alto grau, nomeadamente, linfoma de Burkitt, linfoma difuso de células B e linfoma imunoblástico. Na população geral estes linfomas ocorrem com menor frequência. Por outro lado, existem linfomas noutros estados de imunodeficiência que também existem na infecção VIH, tal é o caso da doença linfoproliferativa polimórfica de células B. Neste tipo de linfoma encontramos um grupo heterogéneo de proliferações de células B com composição clonal variável e associação ao vírus de Epstein-Barr (VEB) em muitos casos[2]. No contexto de infecção VIH é considerada um linfoma não-Hodgkin. A evolução clínica desta doença e o seu prognóstico são por enquanto desconhecidos. O significado biológico deste tipo de proliferação linfocítica e a relação com os linfomas de células B monomórficos ainda não foram esclarecidos[2].

/ Caso clínico

Homem, 31 anos, raça branca, solteiro, trabalhador em gestão, com antecedentes de toxicodepedência, co-infecção VIH_1-VIH_2 conhecida desde 1998 sob terapêutica anti-retroviral e infecção crónica por vírus da hepatite C (VHC) não tratada. Seguido em consulta de imunodeficiência nos Hospitais da Universidade de Coimbra (HUC) e medicado com Fosamprenavir/ ritonavir, Abacavir, Lamivudina, Zidovudina e Cotrimoxazol.

Internado no Hospital Distrital de Faro (HDF) por febre alta com 5 dias de evolução, referindo o doente emagrecimento de 5 Kg no último mês, mialgias e sudorese nocturna.

À entrada apresentava-se febril (39,5ºC), com bom estado geral e de nutrição, apresentando a nível cervical direito um conglomerado de adenopatias volumosas, de consistência elástica, aderentes aos planos profundos. Sem adenopatias nas restantes cadeias ganglionares, sem hepatoesplenomegalia.

Analiticamente verificou-se anemia normocítica e normocrómica (hemoglobina de 12 mg/dl), 5600/mm^3 leucócitos, 504000/ mm^3 plaquetas, PCR de 159 mcg/ ml e discreta elevação das transaminases (ALT 80 UI/l , AST 55 UI/l).

Carga viral do VIH_1 indetectável, carga viral do VIH_2 indetectável, contagem de CD4 136 cél/mm^3, *ratio* CD4/CD8 0,11.

Do estudo serológico salienta-se a presença de anticorpos específicos contra o vírus de Epstein-Barr com a seguinte titulação: EBNA IgG 80,6 UA/ml; VCA IgG > 200 UA/ml; VCA IgM negativo.

Após colheita de hemoculturas iniciou antibioterapia empírica.

Realizou TAC que revelou conglomerado de adenopatias na cadeia jugular direita com extensão até à região supraclavicular, com cerca de 7,5 por 4 cm de eixos axiais e longitude aproximada 10 cm. Sem adenopatias de características patológicas a nível cervical esquerdo, mediastino ou hilos pulmonares.

Procedeu-se a realização de biópsia osteo-medular e mielograma que não revelaram alterações. Fez-se biópsia excisional de um gânglio cervical direito que permitiu comprovar a existência de doença linfoproliferativa B com características morfológicas de doença linfoproliferativa associada ao VEB (Fig. 1). O estudo EBER, detecção do ácido ribonucleico codificado pelo VEB, foi positivo (Fig. 2).

A pedido do doente foi transferido para os HUC onde estava a ser seguido.

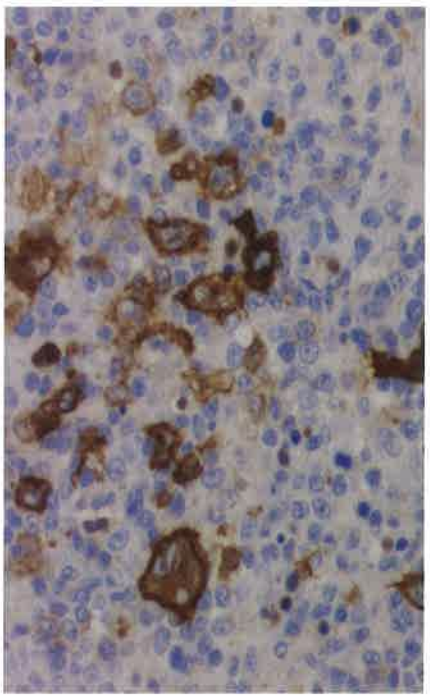

Figura 1. Imunohistoquímica CD30; aspectos morfológicos compatíveis com doença linfoproliferativa polimórfica.

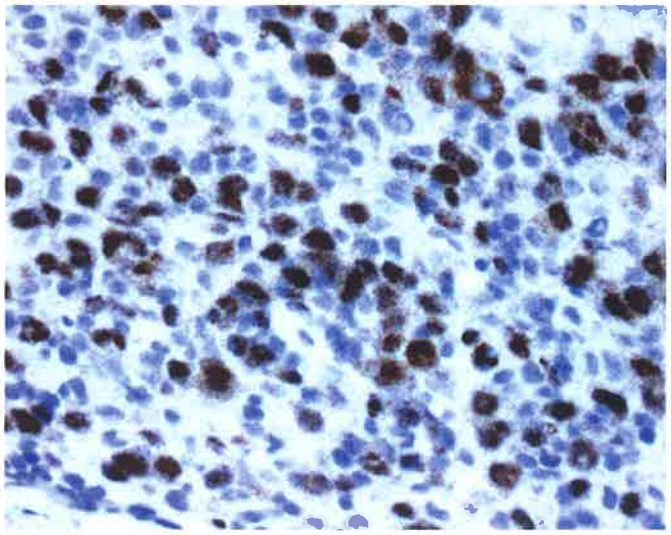

Figura 2. Positividade da amostra no estudo EBER

/ Discussão

A doença linfoproliferativa B polimórfica associa-se a estados de imunodeficiência, quer nos doentes transplantados quer no contexto de infecção VIH avançada. Neste caso, trata-se de um doente com co-infecção VIH_1-VIH_2 severamente imunodeprimido. A forma de apresentação clínica, febre e linfadenopatias a nível cervical, obriga a fazer o diagnóstico diferencial com outras entidades nosológicas como a tuberculose ganglionar, linfoma, sarcóidose, febre por arranhadela de gato, entre outras. Após estudos de imagem que permitem um estadiamento da doença o diagnóstico é-nos dado pelo estudo anatomopatológico, mostrando-nos um tipo histológico semelhante à doença linfoproliferativa B polimórfica pós-transplante e tendo-se documentado a associação com o VEB (positividade com o estudo EBER).

De modo geral, os LNH na síndroma de imunodeficiência adquirida têm sido relacionados com a infecção latente por VEB, embora os mecanismos de oncogénese estejam por esclarecer.

O VEB é um gammaherpesvirus que infecta inicialmente as células mucosas da orofaringe e estabelece um padrão de infecção latente com as células B. Cerca de 95% da população tem contacto com o VEB e a maior parte das infecções são assintomáticas. A primo--infecção condiciona a proliferação de células B, a expressão de todo o espectro de antigénios e a produção de partículas virais por lise celular. A infecção é controlada pelo sistema imune e o vírus persiste como episoma. As células expressam apenas o antigénio nuclear I do VEB (EBNA I) contra o qual não existe uma resposta imune eficaz.

Os estados de imunodeficiência podem levar a proliferação de células B infectadas pelo VEB com menor restrição na expressão antigénica o que leva a expressão de EBNA 2 e da proteína latente de membrana 1 (LMP 1) que caracteriza o padrão de latência 3[3]. Tal é o caso da doença linfoproliferativa pós-transplante e do linfoma imunoblástico associado ao VIH. No linfoma de Burkitt as células apenas expressam EBNA I (padrão de latência 1). O padrão de latência 2 não se associa necessariamente com estados de imunodeficiência, sendo, por exemplo, este o caso da doença de Hodgkin.

Os linfomas associados ao VIH derivam do centro germinal de células B ou do pós-germinal. Os linfomas do centro germinal incluem o linfoma de Burkitt e o linfoma difuso de células B centroblástico. A alteração da regulação de citocinas, nomeadamente a IL6, promove a proliferação clonal de células B, que predispõe à translocação c-myc e mutação p53. O VEB contribui para a patogénese de 30-50% de casos de linfoma de Burkitt associado ao VIH e 30% de casos de linfoma difuso de células B centroblástico[4].

O linfoma difuso de células B imunoblástico tem uma origem pós-germinal. Cerca de 80% dos linfomas imunoblásticos e 100% dos linfomas primários do sistema nervoso central (considerado variante do inmunoblástico) são VEB positivos. Os dois expressam o padrão de latência 3 do VEB (EBNA-2 e LMP-1) habilitando as células a escapar do sistema imune e regulando a expressão de bcl-2.[4]

A doença linfoproliferativa polimórfica inclui um grupo heterogéneo de proliferações clonais de células B que carecem de mutações c-myc, Ras e/ou p53 e que apresentam uma evolução clínica variável. Ao contrário do que acontece com os outros tipos de linfoma não-Hodking associados ao VIH, a doença linfoproliferativa polimórfica tem uma evolução clínica imprevisível. No caso dos doentes transplantados a descontinuação da terapêutica imunossupressora leva a regressão espontânea das lesões em alguns casos e noutros, apesar da terapêutica agressiva, assiste-se à progressão da doença e à morte.

Numa tentativa de subdividir a doença linfoproliferativa polimórfica em categorias histopatológicas relevantes desde o ponto de vista clínico e prognóstico, Paya e colaboradores propuseram a diferenciação das categorias polimórfica e monomórfica[5]. Até agora nenhum esquema morfológico se provou útil como factor prognóstico.[5] No entanto, a análise mutacional do gene bcl-6 parece ser um preditor do prognóstico da doença linfoproliferativa pós-transplante.[6] A evidência clínica disponível até agora sugere que a ausência de mutação do gene bcl-6 prediz uma melhor resposta à terapêutica nesta nova categoria de proliferação linfóide associada ao VIH.[2]

A doença linfoproliferativa polimórfica associada ao VEB também expressa o padrão de latência 3 (EBNA-2 e LMP-1). Experiências com ratos transgénicos demonstraram que LMP-1 induz a diferenciação extrafolicular de células B e bloqueia o centro germinal. A infecção pelo VEB leva a produção de citocinas, entre elas IL-6 que regula a expressão do gene bcl-6.[7] Vários autores sugerem que o termo "doença linfoproliferativa pós-transplante" deveria ser reservado apenas para os casos VEB-positivos.[8]

Em conclusão, a doença linfoproliferativa polimórfica que se verifica em doentes transplantados ocorre também no contexto de imunodepressão adquirida por VIH, sendo as duas comparáveis do ponto de vista histológico e molecular. No decurso da infecção VIH verifica-se uma desregulação do sistema imune que leva, entre outros aspectos, a uma activação policlonal de células B e a uma resposta diminuída frente a antigénios específicos. A activação e hiperplasia de células B aumentam o risco de translocações cromossómicas, mutações e recombinações genéticas. O papel do VEB na etiopatogénese da doença linfoproliferativa polimórfica ainda não está esclarecido. Nos doentes submetidos a transplante de medula óssea, as formas polimórficas, em contraste com as monomórficas dentro deste espectro de doença linfoproliferatriva parecem responder melhor à terapêutica com anticorpos monoclonais anti-VEB.[3] Pensa-se que nestes casos o VEB contribua para a manutenção da proliferação linfóide.

/ Bibliografia

1- Besson C, Goubar A, Gabarre J, et al. "Changes AIDS-related lymphoma since the era of highly active antiretroviral therapy". *Blood* 2001; 98: 2339-2344.

2- Roland G, Nador MD, Amy Chadburn MD, et al. "Human immunodeficiency virus (HIV)-associated polymorphic lymphoproliferative disorders". *Am J Clin Pathol* 2003; 27(3): 293-302.

3- Swinner L. "Immune-cell treatment of Epstein-barr-virus-associated lymphoproliferative disorders." *Best Pract Res Clin Haematol* 2006; 19 (4): 839-847.

4- Bernstein W, Little R, Wilson W, et al. "Acquired immunodeficiency syndrome-related malignancies in the era of highly active antiretroviral therapy". *Int J Haematol* 2006; 84: 3-11.

5- Paya CV, Fung JJ, Nalesnik MA, et al. "Epstein-Barr virus-induced posttransplant lymphoproliferative disorders". ASTS/ASTP EBV-PTDL Task Force and The Mayo Clinic Organized International Consensus Development Meeting. Transplantation 1999; 68: 1517-1525.

6- Cesarman E, Chadburn A, Liu YF, et al. "BCL-6 gene mutations in posttransplantation lymphoproliferative disorders predict response to therapy and clinical outcome". *Blood* 1998; 92: 2294-2302.

7- Lawrence R, Johnson MD, Michael A, et al. "Impact of Epstein-Barr virus in monomorphic B-cell posttransplant lymphoproliferative disorders. A Histogenetic Study". *Am J Surg Pathol* 2006; 30 (12): 1604-1612.

8- Locker J, Neleskin M. "Molecular genetic analysis of lymphoid tumours arising after organ transplantation". *Am J Pathol* 1989; 135: 977-87.

Agradecimentos: os autores agradecem ao laboratório Saudade André ter facultado as imagens histológicas para publicação.