CASO CLÍNICO / *CLINICAL CASE*

Pneumonia a *Legionella pneumophila* e infecção VIH 1

Dois casos clínicos de diagnóstico simultâneo

/ **L. Costa**
Interno do Internato Complementar de Medicina Interna

/ **O. Cardoso**
/ **P. Rodrigues**
/ **T. Martins**
Assistente Hospitalar Graduado de Medicina Interna e Especialista de Doenças Infecciosas

/ **J. Machado**
Chefe de Serviço de Medicina Interna e Assistente Graduado de Doenças Infecciosas

/ **F. Maltez**
Director do Serviço de Doenças Infecciosas

Serviço de Doenças Infecciosas do Hospital de Curry Cabral, Lisboa

Correspondência:
L. Costa
Serviço de Doenças Infecciosas do Hospital de Curry Cabral
R. da Beneficiência, nº 8
1069-166 Lisboa
e-mail: luis.sn.duarte.costa@gmail.com

/ Resumo

A pneumonia por *Legionella* é responsável, segundo as estimativas, por 2 a 15% das pneumonias da comunidade que justificam hospitalização; é causada em mais de 90% dos casos pela *Legionella pneumophila*, da qual em 80% pelo serogrupo 1.
As pneumonias bacterianas na infecção VIH têm significativa morbilidade e mortalidade, ocorrendo inversamente associadas às contagens de linfócitos CD4+; aumentam de frequência nos fumadores e duplicam nos toxicodependentes com linfócitos CD4+ <200/mm3.
Apesar de se presumir, à semelhança com outros doentes imunocomprometidos, um risco mais elevado de pneumonia a *Legionella* na infecção VIH, o seu diagnóstico na infecção VIH é pouco frequente.
A este propósito, os autores apresentam 2 casos de pneumonia a *Legionella pneumophila*, coincidentes com o diagnóstico de infecção VIH1. Trata-se de 2 doentes de média idade, sexo masculino, fumadores, com comportamento sexual de risco para infecção VIH, que se apresentaram com quadro clínico e radiológico de pneumonia, curiosamente com alguns aspectos evocativos de *Legionella*, como proeminência de sintomas extrapulmonares (mialgias e diarreia), disfunção hepática, hiponatrémia e falta de resposta aos ß-lactâmicos.
Em ambos os casos o diagnóstico de pneumonia a *Legionella pneumophila* foi estabelecido precocemente pela antigenúria positiva (antigénio do serogrupo 1) e confirmado pela serologia Ig M positiva nas primeiras semanas.
Nos 2 doentes houve completa resolução sob terapêutica com levofloxacina ou macrólido e ambos, que tinham linfócitos CD4+ próximos das 200 cél/mm3 e cargas víricas elevadas, vieram a iniciar terapêutica antiretrovírica com supressão da virémia, subida de linfócitos CD4+ e melhoria do estado geral.
Os 2 casos ilustram a importância da história clínica e epidemiológica na abordagem das pneumonias adquiridas na comunidade, com particular suspeição para a *Legionella pneumophila*, mas também para o diagnóstico precoce da infecção VIH pelo enorme benefício dos doentes em iniciarem terapêutica antiretrovírica.

Palavras-chave: VIH; Pneumonia; *Legionella pneumophila*.

/ *Abstract*

Legionella pneumonia is believed to be responsible for 2 to 15% of community acquired pneumonias that require hospitalization. It is caused, in more than 90% of cases, by Legionella pneumophila, 80% of these belonging to serogroup 1.
Bacterial pneumonias in HIV infection have significant morbidity and mortality rates,

occurring inversely proportional to lymphocyte CD4+ counts; they are more frequent in smokers and duplicate in drug abusers with lymphocyte CD4+ <200 /mm3.
In spite of the assumption that there is a higher risk of Legionella pneumonia in HIV infected patients, similarly to what happens in other immunocompromised patients, a formal diagnosis in these patients is not very common.
On this topic, the authors present 2 clinical cases of Legionella pneumonia that coincide with the diagnosis of HIV 1 infection. The patients are two middle-aged men, smokers, with high-risk sexual behavior for HIV infection, that presented with clinical and radiological features of pneumonia; curiously some of these aspects were evocative of Legionella infection such as clear evidence of extra-pulmonary symptoms (myalgias and diarrhea), liver dysfunction, hyponatremia and lack of response to beta-lactams.
In both cases the Legionella pneumophila pneumonia diagnosis was established early in the clinical course by the positive urine antigen test (serogroup 1 antigen) and confirmed by positive Ig M serology in the first weeks.
There was also a complete clinical resolution with levofloxacin or macrolide and both patients, who had lymphocyte CD4+ counts near 200 cells/mm3 and high viral load, initiated antiretroviral therapy with suppression of viremia, increase in lymphocyte CD4+ count and improvement of the general condition.
This article illustrates and emphasizes the importance of a careful clinical and epidemiological history in the approach of community acquired pneumonias (in these two cases with a high suspicion for Legionella), but also the extreme benefits that an early diagnosis and initiation of antiretroviral therapy can bring.

Keywords: *HIV; Pneumonia; Legionella pneumophila.*

/ Introdução

A doença dos Legionários (DL) é em 90% dos casos causada pela *Legionella pneumophila* e dentro desta em cerca de 80% devida ao serogrupo 1; é transmitida por inalação de aerossóis infectados ou microaspiração de água contaminada, constituindo a água aquecida (25-40º) o maior reservatório da bactéria. Apesar de muitas vezes subdiagnosticada, estima-se que a *Legionella pneumophila* ocorra entre 2 a 15% das pneumonias adquiridas da comunidade que requerem hospitalização.[1]

A maioria dos casos de DL publicados são apresentações esporádicas, não relacionadas com surtos epidémicos reconhecidos. A *Legionella* é um patogénio oportunista, com variação sazonal (mais nos meses de verão), estando os doentes com marcada imunosupressão em risco aumentado.

Os factores de risco do hospedeiro que se têm associado à DL, para além dos resultantes da exposição ambiental, são o sexo masculino, tabagismo, diabetes, neoplasias, particularmente do pulmão e hematológicas, a insuficiência renal crónica terminal, a insuficiência respiratória ou cardíaca crónicas, doentes sob imunosupressão em especial sob corticoterapia ou transplantados.[1,2]

Apesar de referido nalguns estudos um risco previsivelmente mais elevado de *Legionella* nos doentes com infecção VIH, a magnitude deste risco não está estimada, sendo incomum o diagnóstico de pneumonia por *Legionella* em doentes com infecção VIH, com números na literatura relativamente escassos.[3,4,5] Por este motivo, apresentamos 2 casos clínicos de diagnóstico simultâneo de pneumonia a *Legionella pneumophila* e infecção VIH 1.

Caso clínico 1

Homem de 40 anos de idade, raça caucasiana, com hábitos tabágicos superiores a 60 UMA, recorre ao serviço de urgência por quadro com 3 semanas de evolução de febre elevada (39-40ºC) com calafrios, tosse com expectoração mucopurulenta associando-se anorexia e perda ponderal de 4Kg e, desde a véspera, cefaleias e diarreia aquosa. Da história epidemiológica salienta-se trabalho predominantemente nocturno em estabelecimento de panificação com exposição frequente a sistemas de ar condicionado; referia também relações homossexuais desprotegidas.

No exame objectivo salienta-se:

- Doente vigil, orientado e colaborante; Bom estado geral e de nutrição;
- Frequência respiratória de 22 ciclos por minuto; Temperatura axilar de 39,3ºC;

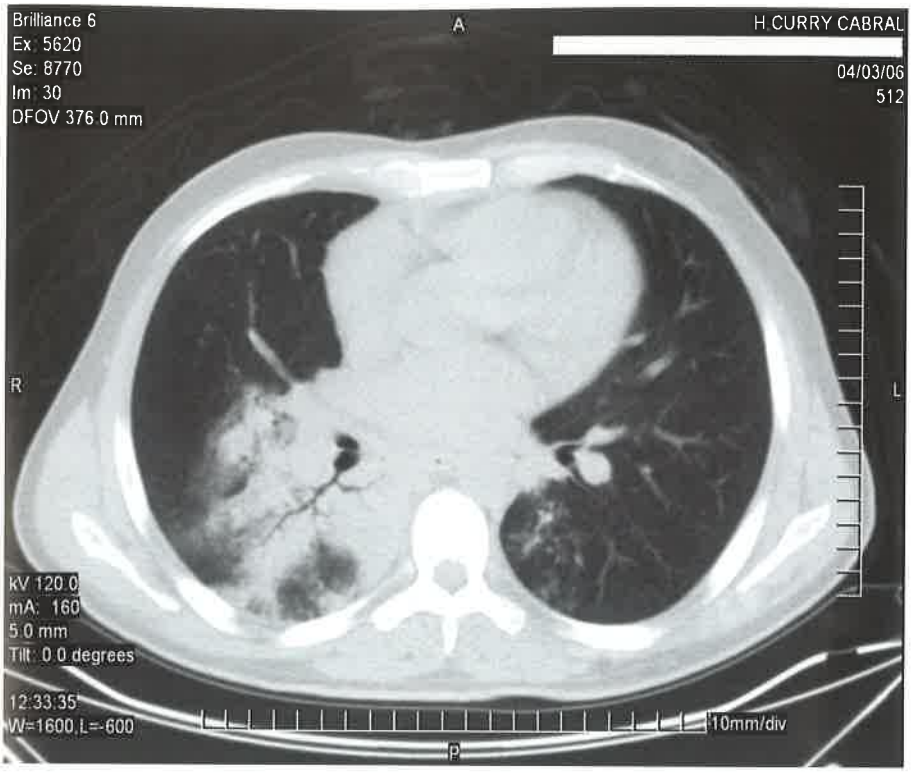

Figura 1 – TAC torácica: condensação com broncograma aéreo ocupando primordialmente o lobo inferior direito.

Pressão arterial de 128/74 mmHg; Frequência cardíaca de 118 bpm.

- Mucosas coradas mas desidratadas; Herpes labial;
- Auscultação pulmonar com fervores subcrepitantes audíveis nos 2/3 inferiores do hemitorax direito;
- Abdómen mole e depressível, hepatomegalia homogénea com 4 cm abaixo do rebordo costal.
- *Exames complementares de diagnóstico (à entrada):*
- Leucócitos 10.000/µl com 94% neutrófilos; Proteína C-reactiva superior a 27 mg/dL;
- Plaquetas 111.000/µl;
- LDH 1419 U/dL; TGO 219 U/l e TGP 94 U/l;
- Na^+ 123 mEq/l e Fósforo 1,9 mEq/l;
- Gasimetria arterial: hipoxemia com pO_2 67 mmHg;
- Radiografia de tórax PA revela infiltrado heterogéneo nos 2/3 inferiores á direita.

Durante o internamento, sob antibioterapia empírica com ceftriaxone e claritromicina, realizou restantes exames complementares dos quais se salienta:

- A TAC torácica revelou condensação alveolar com broncograma aéreo em topografia do segmento posterior do lobo superior direito e lobo inferior direito, discretos nódulos centrilobulares nos segmentos postero-inferiores e apical do lobo inferior esquerdo; sem lesões cavitadas (Figura 1);
- Ecocardiograma trans-torácico sem vegetações ou outras alterações;
- Três hemoculturas negativas;
- Exame bacteriológico da expectoração com pesquisa de BAAR (4 amostras) negativo;
- Anticorpo anti-*Mycoplasma pneumoniae* Ig G e Ig M negativos;
- Anticorpo anti-*Chlamydia pneumoniae* Ig G e Ig M negativos;
- Antigénio urinário de *Legionella* positivo;
- Anticorpo anti-*Legionella* Ig G negativo e Ig M positivo;
- Anticorpo anti-VIH 1 e 2 positivo (ELISA); Western-blot positivo para VIH 1 e indeterminado para VIH 2;
- Populações linfocitárias com CD4+ 278/mm^3;
- Carga viral VIH de 193234 cópias/mL (b DNA).

Ao 4º dia de internamento, com a identificação do antigénio da *Legionella* na urina, foi alterada antibioterapia para levofloxacina 500 mg, cada 12 horas, com franca melhoria clínica, laboratorial e radiológica.

Teve alta ao 12º dia de internamento, com levofloxacina para completar 21 dias de terapêutica e referenciado á consulta de Infecciologia. Do seguimento em ambulatório destaca-se resolução clínica e radiológica completa.

Caso clínico 2

Homem de 47 anos de idade, funcionário público, raça caucasiana, com hábitos tabágicos de 32 UMA, recorre ao serviço de urgência por quadro com 10 dias de evolução de febre elevada (39ºC), calafrios e sudorese acompanhados de tosse seca, mialgias e cefaleias, sem melhoria com amoxacilina+ácido clavulânico desde há 3 dias. Da história epidemiológica salienta-se estadia recente em hotel de capital europeia; referia relações homossexuais desprotegidas.

No exame objectivo à entrada salienta-se:

- Doente vigil, orientado e colaborante; Bom estado geral e de nutrição;
- Dispneico com frequência respiratória de 25 ciclos por minuto; Temperatura axilar de 38,0ºC; Pressão arterial de 130/80 mmHg; Frequência cardíaca de 110 bpm;
- Mucosas coradas e hidratadas;
- Auscultação pulmonar com murmúrio vesicular diminuído na base pulmonar direita e com fervores crepitantes em todo o hemitorax homolateral;
- Abdómen mole e depressível, sem organomegalias.
- *Exames complementares de diagnóstico (à entrada):*

- Leucócitos 15.000 µl com 86% neutrófilos; PCR 24 mg/dL;
- LDH 1519 U/dL; TGO 206 U/l e TGP 80 U/l;
- Na^+ 131 mEq/l;
- Gasimetria arterial: hipoxemia grave com pO_2 35 mmHg;
- Radiografia de tórax PA revela infiltrado heterogéneo nos 2/3 inferiores bilateralmente (Figura 2).

Nas primeiras 48 horas verifica-se agravamento clínico, com persistência de hipoxémia grave em oxigenioterapia de alto débito, determinando internamento na unidade de cuidados intensivos (UCI) onde foi entubado, iniciado suporte ventilatório e antibioterapia empírica com ceftriaxone e claritromicina. A ventilação mecânica foi inicialmente agressiva em termos de necessidade de FiO_2 e PEEP elevadas mas, progressivamente, assistiu-se ao desmame ventilatório com melhoria clínica e radiológica, completando 8 dias de ventilação. Ainda na UCI efectuou restantes exames complementares dos quais se salienta:

- TAC torácica revelou padrão difuso em vidro despolido, não se identificando condensações sistematizadas ou imagens nodulares;
- Broncofibroscopia negativa e pesquisa de oocistos de *Pneumocystis jiroveci* negativa no lavado bronco-alveolar;
- Ecocardiograma trans-torácico sem vegetações ou outras alterações;
- Cinco hemoculturas negativas;
- Exame bacteriológico da expectoração com pesquisa de BAAR (4 amostras) negativo;
- Anticorpo anti-*Mycoplasma pneumoniae* Ig G e Ig M negativos;
- Anticorpo anti-*Chlamydia pneumoniae* Ig G e Ig M negativos;
- Antigénio urinário de *Legionella* positivo;
- Anticorpo anti-*Legionella* Ig G e Ig M positivos;
- Anticorpo anti-VIH 1 e 2 positivo (ELISA); Western-blot positivo para VIH 1 e indeterminado para VIH 2;
- Carga viral VIH de 70267 cópias/mL (b DNA);
- Populações linfocitárias com CD4+ 198/mm^3;

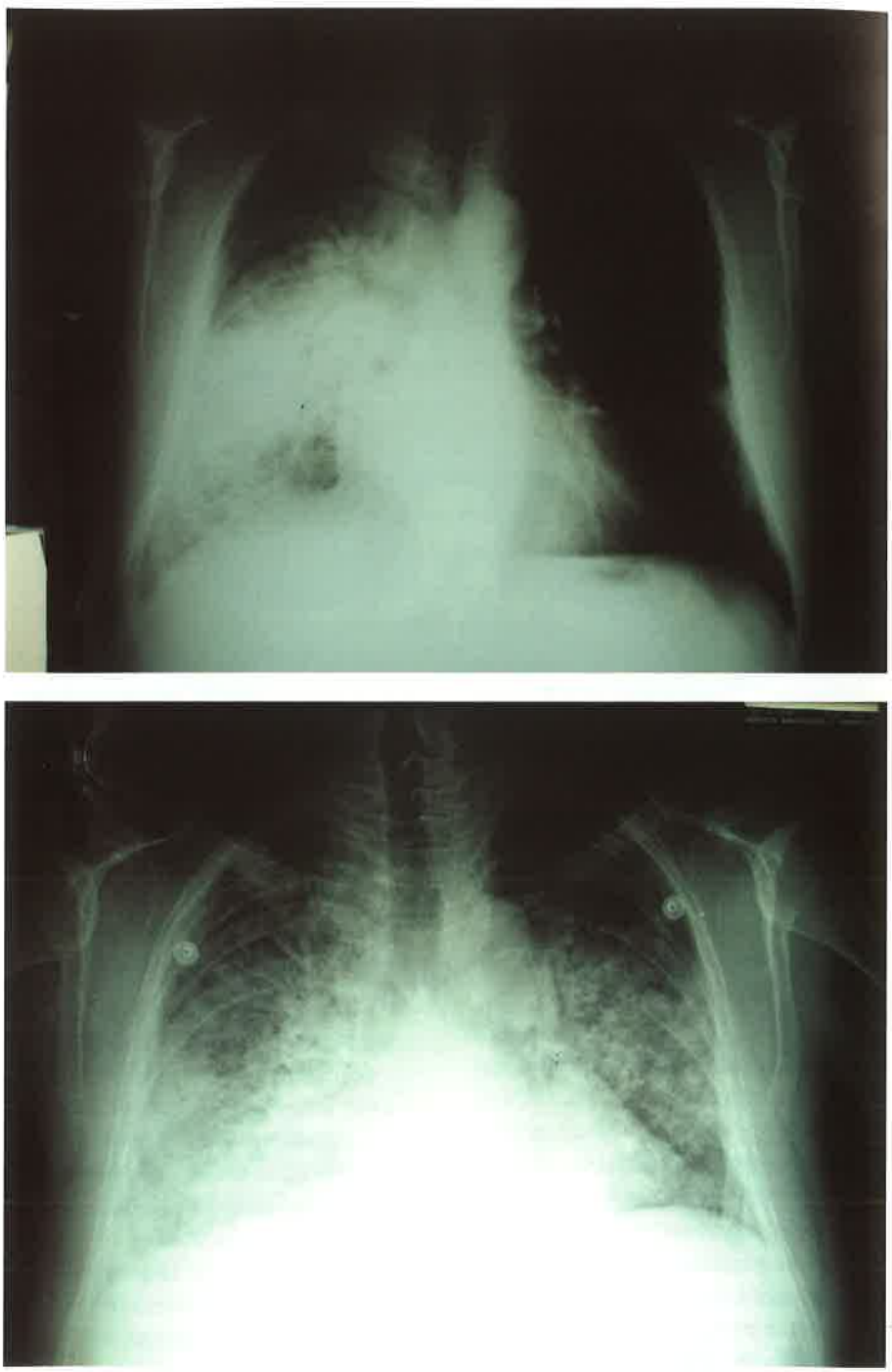

Figura 2a e 2b – Radiografia Tórax PA: Condensação heterogénea á direita (á entrada) e bilateral, 48 horas depois, na Unidade de Cuidados Intensivos.

Ao 10º dia de internamento é transferido para a enfermaria de Infecciologia onde completa 21 dias de antibioterapia com ceftriaxone e claritromicina com resolução do quadro de pneumonia e normalização das referidas alterações analíticas.

Teve alta referenciado á consulta de Infecciologia onde veio a iniciar terapêutica antiretroviral com supressão virulógica e subida dos linfócitos CD4+.

/ Discussão e Conclusão

As pneumonias bacterianas da comunidade são mais comuns nos doentes com infecção VIH e o seu risco aumenta à medida que os CD4 diminuem, particularmente em doentes com toxicodependência endovenosa e fumadores. Os microorganismos envolvidos com regularidade são o *S. pneumoniae* e o *H. influenzae*.

Sendo igualmente expectável um risco aumentado de pneumonia por *Legionella* nos doentes VIH/Sida, esta associação não tem sido claramente demonstrada. Apesar da sua prevalência noutros doentes imunocomprometidos, a *Legionella* é poucas vezes identificada nos doentes VIH positivos; a baixa especificidade das alterações clínico-laboratoriais da pneumonia a *Legionella*, o tratamento empírico generalizado de 1ª linha das pneumonias da comunidade com macrólidos e ainda a possível protecção resultante da profilaxia da pneumocistose com co-trimoxazol, são aspectos que podem possivelmente explicar o diagnóstico infrequente da pneumonia por *Legionella* nos doentes VIH positivos.

A pneumonia a *Legionella* quando ocorre na infecção VIH é, de uma forma geral, em fase avançada de imunodeficiência, pode coexistir com outros patogénios e pode cavitar (*Legionella micdadei*).

Nos dois casos apresentados, a pneumonia a *Legionella pneumophila* foi coincidente com o diagnóstico da infecção VIH 1; ambos os doentes tinham epidemiologia de risco para a infecção VIH, presumivelmente adquirida há mais tempo e tinham risco de exposição ambiental recente a *Legionella*.

Nas 2 apresentações clínicas é possível detectar algumas das características distintivas da pneumonia a *Legionella*: relativa escassez de sintomas respiratórios, alteração das provas de função hepática e hiponatrémia nos 2 casos, diarreia e hipofosfatémia (1º caso), tosse não produtiva, mialgias e ainda a ausência de resposta aos ß-lactâmicos e progressão para insuficiência respiratória no 2º caso. A dissociação esfigmotérmica, a confusão e o atingimento renal, igualmente descritas, não estavam presentes. Este complexo de sinais e sintomas não é específico nem suficientemente frequente para diferenciar a pneumonia a *Legionella* de outras causas comuns de pneumonia da comunidade, mas em conjunto com história de exposição ambiental deve fazer evocar o seu diagnóstico.

Em ambos os casos o diagnóstico de *Legionella pneumophila* foi estabelecido pela positividade do antigénio do serogrupo 1 (Lp1) na urina e reforçado pela serologia (Ig M) positiva, nas primeiras semanas. Aliás o Lp1 na urina revolucionou o diagnóstico da pneumonia por *Legionella pneumophila* uma vez que tem uma sensibilidade de 70 a 80% para a doença provocada pelo serogrupo 1 (maioria dos isolados clínicos) e uma especificidade de 99%. Ao mesmo tempo, é um teste rápido, barato e de fácil execução, detectável 3 dias após os sintomas, não sofre alterações com antibioterapia prévia, associa-se com maior gravidade e pode persistir por várias semanas.

A evolução radiológica no 2º caso fez admitir a co-infecção por *Pneumocystis jiroveci*, mas o estudo do lavado bronco-alveolar foi negativo e a pneumonia teve resolução completa sob terapêutica com macrólido, sem recurso ao co-trimoxazol.

Os dois doentes tinham valores de linfócitos CD4+ próximos ou acima de 200 cél/mm3, o que também pode ter contribuído para a boa evolução verificada, uma vez que na infecção por *Legionella* a resposta celular T helper 1 e respectivas citoquinas são essenciais para a *clearance* do microorganismo. [5]

Os dois doentes foram tratados desde o início com terapêutica combinada (ß-lactâmico + macrólido), passando o primeiro a monoterapia com levofloxacina após resultado positivo do Lp1 na urina e o segundo manteve claritromicina, em ambos os casos durante 21 dias.

Destaca-se, por último, a importância da história clínica e epidemiológica na abordagem sistemática das pneumonias da comunidade, com particular suspeição para a *Legionella pneumophila* e para o risco de infecção VIH subjacente.

/ Bibliografia

1. Gerald L Mandell, John E Bennett, Raphael Dolin. Principles and Practice of Infectious Diseases. 6th Edition. New York: Elsevier; 2005.

2. Stout JE, Yu VL. Legionellosis. N Engl J M 1997;337(10):682-7.

3. Stroup J, Hendrickson S, Neil M. *Legionella* Pneumonia and HIV infection: a case report. AIDS Read 2004;14(5):267-71.

4. Franzin L, Dal Conte I, Cabodi D, Sinicco A. Culture proven *Legionella pneumophila* in a HIV-infected patient: case report and review. J Infect 2002;45(3):199-201.

5. Marston BJ, Lipman HB, Breiman RF. Surveillance for Legionnaires' Disease -Risk factors for morbidity and mortality. Arch Intern Med 1994;154:2417-22.