RPDI
Janeiro > Abril 2007 / Vol. 3 > N.º 1

ARTIGO DE REVISÃO / *REVIEW ARTICLE*

Manifestações oculares na infecção pelo vírus da imunodeficiência humana

/ A. C. Miranda
/ L. Duque
/ F. Borges
/ C. Araújo
/ K. Mansinho
Serviço de Infecciologia e Medicina Tropical do Hospital de Egas Moniz
Centro Hospitalar de Lisboa Ocidental, E.P.E.

Correspondência:
Ana Cláudia Miranda
Serviço de Infecciologia e Medicina Tropical do Hospital de Egas Moniz
Centro Hospitalar de Lisboa Ocidental, E.P.E.
Rua da Junqueira
1349-019 Lisboa
Fax: 213620194
Tel: 213650029/480/479
e-mail: acbcm@clix.pt

/ Resumo

As manifestações oculares presentes no contexto da infecção pelo Vírus da Imunodeficiência Humana (VIH) são eventos comuns, tornando indispensável o exame ocular na abordagem sistemática dos doentes infectados.

Os sinais e sintomas são, na maioria das vezes, pouco específicos, sendo fundamental a sua correlação com os aspectos epidemiológicos, as outras manifestações clínicas existentes, o grau de imunossupressão e o conhecimento da terapêutica em curso.

O desenvolvimento da terapêutica anti-retrovírica permitiu o aumento da esperança e da qualidade de vida dos doentes infectados por VIH, recuperando o estádio imunológico e controlando a replicação vírica.

O efeito da medicação anti-retrovírica e da terapêutica de doenças oportunistas pode, paradoxalmente, através de mecanismos de reconstituição imunológica ou de toxicidade directa, agravar patologia ocular prévia ou manifestar-se como doença oftalmológica de novo.

Após duas décadas de estudo e de experiência clínica relacionada com a epidemia por VIH/SIDA, a patologia ocular ainda constitui um desafio diagnóstico e terapêutico.

Palavras-chave: Infecção ocular, VIH, infecções oportunistas.

/ Abstract

Ocular manifestations related to Human Immunodeficiency Virus (HIV) are frequent clinical events, witch justified the importance of thorough eye examination during the periodic evaluation of this patients.

Signs and symptoms are, usually, non specific, being of extreme importance their correlation with epidemiologic factors, other clinical manifestations, immunological status and concomitant therapy.

The advance of antiretroviral therapy contributed to a longer life expectancy and improved quality of life of HIV patients.

The effect of antiretroviral therapy or other drugs used to treat opportunistic diseases, could express as ocular disease, secondary to immune reconstitution events or direct ocular toxicity.

The clinical spectrum of ocular manifestations, after two decades of knowledge of HIV infection, still constitutes a diagnostic and therapeutic challenge.

Keywords: *eye infection, HIV, opportunistic infections.*

/ Introdução

As manifestações oculares associadas à infecção pelo Vírus da Imunodeficiência Humana (VIH), na era da terapêutica anti-retrovírica (TARV) de elevada eficácia, constituem um desafio diagnóstico.

Durante a evolução da infecção por VIH, cerca de 70% dos doentes apresentam envolvimento ocular[1,2]. Existem algumas evidências que suportam a infecção directa da retina pelo VIH, tendo este sido também isolado nas lágrimas, epitélio conjuntival e córnea[3,4].

As queixas oftalmológicas são, geralmente, pouco específicas, sendo o diagnóstico baseado na avaliação das lesões oculares, nas eventuais manifestações sistémicas acompanhantes e no estádio imunológico do doente.

/ Anexos oculares

Os anexos oculares são constituídos pelas pálpebras, conjuntivas e sistema lacrimal.

Entre os agentes mais frequentes destacam-se o Vírus Herpes simplex (habitualmente tipo 1) e o Vírus Varicela-Zoster (VVZ) – que provocam dermatite vesico-bolhosa, acompanhada de sinais inflamatórios e dor exuberante (5-10% dos doentes com infecção por VIH)[5]. A infecção por VVZ cursa com maior gravidade podendo evoluir para queratite, esclerite, uveíte, retinite e encefalite. O aciclovir é o fármaco de primeira linha na dose de 10 mg/Kg cada 8 horas, durante 14 dias. Existem porém, relatos de resistência ao anti-vírico relacionados com o seu uso frequente ou de doses sub-terapêuticas. O fanciclovir ou valaciclovir (500 mg cada 12 horas) são fármacos opcionais.

O *Molluscum contagiosum* (Poxvírus) apresenta envolvimento palpebral em 5% dos casos e provoca dermatite altamente infecciosa que atinge a pele e as mucosas. Pode apresentar-se como primeira manifestação da infecção por VIH.

As lesões são múltiplas, indolores e umbilicadas, podendo atingir, nestes doentes, maior número, maiores dimensões e formas coalescentes. Complicações possíveis são a conjuntivite folicular e a queratite superficial[3]. O tratamento incide na excisão quer por crioterapia, curetagem ou cirúrgia. A TARV tem demonstrado efeito favorável na regressão de lesões disseminadas.

Cerca de 25% dos doentes com infecção por VIH e Sarcoma de Kaposi apresentam envolvimento ocular, com expressão palpebral ou conjuntival, sob a forma de lesões violáceas infiltrativas, na maioria das vezes assintomáticas (20%) e que, raramente, comprometem a visão[1] (Fig.1). A hemorragia conjuntival é uma complicação possível. O tratamento incide na crioterapia, excisão cirúrgica, radioterapia ou quimioterapia intralesional, com vimblastina, nas lesões únicas ou em número limitado que se situem em locais inestéticos. Nas formas viscerais ou cutâneas disseminadas a quimioterapia sistémica e a TARV são a abordagem recomendada.



Figura 1 – Lesão de Sarcoma de Kaposi palpebral.

Uma entidade de etiologia desconhecida e que pode existir numa elevada percentagem de doentes com infecção por VIH (70-80%) é a denominada microvasculopatia conjuntival. Apontam-se como factores causais possíveis, o aumento da viscosidade sanguínea, a presença de imunocomplexos relacionados com o VIH ou a infecção directa do endotélio[1,3]. Dilatações, estenoses vasculares segmentares e microaneurismas são aspectos característicos. A evolução é geralmente benigna e não existe tratamento específico.

/ Segmento anterior

A córnea, a câmara anterior e a íris são os constituintes do segmento anterior do globo ocular.

A queratoconjuntivite seca atinge cerca de 10-20% dos doentes com infecção por VIH[1], geralmente, em estádios avançados de imunossupressão. Presume-se que a inflamação mediada pelo próprio vírus destrua as glândulas lacrimais, conduzindo a insuficiente lubrificação ocular e inflamação crónica, úlceras da córnea e conjuntivite[1,3]. O uso de lágimas artificiais é o tratamento disponível.

As queratoconjuntivites infecciosas manifestam-se em menos de 5% dos doentes e provocam diminuição da sensibilidade da córnea e aumento da pressão intra-ocular.

Um dos agentes mais frequentes é o Vírus Herpes simplex tipo 1, responsável por queratite aguda necrotisante, com início súbito de dor, visão desfocada e conjuntivite. A acção da vidarabina tópica 5 vezes ao dia é potenciada pelo aciclovir (5 mg/Kg cada 8 horas durante 7 a 14 dias).

As infecções por VVZ são mais graves cursando com infiltração dos nervos e vasos ciliares posteriores, causando vasculite, necrose e



Figura 2 – Conjuntivite flictenular tuberculosa.

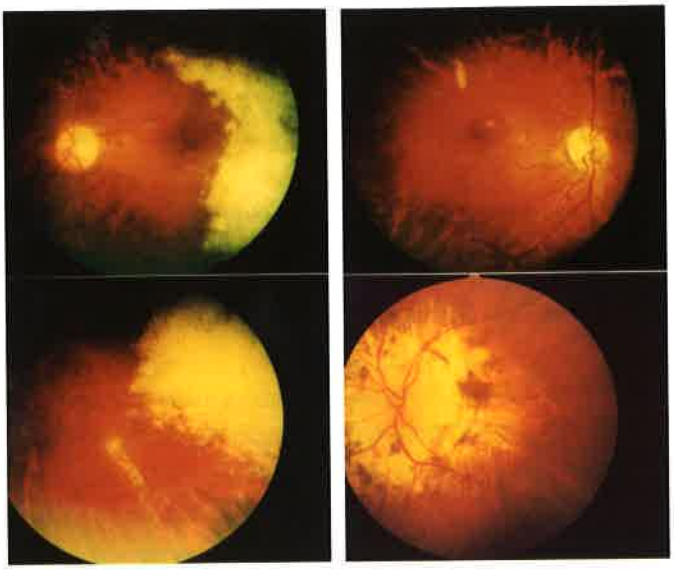

Figura 3 – Retinite por Vírus Citomegálico.

hemorragias da câmara anterior. O tratamento exige doses superiores de aciclovir por via endovenosa durante um período não inferior a duas semanas (10 mg/Kg/dia)[1,3].

As formas miliares de Tuberculose podem, raramente, cursar com manifestações oculares. Conjuntivite flictenular, esclerite, lacrimejo e fotofobia são as apresentações clínicas mais comuns (Fig.2).

A Sífilis pode atingir qualquer uma das estruturas oculares, originando um processo de queratite intersticial e uveíte crónica. A irregularidade do contorno pupilar (pupila de Argyll Robertson) é um aspecto patognomónico da infecção por *Treponema pallidum*, situação que reflecte a preservação do reflexo da acomodação e a ausência de resposta fotomotora.

A *Candida albicans* é o fungo mais frequentemente envolvido nas situações de infecção ocular, geralmente, associada à utilização de drogas por via endovenosas e septicémia. Apresentações clínicas, possíveis, mas não exclusivas, são as úlceras da córnea, conjuntivite e vitrite.

Também alguns parasitas como o *Mycrosporidium* podem atingir o globo ocular, manifestando-se sob a forma de queratite superficial puntiforme, fina, bilateral que origina dor, xeroftalmia, sensação de corpo estranho, fotofobia e diminuição da acuidade visual. O exame cultural é difícil e o diagnóstico é geralmente efectuado através da coloração de Giemsa do exsudado ocular. O albendazol é o fármaco indicado (400 mg cada 12 horas durante 2-4 semanas).

O diagnóstico das diferentes etiologias baseia-se na exaustiva observação clínica e oftalmológica, na sua correlação com manifestações extra-oculares e, se presentes, na colheita de exsudados para exame microbiológico, cultural e testes de biologia molecular. A colheita de humor vítreo, em casos devidamente seleccionados, é uma estratégia diagnóstica de último recurso, dado o risco de complicações graves como o descolamento da retina.

/ Segmento posterior

O segmento posterior é constituído pela retina, coróideia e emergência do nervo óptico.

Cerca de 50% dos doentes com infecção por VIH apresentam envolvimento destas estruturas durante a evolução da doença[5].

Os sintomas referidos são geralmente os mesmos, independentemente do agente em causa, traduzindo-se por diminuição da acuidade, defeitos do campo visual, presença de moscas volantes ou fotopsias e, em situações em que exista lesão do nervo óptico, alterações dos reflexos pupilares.

Uma das principais entidades reconhecidas é a Microvasculopatia Retiniana, que atinge até 70% dos doentes, especialmente em estádios mais avançados de imunosupressão (linfócitos T CD4+ <100 cél/µl). Clinicamente traduz-se pela presença de pequenos exsudados algodonosos, indicadores de isquémia, hemorragias superficiais e formação de microaneurismas. Na maioria das vezes, a evolução é assintomática, no entanto, após recuperação da função imunológica, esta pode ser mais agressiva e condicionar atrofia do nervo óptico.

Um dos agente mais agressivo nas infecções do segmento posterior do globo ocular é o Vírus Citomegálico (CMV), que pode afectar cerca de 20% dos doentes[6]. A infecção é comum em estádios imunitários avançados (linfócitos T CD4+ <100 cél/µl) e pode ter início súbito ou insidioso, indolor e habitualmente unilateral, com queixas de alteração do campo visual, visão enevoada e rápida progressão para cegueira[7,8,9] (Fig.3).



Figura 4 – Toxoplasmose ocular.

A avaliação oftalmológica trimestral é recomendada nos doentes com valores de linfócitos T CD4+ inferiores a 100 células/µl[1].

As lesões caracterizam-se pela ausência de inflamação a nível da câmara anterior, pela existência de exsudados brancos algodonosos e hemorragias ao longo dos trajectos vasculares, fenómenos de vasculite, traduzidos por embainhamento dos vasos e diminuição do lúmen com extensa necrose que, caracteristicamente, progride da periferia para o polo posterior.

As complicações mais temidas são o descolamento da retina, com perda súbita da visão e a atrofia óptica.

O diagnóstico é, na maioria das vezes, clínico. A cultura para CMV no sangue, humor aquoso ou humor vítreo é demorada e raramente positiva. A identificação do ADN viral no sangue é diagnóstico de infecção disseminada, que se acompanha de retinite em 22-48% dos doentes em fase de SIDA[9].

O ganciclovir (5mg/Kg cada 12 horas, 14-21 dias, por via EV) é o fármaco de primeira linha, tendo como principal efeito adverso a toxicidade medular. Na profilaxia secundária é administrado por via oral (1g de 8/8h) podendo ser administrado através da colocação de implantes oculares de libertação prolongada (duração de 5-8 meses), colocados cirurgicamente no vítreo, que condicionam concentrações óptimas intra-oculares, com acentuada diminuição do risco de recorrência da infecção[1]. Os principais incovenientes, para além das possíveis complicações cirúrgicas, são a incapacidade de previnir a recidiva ou reinfecção extra-ocular, nomeadamente no outro olho (local mais frequentemente atingido)[1,7,10].

Outros fármacos utilizados são o cidofovir (indicado em situações em que exista suspeita de Leucoencefalopatia Multifocal Progressiva)[11-15] e o foscarnet, ambos passíveis de causar toxicidade renal.

A utilização da terapêutica anti-retrovírica tem originado uma redução acentuada da incidência e gravidade da retinite por CMV; regista-se, no entanto, o surgimento de formas atípicas, com marcada inflamação vítrea e edema macular, secundárias a processos de reconstituição imunológica que condicionam um agravamento clínico paradoxal[1,7,8].

A suspensão da profilaxia secundária quando conseguida a estabilidade clínica, imunológica e controlo virológico é aconselhada[1,7,15]. A completa regressão, a inactividade das lesões, a existência de valores de linfócitos T CD4+ superiores a 200 cél/µl e o controlo virológico são requisitos essenciais. A recorrência da infecção é mais frequente quando os valores de linfócitos T CD4+ são inferiores a 50 células/µl.

Os Vírus Herpes Simplex e Varicela-Zoster causam retinite aguda necrotisante, o primeiro com evolução mais benigna, com formação de exsudados algodonosos, vitrite e maior envolvimento do polo posterior.

A retinite por VVZ tem, habitualmente, uma evolução rápida, multifocal, bilateral e com risco acrescido de descolamento da retina. Clinicamente observam-se áreas de hemorragia e necrose, com depósitos de pigmento nas fases cicatriciais.

O aciclovir (10 mg/kg cada 8 horas, por via EV, durante 14 dias) é o tratamento usual, embora existam evidências quanto à eficácia do fanciclovir (500 mg cada 8 horas, 7-10 dias) e do valaciclovir (1g cada 8 horas, 7-10 dias), propiciando uma mais rápida resolução das lesões e melhoria sintomática[5].

A Toxoplasmose ocular tem início agudo, traduzido por dor ocular e diminuição da acuidade visual. Na maioria dos casos (63%) está associada a processos de encefalite e envolvimento do nervo óptico (10%)[5]. As lesões são múltiplas e bilaterais, condicionando severa inflamação do vítreo e retinite necrosante focal. Nos doentes com infecção por VIH as lesões são mais extensas, comprometendo a visão quando não tratadas atempadamente (Fig. 4).

A lesão activa traduz-se pela presença de exsudados brancos, algodonosos, papiledema e por vezes, vitrite sob tensão que se pode acompanhar de hemorragia.

A lesão cicatricial é considerada como patognomónica de Toxoplasmose e é constituída por uma placa atrófica corioretiniana circunscrita por bordo irregular pigmentado[17].

O diagnóstico é geralmente baseado na clínica e na resposta à terapêutica dirigida.

O tratamento com pirimetamina (100 mg dose impregnação nas primeiras 24h, seguida de 25-50 mg/dia) e sulfadiazina (2-4 g como dose inicial, seguida de 1g de 6/6h) deve ser mantido durante 4 a 6 semanas, continuado em doses de manutenção até recuperação imunológica.

A existência de lesões maculares e envolvimento do nervo óptico são indicações para corticoterapia sistémica.

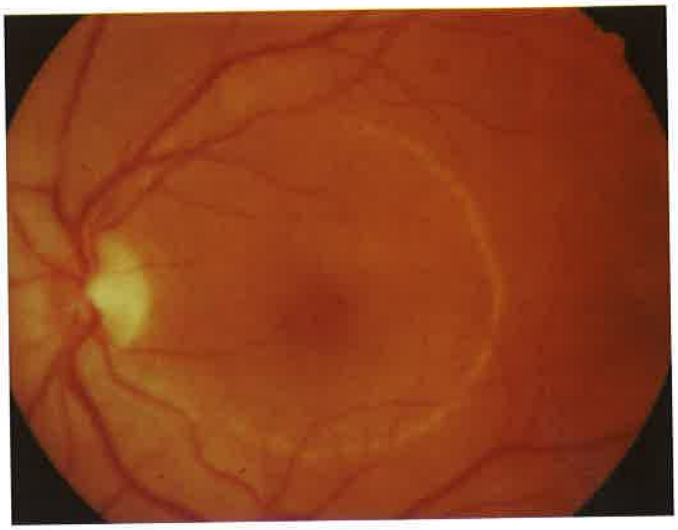

Figura 5 – Descolamento exsudativo retiniano associado a neurossífilis.

Uma das principais patologias a considerar, dada a sua prevalência, é a infecção por *Treponema pallidum* (Fig.5).

Podem ser atingidas todas as estruturas oculares, sendo comuns as formas recorrentes.

Clinicamente, apresenta-se como um processo de coroidite multifocal, com vitrite e formação de placas amareladas, mal definidas a nível do polo posterior. Nas fases mais avançadas identifica-se depósito disperso de pigmento retiniano (aspecto de "sal e pimenta").

Algumas das complicações possíveis são: glaucoma, atrofia óptica, miose com bordos pupilares irregulares, dissociação dos reflexos fotomotores e cataratas.

O agente *Mycobacterium tuberculosis*, em situações de doença disseminada, pode atingir as estruturas oculares condicionando coroidite multifocal, com formação dos característicos tubérculos coróideus e retinite, com periflebite periférica e central, exsudados moles e papiledema[5,18].

A evolução geralmente é benigna, mas podem surgir complicações como formação de leucomas da córnea, sinéquias posteriores, glaucoma, cataratas, cicatrizes corioretinianas, hemorragias do vítreo e atrofia óptica.

Os Fungos constituem um importante grupo de agentes, sendo a *Candida albicans* o mais frequentemente implicado. Causa corioretinite multifocal, com focos bem delimitados e arredondados no pólo posterior e abcessos vítreos. A cronicidade da infecção pode originar atrofia retiniana e acumulação de pigmento.

A anfotericina B lipossómica (0.5-1.0 mg/Kg/dia, por via EV, durante 3 meses) é o tratamento indicado.

A infecção por *Histoplasma capsulatum* pode envolver os pulmões, a coroideia e a retina. Tipicamente não existe inflamação do segmento anterior e uma das formas de apresentação é o descolamento serohemorrágico da retina macular.

Um dos fungos mais lesivos a nível ocular é o *Aspergillus fumigatus*, que provoca úlceras da córnea e granulomas orbitários, condicionando proptose dolorosa.

A infecção por *Cryptococcus neoformans* pode estar associada a determinadas manifestações neuro-oftalmológicas, como diplopia, parésias oculares, anisocória, edema da papila.

O *Pneumocystis jiroveci* pode apresentar envolvimento ocular em cerca de 1% dos doentes, em casos de doença disseminada, e mais frequentemente, em doentes sob profilaxia com Pentamidina em aerossol. Clinicamente manifesta-se pela integridade vascular e pela existência de lesões exsudativas bem delimitadas dispersas no fundo ocular, sem inflamação da câmara anterior.

A *Taenia solium*, agente da cisticercose, atinge o globo ocular em significativa percentagem dos casos em que ocorre disseminação hematogénea (46%). Todas as estruturas podem ser envolvidas, especialmente, a retina e o vítreo. Por vezes é possível identificar uma formação quística esverdeada, bem delimitada, com conteúdo com movimentos peristálticos, correspondentes à presença do organismo vivo[5]. Uma das complicações possíveis é o descolamento exsudativo da retina, sendo o tratamento essencialmente cirúrgico, através de vitrectomia ou laser.

/ Toxicidade ocular

Alguns dos fármacos, habitualmente, utilizados no tratamento da infecção por VIH e das infecções oportunistas intercorrentes têm significativa toxicidade ocular. O efeito destes é geralmente dose-dependente e resolve após interrupção da terapêutica.

Vários fármacos usados na profilaxia ou tratamento das infecções oportunistas nos indivíduos infectados pelo Virus da Imunodeficiência Humana podem acompanhar-se de iatrogenia a nível ocular.

A rifabutina pode causar uveíte anterior, que se manifesta inicialmente por diminuição da acuidade visual, com turvação da visão, dor ocular e fotofobia. O depósito de pigmentos a nível da córnea foi também descrito associado a este fármaco[19]. A sua toxicidade é potenciada pelo uso concomitante de antifúngicos (grupo dos azóis) ou macrólidos[20].

Está descrita a associação do cidofovir com irite ou uveíte estimando-se que ocorra em 26 a 44% dos indivíduos tratados com este fármaco por via sistémica e em cerca de 24% daqueles recebendo tratamento tópico. Pode verificar-se diminuição da pressão intra-ocular e hipotonia em cerca de 10% dos doentes tratados[21].

A maioria dos casos de uveíte anterior de causa iatrogénica pode ser controlada com corticóides tópicos e ciclopégicos, podendo ser necessária a suspensão do fármaco em causa.

Alterações da pigmentação do epitélio da retina foram observadas em indivíduos infectados por VIH sob terapêutica com didanosina[22].

A terapêutica com etambutol pode associar-se a diminuição da acuidade visual, da percepção dos campos visuais e da cor, resultado de nevrite óptica axial, peri-axial ou mista, com alterações ao exame fundoscópico, recomendando-se eventual ajuste posológico e observação oftalmológica de rotina em indivíduos sob tratamento com este fármaco.

Importante ainda o facto de determinadas patologias com envolvimento do sistema nervoso central ou periférico – toxoplasmose cerebral, meningite criptocócica, neurossífilis, encefalopatia por VIH, leucoencefalopatia multifocal progressiva ou linfomas – poderem traduzir-se por manifestações neuro-oftalmológicas, como edema da papila, parésia de pares craneanos ou defeitos do campo visual. Tal facto salienta a importância da valorização dos sintomas e sinais oftalmológicos no diagnóstico de inúmeras infecções presentes na evolução da infecção pelo Vírus da Imunodeficiência Humana.

/ Considerações finais

As manifestações oculares são frequentes nos doentes infectados por VIH, apresentando-se como expressão de inúmeras doenças oportunistas. O diagnóstico rápido e a instituição precoce de terapêutica são factores determinantes do prognóstico.

A retinite por CMV é a situação oftalmológica mais frequente e a principal causa de cegueira, no contexto de imunossupressão relacionada com a infecção por VIH.

O desenvolvimento da terapêutica anti-retrovírica e a recuperação imunológica subjacente alteraram a história natural e a incidência de várias infecções oportunistas, e como consequência, a sua expressão clínica ocular.

A doença ocular associada à infecção por VIH continua a ser um desafio clínico, estando o sucesso diagnóstico e terapêutico dependente da discussão interdisciplinar e da intervenção médica célere e eficaz.

/ Bibliografia

1. Robinson, M.R., Ross, M.L., Whitcup, S.M. Ocular Manifestations in HIV. Curr Opin Ophthalmol 1999; 10:431-437.

2. Courtright, P. The challenge of HIV/AIDS related eye disease. Br J Ophthalmol 1996; 80:496-497.

3. Cunningham, E., Margolis, T.P. Ocular manifestations in HIV Infection. N Engl J Med 1998; 339:236-244.

4. Pomerantz, R., Kuritzkes, D.R., La Monte, S.M, Rota, T.R., Baker, A.S., Albert, D. et al. Infection of the retina by HIV type 1. N Engl J Med 1987; 317:1643-1647.

5. Castro-Correia, J. Doenças Inflamatórias da retina e da úvea. Ed. Sandoz.1995.

6. Cochereau-Massin, I. Ocular Toxoplasmosis in HIV-Infected patients. Am J Ophthalmol 1992; 114:130-135.

7. Jouan, M., Savès, M., Tubiana, R., Carcelain, G.,Cassoux, N., Aubron-Olivier, C. et al. Discontinuation of Maintenance Therapy for CMV Retinitis in HIV-Infected Patients receiving HAART. AIDS 2001; 15: 23-31.

8. Whitley, R.J., Holland, G.N.CMV Retinitis evolving therapies in a new era. N Engl J Med 1999; 340:1109-1110.

9. Doornenbal, P. Diagnosis assays in CMV retinitis: detection of herpesvirus by simultaneous application of the PCR and local antibody analysis in ocular fluid. Br J Ophthalmol 1996; 80:235-240.

10. Dunn, J.P., Martin, D.F. Treatment of Cytomegalovirus retinitis in the Era of Highly Active Antiretroviral Therapy. http://www.medscape.com/viewprogram/663

11. Segarra-Newnham, M., Vodolo, K.M. Use of Cidofovir in Progressive Multifocal Leucoencephalopathy. Ann Pharmacother 2001; 35:741-744.

12. Herrero-Romer, M., Cordero, E., López-Cortés, L.F., Alarcon, A., Pachón, J. Cidofovir added to HAART in AIDS-associated progressive multifocal leukoencephalopathy. AIDS 2001; 15:809.

13. Houston, S., Roberts, N., Mashinter, L. Failure of Cidofovir therapy in Progressive Multifocal Leukoencephalopathy unrelated to HIV. Clin Infect Dis 2001; 32:150-152.

14. Portilla, J., Boix, V., Reus, S., Merino, E. Progressive Multifocal Leukoencephalopathy treated with Cidofovir in HIV-infected patients receiving HAART. J Infect 2000; 41:182-184.

15. Martinez, A.C., Lopez, A.G., Garcia, I.G. Successful resolution of Progressive Multifocal Leukoencephalopathy after combination therapy with Cidofovir and citosine arabinoside. Clin Infect Dis 2000; 30:234.

16. Whitcup, S., Fortin, E., Lindblad, A.S., Griffiths, P., Metcaff, J.A., Robinson, M.R. et al. Discontinuation of Anticytomegalovirus therapy in patients with HIV infection and CMV retinitis. JAMA 1999; 282:1633.

17. Pavesio, C.E., Lightman, S.. Toxoplasma gondii and ocular toxoplasmosis: pathogenesis. Br J Ophthalmol 1996; 80:1099-1107.

18. Muccioli, C., Belfort, R. Presumed Ocular and Central Nervous System Tuberculosis in a Patient with the Acquired Immunodeficiency Syndrome. Am J Ophthalmol 1996; 121:217-219.

19. Smith, A. Corneal Endothelial Deposits in Children Positive for Human Immunodeficiency Virus Receiving Rifabutin Prophylaxis for Mycobacterium avium Complex Bacteremia. Am J Opthalmol 1999; 127:164-169.

20. Shafran, T.J.. Uveitis and Pseudojaundice during a regimen of Clarithromycin, Rifabutin and Ethambutol. N Engl J Med 1994; 10:438-439.

21. Ambati, G. Anterior Uveitis Associated with Intravenous Cidofovir Therapy in Patients with Cytomegalovirus Retinitis. Br J Ophtalmol 1999; 83:1153-1158.

22. Whitcup, S. A Clinicopathologic Report of the Retinal Lesions Associated with Didanosine. Arch Ophtalmol 1994; 112:1594-1598.

23. Deayton, J., Wilson, P., Sabin, C.A., Davey, C.C., Johnson, M.A., Emery, V.C. et al. Changes in the Natural History of CMV retinitis following the introduction of HAART. AIDS 2000; 14:1163-1170.

24. Dunn, J.P. Immune recovery vitritis in HIV infection: abstracts and commentary. JAMA 1998; 280:185-186.

25. Mwanza, J.C., Kayembe, D.L.. Uveitis in HIV-Infected patients. Eur J Ophthalmol 2001; 11:53-56.

26. Baun, J. Infections of the Eye. Clin Infect Dis 1995; 21:479-488.

27. Lightman, S., Lynn, W.A. The eye in systemic infection. Lancet 2004; 364:1439-50.