ARTIGO DE REVISÃO *REVIEW ARTICLE*

Complicações renais da infecção por VIH

/ **A. R. Cardoso**
Interna do Internato Complementar de Medicina Interna – Hospital Nossa Senhora da Graça, Tomar
Estágio de Infecciologia – Serviço de Infecciologia e de Medicina Tropical – Hospital de Egas Moniz, SA

/ **F. Borges**
Assistente Graduado de Infecciologia – Serviço de Infecciologia e de Medicina Tropical – Hospital de Egas Moniz, SA

/ **K. Mansinho**
Director do Serviço de Infecciologia e de Medicina Tropical do Hospital de Egas Moniz, SA

* Autor correspondente:
Ana Rita Cardoso
Serviço de Medicina Interna – Ala Poente
Hospital Nossa Senhora da Graça
Avenida Maria de Lourdes de Mello e Castro
2304-909 TOMAR
Tel: 249-320100
E-mail: rita.card@hotmail.com

/ **Resumo**

A patologia renal é frequente no doente infectado por vírus da imunodeficiência humana (VIH) e contribui de forma significativa para a sua morbilidade e mortalidade. A doença renal associada a VIH compreende um espectro de condições histopatológicas e clínicas que incluem os distúrbios mais comuns como as alterações do equilíbrio da água e dos electrólitos, a insuficiência renal aguda (IRA) e casos, mais raros, de nefropatias cristalinas e microangiopatias. Muitos dos fármacos usados no tratamento das doenças oportunistas e da própria infecção VIH são nefrotóxicos. Para além disso, o vírus tem sido associado a síndrome nefrótico relacionado com uma glomerulopatia específica com rápida progressão para doença renal terminal.

/ **Palavras-chave:** VIH1; nefropatia; rim; insuficiência renal.

/ ***Abstract***

Renal pathology is frequently found in patients with HIV infection and significantly contributes to morbidity and mortality. HIV-associated renal diseases represent a spectrum of clinical and histopathologic conditions that range from common fluid and electrolyte disturbances and acute renal failure, to rare cases of crystalline and microangiopathic nephropathies. Many of the drugs used for treating opportunistic diseases and HIV infection are nephrotoxic. In addition, the virus has been associated with a nephrotic syndrome related to a specific glomerulopathy with rapid progression to end stage renal disease.

/ ***Keywords:*** *HIV-1; nephropathy; kidney; renal failure.*

/ Introdução

A descrição de um novo síndrome renal, em doentes com Síndrome da Imunodeficiência Adquirida (SIDA), foi relatada pela primeira vez em 1984. Nesta altura, o VIH ainda não tinha sido identificado como o agente etiológico deste síndrome e passaram-se vários anos até que este vírus fosse directamente implicado na patogénese das doenças renais.

Para além das nefropatias crónicas encontradas na população em geral, três síndromes clínico-patológicos têm estado mais associados à infecção por VIH. A Glomerulosclerose associada a VIH é a mais estudada dos três, a sua fisiopatologia permanece desconhecida, embora se admita que a infecção directa das células renais por aquele vírus pareça desempenhar um papel primordial. Pelo contrário, a insuficiência renal aguda e as perturbações do equilíbrio hidro-electrolítico e ácido-base ocorrem nas mesmas circunstâncias que as observadas em doentes sem infecção VIH, salientando-se o papel dos fármacos anti-retrovíricos e os prescritos para o

tratamento e profilaxia das doenças oportunistas.
À medida que se observa melhoria do prognóstico dos doentes com SIDA aumenta, também, a preocupação relacionada com o desenvolvimento das doenças renais – quer as, especificamente, associadas à infecção por VIH, quer as associadas à idade e a outros factores de risco de prevalência crescente tais como as doenças metabólicas, a hipertensão arterial (HTA) e a aterosclerose – reforçando-se a necessidade de uma melhor investigação e caracterização das nefropatias associadas a VIH.

/ Patologia renal sem relacção especifica com a infecção por VIH:

- **Insuficiência Renal Aguda:**

A IRA ocorre em cerca de 20% dos doentes com infecção por VIH hospitalizados[1], sendo mais frequente nos doentes críticos, com doenças neoplásicas e com infecções oportunistas, do que nos assintomáticos[2]. A sua incidência não parece estar aumentada em qualquer grupo demográfico particular[3] e a etiologia da IRA, nestes doentes, é semelhante à encontrada nos não infectados. A evolução clínica depende da causa subjacente, o mesmo acontecendo com o prognóstico que, habitualmente, é mais reservado. O tratamento e as indicações para terapêutica dialítica são também sobreponíveis[2].
A IRA pré-renal é sobretudo diagnosticada à data de admissão hospitalar[1]. A maioria dos casos ocorre em situações de hipovolémia[2,4], hipotensão, administração de anti-inflamatórios não-esteróides (AINEs)[1] e insuficiência cardíaca[2]. Nos doentes que desenvolvem IRA durante o internamento, é mais provável que se trate de IRA intrínseca. A etiologia mais frequente da IRA intrínseca, nos doentes com infecção por VIH, inclui a necrose tubular aguda isquémica (NTA), causada por hipovolemia, sépsis, shock e anoxia, e as causadas por nefrotoxinas endógenas e exógenas, entre as quais se encontram fármacos, tais como pentamidina, anfotericina B, foscarnet, cidofovir, aciclovir, aminoglicosídeos e material de contraste radioactivo[1].
A nefrite intersticial pode estar associada à administração de fármacos (cotrimoxazol, dapsona, cidofovir, indinavir, rifampicina, rifabutina, cefalosporinas, cimetidina, fenitoína, AINEs[1,4,5,6,7]), a infecções bacterianas, virais (CMV) ou fúngicas (candidíase) e a doenças infiltrativas como linfomas e leucemias[2,8].
Embora as doenças glomerulares se traduzam, habitualmente, por síndromes crónicos, estas podem manifestar-se como glomerulonefrite rapidamente progressiva associada à formação de crescentes, demonstrada através de biópsia renal, e IRA[8].
Entre as causas pós-renais de IRA por obstrução vesical ou uretral, encontram-se a compressão extrínseca por tumores, gânglios linfáticos, fibrose retroperitoneal e a obstrução intrínseca associada a coágulos sanguíneos, fungos e cristais[4].
A precipitação intratubular de cristais pode, ocasionalmente, causar IRA e deve ser prevenida assegurando-se uma correcta hidratação aquando da administração dos fármacos a ela associados: indinavir[6,9,10], ritonavir[11], sulfadiazina[3,4,12] aciclovir[1,3,4], entre outros. Os cristais de ácido úrico que podem formar-se em consequência da hiperuricémia, frequentemente, associada ao síndrome de lise tumoral, devem ser prevenidos com a administração de alopurinol prescrita antes do tratamento oncológico, quando está indicada[2].

- **Insuficiência renal crónica:**

Para além das glomerulopatias associadas a VIH, que serão abordadas mais adiante, estão descritas outras lesões glomerulares secundárias, frequentemente relacionadas com comportamentos de risco que propiciam a transmissão da infecção por VIH[2].
A **glomerulosclerose focal e segmentar associada ao consumo endovenoso de heroína**, observada predominantemente na raça negra, caracteriza-se por síndrome nefrótico, hipertensão, rins pequenos na ecografia e progressão para insuficiência renal terminal (IRT) num período de 3 a 5 anos. Nestes últimos anos, a incidência desta patologia tem vindo a diminuir, porque a etiologia da glomerulosclerose tem sido mais frequentemente atribuída à própria infecção VIH, quando coexistem ambos os factores de risco.
As infecções pelos vírus da hepatite B (VHB) e, da hepatite C (VHC) e por Treponema *pallidum* podem complicar-se com quadros de **glomerulopatia membranosa**. A **glomerulonefrite membranoproliferativa do tipo I** é uma glomerulonefrite por imunocomplexos que pode estar associada a várias infecções (VHC e VHB, endocardite bacteriana), doenças sistémicas por imunocomplexos (LES, crioglobulinémia) e neoplasias malignas (leucemias e linfomas).
Apresenta-se, habitualmente, sob a forma de síndrome nefrótico, ou com hematúria e proteinúria não nefrótica e taxa de filtração glomerular (TFG) normal ou discretamente diminuída.
Na **nefropatia-tubulo-intersticial**, a apresentação típica com febre, erupção cutânea, eosinofilia periférica e eosinofilúria pode estar ausente[7] e, sobretudo, as causas não/farmacológicas têm apresentações mais arrastadas e crónicas. O quadro clínico depende, principalmente, do segmento tubular lesado (síndrome de Fanconi, a diabetes insípida nefrogénica (DIN e a acidose tubular renal distal)[8].
Para além dos agentes frequentemente envolvidos nas infecções urinárias altas e baixas, da população em geral, os agentes associados a infecções oportunistas sistémicas também podem **infectar, directamente, o parênquima renal**. Nestes casos, os sintomas da infecção sistémica tendem a predominar e a insuficiência renal é, frequentemente, ligeira. O diagnóstico baseia-se num elevado índice de suspeita clínica, no exame do sedimento urinário e nas culturas sendo o tratamento é prescrito de acordo com o agente infeccioso em causa (*CMV, Cryptococcus neoformans, Histoplasma* spp, *Candida* spp, *Mycobacterium tuberculosis, Aspergillus* spp)[2,8].
A **infiltração renal**, pode estar associada às doenças linfoproliferativas e ao sarcoma de Kaposi e, geralmente, a função renal

mantém-se inalterada a não ser que exista uma infiltração maciça com nefromegalia. Recorde-se que o linfoma pode apresentar-se como síndrome nefrótico associado a doença de lesões mínimas.

• Distúrbios do equilíbrio hidro-electrolítico e ácido-base

A hiponatremia é o principal distúrbio hidro-electrolítico encontrado nos doentes com infecção por VIH, sendo observada em cerca de 20-56% dos doentes hospitalizados[13,14]. A hipernatremia, as perturbações do equilíbrio do potássio e ácido-base estão referidas com alguma frequência quer associados a doenças oportunistas, quer à administração de fármacos (Figuras 1 e 2).

• Nefrotoxicidade associada a alguns fármacos frequentemente prescritos no tratamento de doentes com infecção por VIH

Indinavir é uma base pouco solúvel em soluções aquosas. A sua baixa solubilidade associada à elevada proporção de excreção renal (12% de indinavir não metabolizado), facilita a formação de cristais e cálculos. Nos doentes medicados com este fármaco, os cristais de indinavir são birrefringentes e em forma de placa estrelada e são eliminados pela urina, de forma contínua ou intermitente. Na maioria dos casos, a cristalúria é assintomática (encontrada em, aproximadamente, 67% dos doentes) e não parece ser preditiva do aparecimento de sintomas, não obrigando à suspensão do tratamento.

Em menor percentagem, a cristalúria pode acompanhar-se de disúria, urgência urinária, (possivelmente, por irritação da mucosa uretral e vesical) e lombalgia. Habitualmente, a lombalgia ocorre na ausência de nefrolitíase, podendo acompanhar-se de evidência imagiológica de defeitos parenquimatosos e insuficiência renal que melhora após aumento de ingestão hídrica, com ou sem a suspensão de indinavir. Postula-se que a existência de cristais no túbulo distal, onde a concentração urinária favorece a supersaturação, possa contribuir para o desenvolvimento da lombalgia. No entanto, desconhece-se se os indivíduos assintomáticos, ou com outra sintomatologia, desenvolvem lesões parenquimatosas semelhantes, ou se desenvolverão, mais tarde, défices crónicos da função renal.

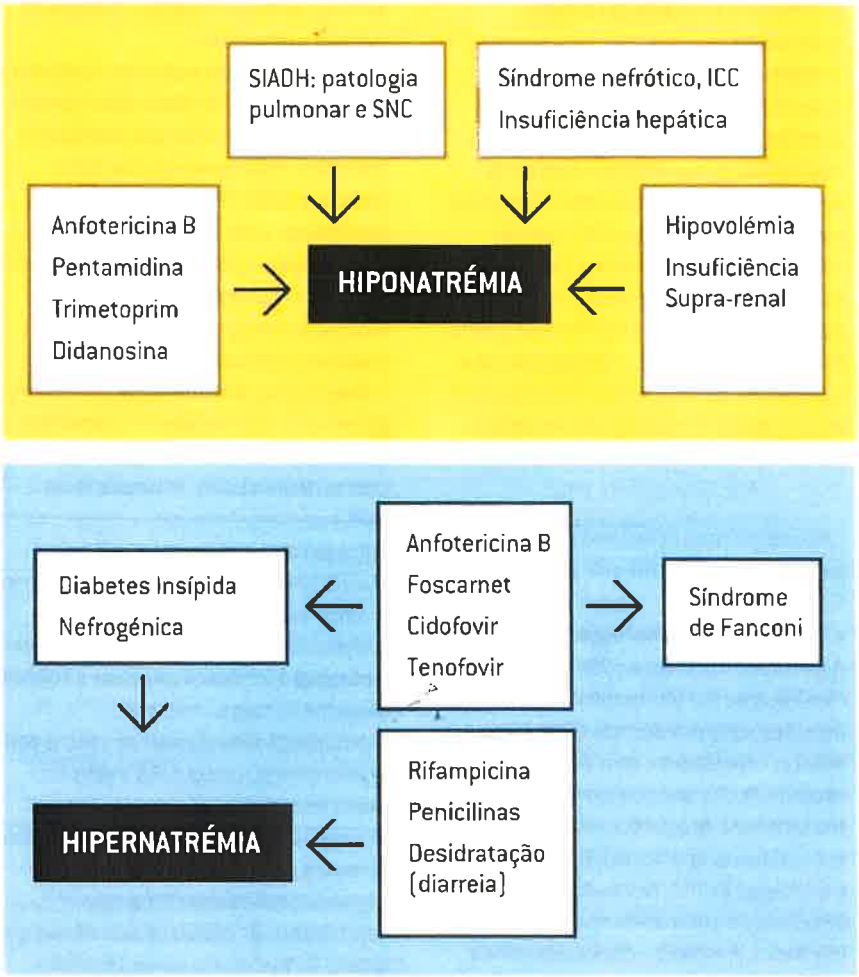

Figura 1: Revisão esquemática dos principais distúrbios do equilíbrio do sódio e da água encontrados nos doentes com infecção por VIH[1,2,8, 15-20].

A nefrolitíase afecta cerca de 4% dos doentes medicados com indinavir. Geralmente, os cálculos são constituídos por cristais de indinavir combinados com proteínas da matriz e, por vezes, oxalato e/ou fosfato de cálcio, os quais podem induzir uropatia obstrutiva e IRA[6,10]. Anomalias citológicas das células do epitélio de transição urinário, tais como hipercromatismo e polimorfismo nuclear, têm sido descritas em doentes tratados com indinavir[22]. Alguns doentes apresentam piúria assintomática, frequentemente associada a cristalúria, por vezes relacionadas com nefrite intersticial alérgica e nefrite intersticial crónica que pode evoluir para atrofia renal independentemente da suspensão, ou não, do fármaco[9,23,24].

Recentemente, foram relatados casos de IRA associados ao tratamento com **ritonavir.** A função renal tende a normalizar após a suspensão do fármaco e o mecanismo de toxicidade é ainda desconhecido, embora a formação de cristais e de cálculos renais pareça ser a causa mais provável[11,20,25,26].

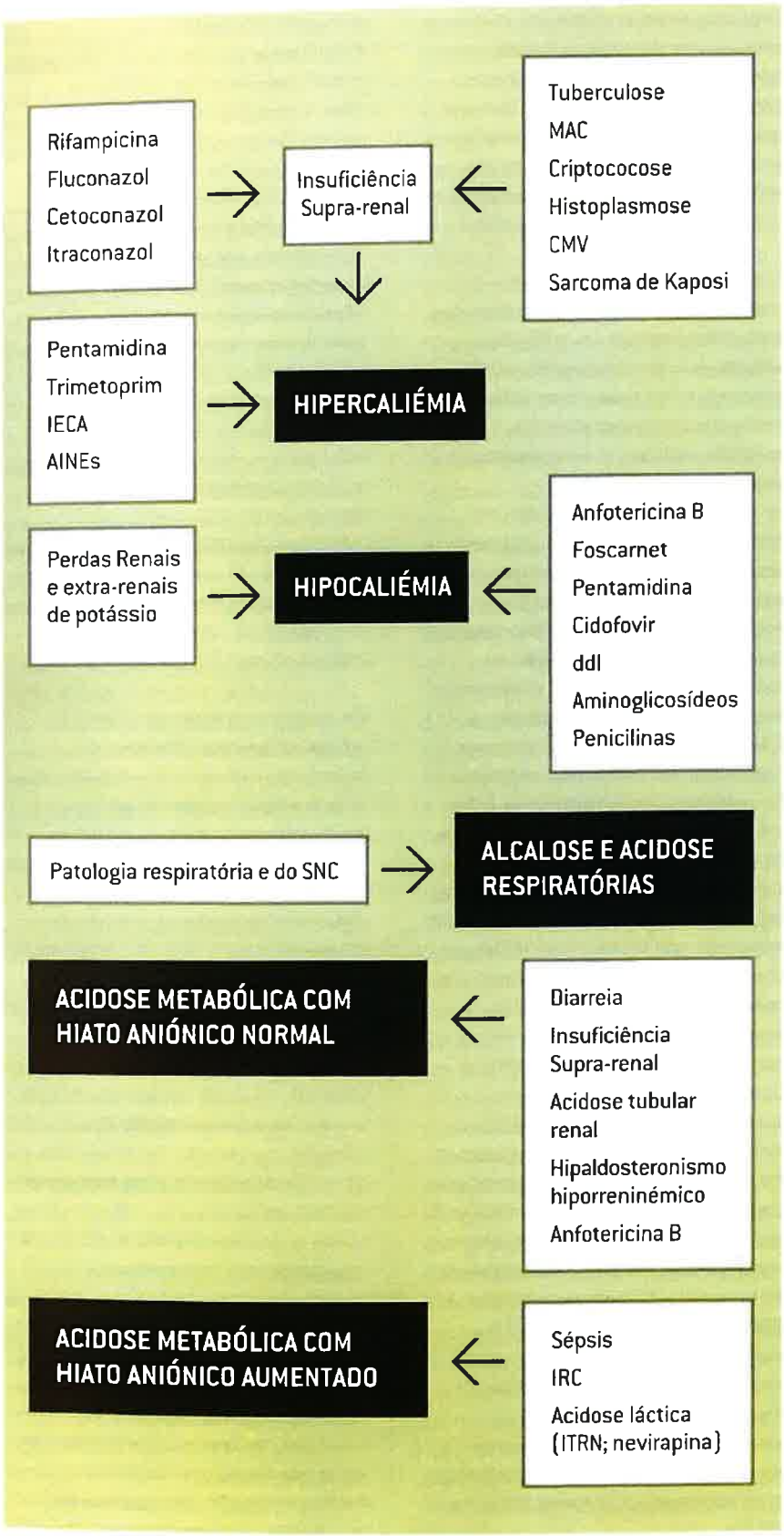

Da mesma forma, foram descritos casos de lesão tubular renal – síndrome de Fanconi e diabetes insípida nefrogénica (DIN) associadas à administração de **tenofovir** e **ddI**[18,19,21,27].

A nefrotoxicidade de **cidofovir** manifesta-se por proteinúria e elevação da creatinina sérica em 39% e 12% dos casos, respectivamente[17], por quadros de DIN sem alterações laboratoriais premonitórias, de síndrome de Fanconi e de IR rapidamente progressiva e irreversível por nefrite intersticial[7,15,16].

O mecanismo de toxicidade das células tubulares é desconhecido. O probenecid parece competir com a captação e excreção activa de cidofovir ao nível do túbulo renal, contribuindo para diminuir a acumulação do fármaco nas células tubulares proximais[7] e para reduzir a sua nefrotoxicidade[17].

A administração de cidofovir está contra-indicada em doentes com creatininémia> 1.5 mg/dl, clearance da creatinina <55 ml/min, proteinúria> 100 mg/dl (++) e em doentes sob medicação nefrotóxica (que deve ser interrompida, pelo menos, 7 dias antes do início da terapêutica com cidofovir). A creatininémia e a proteinúria devem ser avaliadas 48 horas após a administração de cidofovir[5,16].

/ Patologia renal directamente associada à infecção por VIH

Três síndromes têm sido mais directamente relacionados com a infecção por VIH: a glomerulosclerose focal e segmentar, a doença por imunocomplexos e as microangiopatias trombóticas. Cada um destes síndromes tem apresentação clínica e características epidemiológicas próprias que podem contribuir para o diagnóstico diferencial. A biópsia renal é, frequentemente, necessária para estabelecer o diagnóstico definitivo.

Figura 2: Revisão esquemática dos principais distúrbios do potássio e do equilíbrio ácido-base encontrados nos doentes com infecção por VIH[1,2,8,21].

• Glomerulosclerose associada a VIH (GSF-VIH)

A GSF-VIH é a mais comum das 3 nefropatias associadas a VIH, sendo encontrada em cerca de 10% dos doentes[28-30]. No entanto, reconhece-se que este facto pode estar relacionado com o maior número de biópsias renais efectuadas em doentes com síndrome nefrótico[31-33]. Nos Estados Unidos, em indivíduos afro-americanos com idades compreendidas entre os 20 e os 64 anos, esta entidade nosológica é a 3ª causa de insuficiência renal terminal (IRT), sendo responsável por cerca de 10% dos novos casos IRT.[34]

Embora a maioria dos doentes infectados por VIH apresente contagens de linfócitos T CD4+ inferiores a 200 células/μl[21,35,36], a GSF-VIH pode manifestar-se em qualquer fase da doença, incluindo o período de seroconversão[37].

Um estudo realizado em 1995 sugere alguma correlação entre o valor da carga viral e a incidência de doença renal, ainda que a relação causa-efeito não tenha sido verificada[38].

Apesar desta doença ter sido descrita em todas as categorias de transmissão para a infecção por VIH, a grande maioria dos doentes são homens (relação de 10:1[21,29,34]) e de raça negra[28,36,39-42]. A causa para esta aparente predisposição para a doença renal nos doentes de raça negra com SIDA permanece desconhecida. De uma forma geral, a raça negra apresenta maior incidência de outras doenças renais (nefropatia diabética, nefropatia do lúpus, nefropatia por heroína, etc.) sugerindo predisposição genética para doença renal grave, independentemente, da sua etiologia[43].

Em alguns estudos, cerca de 50% dos doentes com GSF-VIH apresentam, em comum, história de consumo de drogas por via parentérica[21,28,29,34,41].

Contudo, os resultados destes estudos devem ser interpretados de forma cautelosa. Os seus métodos podem ter seleccionado doentes com doença mais grave, com nível socio-económico que lhes permite ter melhor acesso aos cuidados de saúde, ou com formas de doença mais atípica ou agressiva e, portanto, com maior probabilidade de serem observados pelo nefrologista e de realizar biópsia renal.

Uma vez que estes estudos não têm uma base populacional, não permitem estimar a proporção da população com infecção por VIH em risco de nefropatia, nem quantificar o risco em sub-populações específicas.

Clinicamente, a GSF-VIH apresenta-se como síndrome nefrótico com proteinúria, frequentemente, superior a 10 g/dia, hipoalbuminemia, sendo raro existir edema periférico, HTA e hipercolesterolemia. O sedimento urinário é inespecífico. Na ecografia observam-se rins aumentados e ecogénicos[1,21,28,31,33,39].

Os doentes não tratados evoluem em semanas a meses para IRT (8 a 16 meses em média)[4,28,35,38,39,41]. Esta evolução não parece estar relacionada nem com a contagem dos linfócitos T CD4+, nem com a carga viral, nem com o estádio da infecção por VIH, embora os doentes com história de consumo de drogas por via parentérica se apresentem com doença mais agressiva e com menor reserva renal[42].

Do ponto de vista histopatológico, a GSF-VIH caracteriza-se por glomerulosclerose focal e segmentar, associada a doença tubular microquística atingindo múltiplos segmentos do nefrónio e por um infiltrado intersticial com células inflamatórias que condicionam um aumento das dimensões renais. À microscopia óptica observa-se hipertrofia das células epiteliais viscerais com formação de pseudocrescentes na cápsula de Bowman. Uma variante colapsante, com glomérulos contraídos, membranas basais enrugadas e espaço de Bowman aumentado está frequentemente associada a doença glomerular e tubular. O lúmen dos capilares glomerulares encontra-se obliterado e contém células esponjosas, existe atrofia e dilatação microquística dos túbulos que, habitualmente, contêm material proteinácio, observa-se um infiltrado tubulo-intersticial composto, maioritariamente, por linfócitos T e macrófagos (característico da doença e achado notável, tendo em conta a depleção periférica de células T), edema intersticial e fibrose.

A imunofluorescência revela, frequentemente, deposição de IgM e de C3 e, mais raramente, C1q nas áreas de glomerulosclerose e no mesângio dos glomérulos não esclerosados. A microscopia electrónica demonstra hipertrofia das células epiteliais viscerais, transformação microvilosa e apagamento dos podócitos nos segmentos esclerosados e não esclerosados. Em mais de 90% das biópsias renais, dos doentes com GSF-VIH, identifica-se inclusões tubulo-reticulares no citoplasma das células glomerulares e de outras células endoteliais vasculares. Estas inclusões podem ser induzidas, *in vitro*, em linfócitos normais submetidos à acção de interferão alfa (IFN-α).

Quando comparados com os não infectados, a biópsia renal em doentes com infecção por VIH com glomerulopatia colapsante apresenta, mais frequentemente, inclusões tubulo-reticulares e alterações micro quísticas[4,21,28,31,32].

Em relação ao tratamento, a literatura médica apresenta poucos ensaios controlados e aleatorizados dirigidos para a definição dos benefícios de qualquer terapêutica para a GSF-VIH.

Com base na informação disponível, parece razoável orientar o tratamento para a diminuição da replicação viral, redução da progressão da doença renal e, se necessário, preparação para a terapêutica da DRT.

A relutância em prescrever corticóides, em doentes com SIDA, pelo risco de incremento da expressão de VIH, aceleração da progressão de sarcoma de Kaposi e de desenvolvimento das infecções oportunistas, tem limitado a sua utilização. No entanto, o seu emprego em doentes com pneumonia a *Pneumocystis carinii* ou trombocitopenia imune não se acompanhou de efeitos secundários importantes.

A constatação do benefício da corticoterapia, em doentes com síndrome nefrótico por GSF idiopática, levou à realização de vários estudos, cujos resultados parecem apoiar o benefício da prescrição de prednisolona[44,45] no tratamento da GSF-VIH. Sugere-se que o benefício da corticoterapia possa advir da

sua actividade anti-inflamatória, através da redução do intenso infiltrado de células T que é característico desta nefropatia. No entanto, serão necessários estudos adicionais que comprovem a eficácia e segurança desta estratégia terapêutica nestes doentes[43].

O tratamento com captopril e fosinopril tem contribuído para a diminuição do nível de creatininemia sérica e para a redução do risco de progressão da doença renal, em doentes com GSF-VIH.

O mecanismo de acção dos inibidores da enzima conversora da angiotensina (IECA), nesta patologia, é desconhecido, especulando-se que resida em efeitos hemodinâmicos, controlo da passagem transglomerular de proteínas e inibição do factor transformador de crescimento beta (TGF-β)[4,46].

Embora não existam estudos bem controlados demonstrando os efeitos a longo prazo da terapêutica anti-retroviral (TAR), têm sido relatados vários casos em que a TAR contribuiu para a redução da proteinúria e para a melhoria da função renal e dos achados anatomo-patológicos da biópsia renal em alguns doentes com GSF-VIH[36,37,47,48].

Estes resultados estão de acordo com a hipótese de que esta patologia resulta de um efeito directo da expressão de VIH nas células renais.

A constatação dos potenciais benefícios da TAR sugere que esta possa ser a melhor estratégia disponível para o tratamento da GSF-VIH. Com base nestes dados, o início da TAR deve ser considerada em doentes com GSF-VIH, mesmo quando apresentam valores de CD4 superiores aos indicados nas recomendações terapêuticas[35,36,43].

• Doença renal por imunocomplexos associada a VIH (DIC-VIH): glomerulonefrite proliferativa, nefropatia mista esclerose--imunocomplexos e nefropatia IgA

Geralmente, a DIC-VIH apresenta-se numa frequência inferior à de GSF-VIH embora, em algumas séries, a sua ocorrência atinja 25-33% dos casos estudados[49].

A maioria destes doentes é de origem caucasiana, sugerindo, mais uma vez, a influência de factores do hospedeiro na expressão fenotípica da doença renal dos doentes com infecção por VIH. A escassez de estudos não permite ainda compreender, de forma clara, a possível relação entre a glomerulonefrite por imunocomplexos (IC) e a infecção por VIH, nem a influência desta patologia sobre a morbilidade e mortalidade dos doentes.

Clinicamente, ao contrário da GSF, na DIC-VIH tende a predominar a hematúria e a proteinúria não nefrótica, sendo a sua evolução mais indolente e com menor probabilidade de progressão para DRT, sobretudo nos doentes com Nefropatia por IgA[50].

Ao microscópio óptico, observam-se, ocasionalmente, crescentes fibrocelulares com células epiteliais viscerais proeminentes, dilatação tubular microquística, atrofia e infiltrado inflamatório com predomínio de linfócitos B.

A imunofluorescência revela depósitos de IgA, IgM, IgG, C3, C4 e C1q no mesângio e ao microscópio electrónico, encontram-se depósitos electro-densos subendoteliais, intramembranosos e mesangiais, sendo, ocasionalmente, observadas inclusões tubulo-reticulares nas células endoteliais.

Os estudos realizados sugerem a presença de depósitos de imunocomplexos como sendo o mecanismo inicial para o desenvolvimento de glomerulonefrite. Por outro lado, a inflamação glomerular pode não estar relacionada com o VIH e ser influenciada por reacções imunológicas anómalas associadas ou à infecção viral, ou secundárias a superinfecções. Foram demonstrados complexos IgA-p24, IgG-gp120 e IgG-p24 de VIH em doentes com glomerulonefrite. Os imunocomplexos podem ser ou circulantes e depositar-se a nível renal, iniciando o processo inflamatório, ou formados localmente, em resposta à presença do genoma de VIH no tecido renal[49].

Existem poucos estudos relativos ao tratamento da DIC-VIH. Parece haver algum benefício com a prescrição de tratamento anti-retrovírico, de IECA e corticóides[4].

• Microangiopatias trombóticas — Púrpura Trombocitopénica Trombótica (PTT) e Síndrome Hemolítico Urémico (SHU)

São síndromes de etiologia desconhecida, caracterizados por anemia hemolítica microangiopática, insuficiência renal (mais expressivos no SHU), trombocitopenia (mais expressiva na PTT), febre e manifestações neurológicas, descritos na literatura com incidência crescente, em associação ~~à~~ com a infecção por VIH. Tal como acontece na forma idiopática, as microangiopatias associadas a VIH são mais frequentes em adultos jovens do sexo masculino (80%) predominando na raça caucasiana. A insuficiência renal é, habitualmente, ligeira e a proteinúria pode atingir valores nefróticos. O prognóstico é mais reservado que na forma idiopática, com taxas de mortalidade de 66 a 100%.

Em termos anatomo-patológicos, são encontradas plaquetas e fibrina nos capilares glomerulares, arteríolas renais e artérias interlobulares. As arteríolas apresentam edema endotelial, necrose fibrinóide e lesões em "casca de cebola". São encontrados depósitos de C1q, C3, C4, IgA, IgM e cadeias leves nos glomérulos. A microscopia electrónica revela inclusões reticulo-intersticiais nas células endoteliais.

Foi sugerido que proteínas citotóxicas e componenetes de VIH induzem apoptose das células endoteliais, através da expressão da molécula apoptótica Fas (CD95). O activador do plasminogénio tissular e o factor de crescimento básico fibroblástico estão também envolvidos na patogénese destes síndromes. O papel de VIH não é claro, sugerindo-se que pode desencadear lesão endotelial, promover a secreção de citocinas inflamatórias como factor de necrose tumoral alfa (TNF-α) e interleucina beta (IL-β), as quais, por sua vez, aumentam a expressão de moléculas de adesão, seguindo-se a retracção e descolamento do endotélio.

A deficiência do factor de von Willebran descrita em doentes infectados por VIH e com PTT pode promover a agregação plaquetária, conduzindo à microangiopatia trombótica[4,51].

O tratamento é semelhante ao das formas idiopáticas – plasmaferese, infusão de plasma, anti-plaquetares, corticóides, vincristina. Ainda que não tenha sido definido o papel da TAR no tratamento desta afecção, existem relatos que sugerem algum benefício potencial.-

- **Doença de Lesões Mínimas, Glomerulopatia membranosa e Glomerulopatia mesangio-proliferativa associadas à infecção por VIH têm sido raramente descritas[2,35,52].**

A **amiloidose**, em doentes com infecção VIH[35,52,53], é uma entidade rara, não deixando de ser surpreendente se tivermos em conta a propensão para infecções de repetição e a estimulação antigénica permanente que ocorre nestes doentes. Foram descritos 4 casos de glomerulopatia amiloidótica em doentes infectados por VIH, com uma evolução clínica que pode simular a da GSF[53]. A TAR, ao reduzir a frequência das infecções oportunistas e a estimulação antigénica, poderá, teoricamente, beneficiar estes doentes, sendo, no entanto, necessário realizar ensaios que comprovem esta hipótese.

/ Terapêutica de substituição

A incidência da insuficiência renal terminal (IRT) causada por doenças renais associadas a VIH diminuiu, pela primeira vez, em 1996, estabilizando-se nos anos seguintes. Estes dados parecem estar correlacionados com a crescente prescrição das novas estratégias de tratamento anti--retrovírico com combinações de, pelo menos, três fármacos. No entanto, se se tiver em atenção o aumento da longevidade dos doentes infectados por VIH, prevê-se que o número de casos de IRT aumente, exponencialmente, nos próximos 10 anos[34,35,52].

Nos anos 80, prognóstico dos doentes com infecção por VIH submetidos a hemodiálise era extremamente reservado, estando referidas taxas de longevidade, significativamente, mais baixas quando comparadas com os restantes hemodializados[29].

Os progresso das técnicas dialíticas e do tratamento da anemia, verificados durante os anos 90, contribuiram para o aumento da longevidade dos hemodialisados infectados por VIH, independentemente, de estarem ou não em tratamento com anti-retrovíricos[42,54].

A taxa de sobrevivência dos doentes com infecção por VIH, sob hemodiálise, parece ser influenciada pelo estádio da infecção viral e pela modalidade de diálise utilizada (hemodiálise *versus* diálise peritoneal)[55]. Num estudo publicado em 1990[42], a taxa de sobrevivência de doentes em estádio de SIDA, ao fim de um ano, foi de 16%, contrastando com 77% nos infectados sem SIDA. Num outro estudo, a contagem de células CD4+ <50 /µl mostrou ser um marcador de mau prognóstico, sobretudo, se associado a hipoalbuminemia <2.5 m/dl. Outros factores como a idade, sexo, raça e modo de aquisição da infecção não parecem influenciar o tempo de diálise[4].

/ Transplante renal

Em relação ao transplante renal, as preocupações existentes estão relacionadas com as implicações da terapêutica imunossupressora e dos seus efeitos adversos sobre a história natural dos doentes já por si imunodeprimidos.

Alguns centros nos EUA estão a iniciar ensaios que têm como objectivo determinar o efeito do transplante e da terapêutica imunossupressora em doentes infectados por VIH.

Nos doentes sem antecedentes de infecções oportunistas, com contagem de células CD4 +> 300/µL[21], com valores de carga viral abaixo do limiar de detecção e aderentes ao acompanhamento médico os resultados da transplantação renal e o impacte da quimioterapia imunossupressora parecem ser animadores[4].

/ Avaliação dos doentes infectados por VIH com doença renal

Embora não existam orientações práticas relativas à avaliação dos doentes com infecção por VIH e doença renal, parece ser apropriado verificar a existência de proteinúria na primeira avaliação e depois, anualmente, sobretudo nos grupos de maior incidência de patologia renal (ex: raça negra). Na presença de proteinúria, deve ser quantificada a proteinúria de 24 horas e realizados estudos serológicos para a hepatite B e C e sífilis. Perante proteinúria nefrótica ou deterioração progressiva da função renal está indicada a realização de biópsia renal, porque o resultado da histologia poderá contribuir para a definição da melhor estratégia terapêutica.

A ideia não-fundamentada que as manifestações clínicas das nosologias que envolvem o rim são homogéneas e não respondem à terapêutica, conduziu à relutância da realização de biópsias renais nestes doentes.

O aumento da longevidade dos doentes infectados por VIH, em conjunto com as complicações iatrogénicas metabólicas associadas à TAR e com o envelhecimento da população geral irão contribuir para o aumento da incidência da IRC no futuro próximo.

Neste sentido, é urgente desenvolver estudos clínicos que caracterizem melhor o espectro de doença renal associada à infecção por VIH e definir as melhores estratégias terapêuticas[36].

/ Bibliografia:

1. Rodriguez R, Humphreys M. Renal Complications of HIV Infection. Mandell: Principals and Practice of Infectious Diseases, 5ª ed. Churchill Livingstone, Inc Copyright 2000. Cap.19 p297-302

2. Claxton S, Marin D, Powdery W, et al. The Kidney in HIV Disease. Manual of HIV Therapeutics. 2ªed 2001. Lippincott Williams & Wilkins. P 130-134

3. Kimmel P. The Nephropathies of HIV Infection: Pathogenesis and Treatment. Current Opinion in Nephrology and Hypertension, 2000; 9:117-122

4. Weiner J, Goodman J, Kimmel P. The HIV-Associated Renal Diseases: Current Insight Into Pathogenesis and Treatment. Kidney International, 2003; 63: 1618-1631

5. Bartlett J, Gallant J. Medical Management of HIV Infection. Ed. 2002-2003. Johns Hopkins University, Division of Infectious Diseases. P. 157-302

6. Kopp J, Miller K, Mican K, et al. Crystalluria and Urinary Tract Abnormalities Associated With Indinavir. Ann Inter Med, 1997; 127:119-126

7. Meier P, Dautheville-Guibal S, Ronco P, et al. Cidofovir-Induced End-Stage Renal Failure. Nephrl Dial Transplant, 2002 ; 17:148-149

8. Brady H, Brenner B. Disorders of Kidney and Urinary Tract. Fauci A, Braunwald E, Isselbacher K,

et al. Harrisons Principals of Internal Medicine, 14ª ed. McGraw-Hill Copyright 1998. Cap 10. p:1504-1505, 1536-1544, 1553-1558

9. Tashima K, Horowitz J, Rosen S. Indinavir Nephropathy. N Eng J Med, 1997; 336:138-139

10. Daudon M, Estepa L, Viard J, et al. Urinary Stones in HIV-1-Positive Patients Treated With Indinavir. The Lancet, 1997 ; 349:1294-1295

11. Duong M, Sgro C, Grappin M, et al. Renal Failure After Treatment With Ritonavir. The Lancet, 1996; 348:693

12. Simon D, Brosius F, Rothstein D. Sulfadiazine-Associated Obstructive Nephropathy Occurring in a Patient With Acquired Immunodeficiency Syndrome. Arch Intern Med, 1990; 150:2379

13. Vitting K, Gardenswart M, ZabetakisF. Frequency of Hyponatremia and Nonosmolar Vasopressin Release in Patients With Acquired Immunodeficiency Syndrome. JAMA, 1990; 263:973

14. Tang W, Kaptein E, Feinstein E. Hyponatremia in Hospitalised Patients With Acquired Immunodeficiency Syndrome and AIDS-Related Complex. Am J Med, 1993 ; 94:169

15. Schiliefer K, Rockstroh J, Spengler U, et al. Nephrogenic Diabetes Insipidus in a Patient Taking Cidofovir. The Lancet, 1997 ; 350:413-414

16. Reinforcement of Guidelines to Prevent Nephrotoxicity with Vistide Use, and Reports of Uveitis/Iritis, Hearing Loss. www.fda.org/medwatch/safety/1998/vistid.htm

17. Lalezri J, Stag R, Kuppermann B, et al. Intravenous Cidofovir for Peripheral Cytomegalovirus Retinitis in Patients With AIDS. Ann Intern Med; 126:257-163, 1997

18. Verhelst D, Monge M, Meynard J, et al. Fanconi Syndrome and Renal Failure Induced by Tenofovir: A First Case Report. American Journal of Kidney Diseases, 2002; 40:1331-1333

19. Karras A, Lafauri M, Furco A, et al. Tenofovir-Related Nephrotoxicity in Human Immunodeficiency Virus Infected Patient: Three Cases of Renal Failure, Fanconi Syndrome and Nephrogenic Diabetes Insipidus. Clinical Infectious Diseases, 2003; 36(8):1070-1073

20. Bochet M, Jacquiaud C, Valantin M, et al. Renal Insufficiency Induced by Ritonavir in HIV-Infected Patients. Am J Med, 1998 ; 105:457

21. Salifu O, Pani S, Misra N. HIV Nephropathy. 2003. www.emedicine.com

22. Hamm M, Wawroschek F, Rathert P, et al. Urinary Cytology Changes in Protease Inhibitor Induced Urolithiasis. J Uro, 2000; 163:1249-1250

23. Kopp J, Falloon J, Filie A, et al. Indinavir-Associated Interstitial Nephritis and Urothelial Inflammation: Clinical and Cytologic Findings. Clinical Infectious Diseases, 2002; 34:1122-1128

24. Hanabusa H, Tagami H. Renal Atrophy associated With Long-Term Treatment With Indinavir. N Eng J Med, 1999; 340:392-393

25. Chugh S, Bird R, Alexander E. Ritonavir and Renal Failure. N Eng J Med; 366:138, 1997

26. Witzke O, Plentz A, Sehafers R, et tal. Side Effects of Ritonavir and Its Combination with Saquinavir With Special Regard to Renal Function. AIDS, 1997; 11:836-838

27. Crowther M, Callaghan W, Hodsman A, et al. Dideoxyinosine-Associated Nephrotoxicity. AIDS, 1997; 7:131-132

28. Rao S, Filippone E, Nicastri A, et al. Associated Focal and Segmental Glomerulosclerosis in Acquired Immunodeficiency Syndrome. N Eng J Med, 1984; 310:669-673

29. Rao S, Friedman E, Nicastri A. The Types of Renal Disease in Acquired Immunodeficiency Syndrome. N Eng J Med, 1987; 316:1062-1068

30. Bologa R. HIV-Associated Nephropathy: Clinical Characteristics and Therapeutic Options. AIDS Read 9(1):38-42, 1999. www.medscape.com/viewarticle/416711

31. Klotman P. HIV Associated Nephropathy. Kidney Int, 1999; 56:1161-1176

32. Bourgoigne J. Renal Complications of Human Immunodeficiency Virus Type 1. Kidney Int, 1990; 37:1571-1584

33. Kimmel P, Ferreira-Centeno A, Farkas-Szallasi T, et al. Viral DNA in Microdissected Renal Biopsy Tissue from HIV Infected Patients With Neprotic Syndrome. Kidney Int, 1993; 43:1347-1352

34. United States Renal Data System. 2000 Annual Data Repot/Atlas. National Institutes of Health, National Institute of Diabetes and Digestive and Kidney Diseases, Bethesda. Abril 2000. www.usrds.org/adr.htm

35. Szczech L. Recent Developments and Current Issues in HIV-Related Renal Disease. Medscape General Medicine 3(3) 2001. WWW.medscape.com/viewarticle/4082276

36. Kirchner J. Resolution of Renal Failure After Initiation of HAART. 3 Cases and a Discussion of the Literature. AIDS Read, 2002; 12(3): 110-112, www.medscape.com/viewarticle/433555

37. Winston J, Bruggeman L, Ross M, et al. Nephropathy and Establishment of a Renal Reservoir of HIV 1 During Primary Infection. N Eng J Med, 2001; 344 (26): 1979-1984

38. Kimmel P, VedBrat S, Pierce P, et al. Prevalence of Viremia in Human Immunodeficiency Virus-Infected Patients With Renal Disease. Arch Intern Med, 1995; 155:1578-1583

39. Langs C, Gallo G, Schacht R, et al. Rapid Renal Failure in AIDS-Associated Focal Glomerulosclerosis. Arch Intern Med, 1990; 150:287-292

40. Cantor E, Kimmel P, Bosch J. Effect of Race on Expression of Acquired Immunodeficiency Syndrome-Associated Nephropathy. Arch Inter Med, 1991; 151:125-128

41. Carbone L, Dágati V, Cheng J, et al. Course and Prognosis of Immunodeficiency Virus-Associated Nephropathy. Am J Med, 1989; 87:389-395

42. Mazbar S, Schoenfeld P, Humphreys M. Renal Involvement in Patients Infected With HIV: Experience at San Francisco General Hospital. Kidney Int, 1990; 37:1325-1330

43. Ross M, Klotman P. HIV-associated nephropathy. AIDS, 2004; 18(8):1089-1100

44. Smith M, Pawar R, Carey J, et al. Effect of Corticosteriod Therapy on Human Immunodeficiency Virus-Associated Nephropathy. Am J Med, 1994; 97:145-151

45. Smith M, Austen J, Carey J, et al. Prednisone Improves Renal Function and Proteinuria in Human Immunodeficiency Virus-Associated Nephropathy. Am J Med, 1996; 101:41-48

46. Ouellette D, Kelly J, Anders G. Serum Angiotensine-Converting Enzyme Level is Elevated in Patients With Human Immunodeficiency Virus Infection. Arch Intern Med, 1992; 152:321-323

47. Chemlal K, Nochy D, Kenouch S, et al. Dramatic Improvement of renal Dysfunction in a Human Immunodeficiency Virus-Infected Woman Treated with Highly Active Antiretroviral Therapy. Clinical Infectious Diseases, 2000; 31:805-806

48. Wali R, Drachenberg C, Papadimitriou J, et al. HIV-1-associated Nephropathy and Response to Highly-active Antiretroviral Therapy. The Lancet, 1998; 352:783-784

49. Kimmel P, Phillips T, Ferreira-Centeno A, et al. HIV-Associated Immune-Mediated Renal Disease. Kidney Int, 1993; 44:1327-1340

50. Kimmel P, Phillips T, Ferreira-Centeno A, et al. Brief Report: Idiotypic IgA Nephropathy in Patients With Immunodeficiency Virus Infection. N Eng J Med, 1992; 327:702-706

51. Furlan M, Robles R, Galbusera M, et al. Von Willebran Factor-Cleaving Protease in Thrombotic Thrombocytopenic Purpura and The Hemolytic-Uremic Syndrome. N Eng J Med, 1998; 339 (22); 1578-1585

52. Szczech L. Renal Diseases Associated with Human Immunodeficiency Virus Infection: Epidemiology, Clinical Course and Management. Clinical Infectious Diseases, 2001; 33:115-119

53. Anson J, Wali R, Weinman E. Renal Amyloidosis in AIDS. Ann Inter Med, 2000; 133(1): 75

54. Kimmel P, Umana W, Siemens S, et al. Continuous Ambulatory Peritoneal Dialysis and Survival of HIV-Infected Patients With End-Stage Renal Disease. Kidney Int, 1993; 44:373-378

55. Boggs W. Dialysis Modality Does Not Influence Survival From HIV-Associated Nephropathy.2003. www.medscape.com/viewarticle/455594