CASO CLÍNICO / *CLINICAL CASE*

Mucormicose disseminada com envolvimento cerebral em doente com possível linfocitopenia tcd4+ idiopática e distúrbio do metabolismo do ferro

Disseminated mucormycosis with cerebral involvement in a patient with possible idiopathic t cd4+ lymphocytopenia and an iron metabolism disorder

/ A. Vale[1] / P. Guimarães[2] / D. Apolinário[1] / A. Costa[2] / R. Taipa[3] / M. Melo Pires[4] / F. Guimarães[4]

[1]Interno do Serviço de Pneumologia do CHTMAD
[2]Assistente do Serviço de Neurologia do CHTMAD
[3]Assistente da Unidade de Neuropatologia do HGSA-CHP
[4]Assistente Graduado da Unidade de Neuropatologia do HGSA-CHP
[5]Assistente Graduado do Serviço de Medicina Interna do CHTMAD

Correspondência:
Artur Vale
Rua da Levada, N.º 25, 2.º Esquerdo, Flores
5000-061 Vila Real.
Telem: 967787972
Email: arturricardovale@gmail.com

Patrocínios:
O presente estudo não foi patrocinado por qualquer entidade

Artigo recebido em
29/07/2014

Artigo aceite para publicação em
04/02/2015

/ Resumo

A mucormicose é uma infeção fúngica rara, com elevada mortalidade, que afeta sobretudo indivíduos imunodeprimidos, vítimas de trauma penetrante, queimados, ou sob terapêutica com quelantes do ferro. Geralmente o ponto de partida da infeção é a via aérea (cornetos nasais ou alvéolos pulmonares). O sistema nervoso central pode ser envolvido por contiguidade ou por disseminação hematogénea.

Os Autores apresentam o caso clínico fatal de um indivíduo do género masculino de 35 anos com antecedentes de distúrbio do metabolismo do ferro possivelmente genético, admitido por lesões cerebrais bilaterais e uma lesão nodular pulmonar. Inicialmente foi considerado o diagnóstico de neoplasia pulmonar metastizada e, posteriormente, de toxoplasmose. O quadro evoluiu rapidamente para meningite, aumento de lesões pulmonares e aparecimento de lesões renais, nos músculos iliopsoas e paravertebral, e possível fistulização com hemorragia intestinal. O estudo analítico identificou uma linfocitopenia T CD4+ persistente, na ausência de infeção pelo vírus da imunodeficiência humana.

O diagnóstico de mucormicose foi estabelecido por biopsia cerebral já em fase adiantada da doença. O doente não teve resposta favorável à terapêutica com anfotericina B lipossómica em dose elevada e não apresentou condições para os desbridamentos cirúrgicos necessários, quer pela extensão da disseminação, quer pela deterioração progressiva do seu estado geral.

Palavras-chave: Mucormicose; disseminação; envolvimento cerebral; linfocitopenia T CD4+; sobrecarga de ferro

/ **Abstract**

Mucormycosis is a rare, aggressive and often fatal fungal infection. It preferentially affects immunosuppressed patients, burn or penetrating trauma victims and those treated with iron chelators. Usually it originates at nasal turbinates or lung alveoli. Central nervous system may be involved by contiguity or by hematogeneous spread.

The Authors present the case of a 35 year-old man with history of a possible genetic iron metabolism disorder. The patient was admitted with bilateral brain lesions and a pulmonary nodular lesion, first interpreted as a lung metastatic tumor or toxoplasmosis. The disease evolved aggressively, with meningitis, increasing pulmonary lesions, progressing to renal, iliopsoas and paravertebral muscles lesions, that possible fistulized to the colon with severe bleeding. He presented persistent T CD4+ lymphocytopenia in the absence of human immunodeficiency virus infection.

The diagnosis of mucormycosis was established by brain biopsy in an advanced phase of the illness. There was no response to high-dose of amphotericin. The possibility of surgical debridement was discarded owing to the extension of mucormycosis dissemination and irreversible deterioration of the patient's condition.

Keywords: *Mucormycosis; dissemination; cerebral involvement; T CD4+ lymphocytopenia; iron overload.*

/ Introdução

A Mucormicose é uma infeção rara causada por diversos fungos filamentosos do subfilo Mucormycotina. Estão descritas múltiplas espécies, predominando os membros do género *Rhizopus* sobre os da ordem dos Mucorales [1,2].

Estes microrganismos são ubiquitários no ambiente, vulgarmente encontrados em numerosos substratos orgânicos em decomposição e nas excreções de animais. Morfologicamente caracterizam-se por grandes hifas pouco septadas com aspeto de fita ("ribbon-like") que são angioinvasivas [3]. Ao nível das hifas, encontram-se esporos que, quando aerossolizados, podem causar doença no Homem por via inalatória (predominante) e cutânea ou percutânea; é rara a infeção por ingestão de esporos [3].

As espécies de *Mucor* podem invadir os vasos sanguíneos, provocando trombose endovascular e enfartes em contiguidade ou à distância por disseminação hematogénea, podendo a doença ter evolução fulminante [3,4,5].

As condições de risco para a mucormicose invasiva são a diabetes, a acidose metabólica, a corticoterapia, a neutropenia persistente, a terapêutica quelante em doentes em diálise ou dependentes de transfusões, as doenças hematológicas malignas e o transplante de células estaminais ou de órgãos sólidos [1,6,7,8,9]. A hemocromatose parece predispor a mucormicose, com particular gravidade nos doentes tratados com desferroxamina (2). A infeção pode ocorrer em indivíduos imunocompetentes quando expostos a uma grande quantidade de esporos [10,11].

Os pontos de partida da infeção disseminada são, habitualmente, os alvéolos pulmonares e os cornetos nasais [12,13], sendo frequente a coexistência de sinusite e infeção pulmonar na apresentação clínica. No entanto, as manifestações clínicas dependem dos locais de disseminação, da invasão vascular e dos órgãos infetados, sendo o curso clínico frequentemente indolente apesar da invasão ou da disseminação extensa da doença [14,15]

As manifestações clínicas clássicas da mucormicose são rinossinusais, rino-orbitais e rinocerebrais, a partir dos cornetos ou seios perinasais, com progressão necrosante em contiguidade e possibilidade de êmbolos sépticos em tecidos próximos ou à distância [3,5]. Esta última forma angioinvasiva é muitas vezes fulminante. Foram relatados casos de mucormicose cerebral isolada, particularmente em toxicodependentes que utilizam a via intravenosa [16,17].

Frequentemente as manifestações da infeção pulmonar são frustes ou inespecíficas, como tosse persistente, dispneia progressiva ou dor pleurítica [14,18]. A invasão vascular conduz a necrose parenquimatosa que pode resultar em cavitação ou hemoptise [19,20]. Os achados imagiológicos são variados, desde infiltrados focais ou difusos a consolidações, lesões cavitadas ou enfartes em cunha [20]. Sem tratamento precoce a infeção dissemina para o pulmão contralateral e órgãos distantes, podendo nestes casos a mortalidade chegar aos 95%. [1,20].

A infeção gastrointestinal por *Mucor*, rara em adultos, resulta da ingestão de produtos contaminados e manifesta-se sob a forma de ulcerações da mucosa gastrointestinal [21], por vezes com peritonite, ou mesmo abcessos hepáticos [22]. O envolvimento cutâneo e/ou dos tecidos moles pode evoluir para fasceíte necrotizante.

A mucormicose disseminada raramente é diagnosticada *antemortem* [16]. Frequentemente coexiste pneumonia, que é a possível fonte da disseminação [2,16].

O diagnóstico é, habitualmente, difícil e demorado, exigindo alto grau de suspeição em doentes suscetíveis. A identificação em espécimes colhidos, incluindo hemoculturas, é rara [1], tornando a biopsia de lesões suspeitas fundamental para o diagnóstico [1,24]. São necessárias colorações apropriadas, como a técnica de Grocott-Gomori (metenamina de prata), o PAS ou o iodeto de potássio. As hifas têm ramificações irregulares, não bifurcantes e, ocasionalmente, em ângulo reto [1]. A cultura em meio de Sabouraud-dextrose-agar e subsequente valorização morfológica das caraterísticas das hifas pode permitir o diagnóstico. A aplicação de técnicas de biologia molecular para a identificação específica de espécie é ainda experimental no que respeita à mucormicose [2,21].

O sucesso do tratamento depende do diagnóstico precoce, da instituição de terapêutica antifúngica adequada, da correção ou eliminação dos fatores precipitantes e do desbridamento cirúrgico dos tecidos infetados [1,25,26].

Os agentes da mucormicose são resistentes a vários antifúngicos usados no tratamento das micoses sistémicas. No entanto, está demonstrada a eficácia da anfotericina e do posaconazol [3,27]. As formulações de complexos lipídicos da anfotericina são mais eficazes e melhor toleradas, e admite-se o seu benefício em dose alta nas primeiras semanas [28,29]. Na presença de envolvimento cerebral a associação da caspofungina pode ser benéfica, apesar da fraca penetração na barreira hematoencefálica [30]. O posaconazol pode ser uma alternativa à anfotericina, mas recomenda-se o uso concomitante desta durante a primeira semana, até que os níveis terapêuticos de posaconazol sejam atingidos [3]. Este fármaco pode ser utilizado como profilaxia secundária ou ainda como terapêutica de manutenção.

O prognóstico é sombrio e dependente do local e extensão da infeção e das comorbilidades, sendo geralmente desfavorável na presença de disseminação da infeção.

/ Descrição do Caso

Doente de 35 anos de idade, género masculino, raça caucasiana, carpinteiro, emigrado nos EUA até dois anos antes; fumador e com história pessoal e familiar de distúrbio não especificado do metabolismo do ferro, com necessidade de flebotomias no passado, sem hábitos farmacológicos.

No final de março de 2011 iniciou quadro de rinite persistente, tosse seca e anorexia; em 8 de abril foi admitido no Serviço de Urgência de outro hospital por um quadro neurológico de instalação rápida com cefaleias, sonolência e dificuldade na marcha. No exame apresentava prostração, confusão e tetraparésia, sem outras alterações, nomeadamente rigidez da nuca. A radiografia torácica evidenciou uma opacidade arredondada no lobo superior do pulmão esquerdo e a tomografia computorizada (TC) cranioencefálica mostrou lesões intraparenquimatosas bihemisféricas, a maior centrada no núcleo lenticular esquerdo, outras na região frontal esquerda, parietal e temporal direitas, com realce periférico em anel pelo contraste intravenoso, interpretadas como metastáticas ou infeciosas (Figura 1). A punção lombar (PL) mostrou líquido cefalorraquidiano (LCR) transparente com glicose 35 mg/dl, proteínas 68.7 mg/dl, leucócitos 5/mm3 e eritrócitos 50/mm3. A ressonância magnética nuclear (RMN) encefálica mostrou várias lesões nodulares sugestivas de etiologia infeciosa, não se podendo excluir tratar-se de metástases. Admitiu-se a toxoplasmose cerebral como hipótese provável, pelo que se instituiu tratamento com pirimetamina, sulfadiazina, ácido folínico e dexametasona intravenosa.

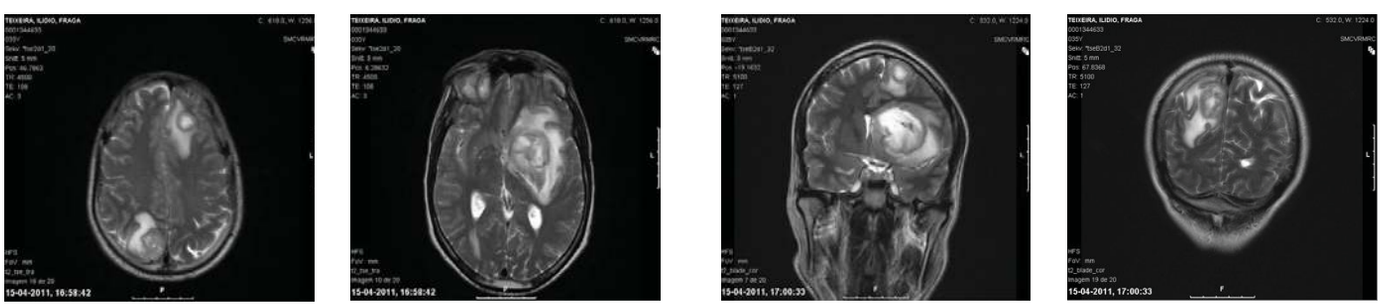

Figura 1 - Imagens de RMN encefálica em T2 (cortes axiais e coronais) revelando lesões frontal polar e centrada aos gânglios da base à esquerda e uma outra parietal direita.

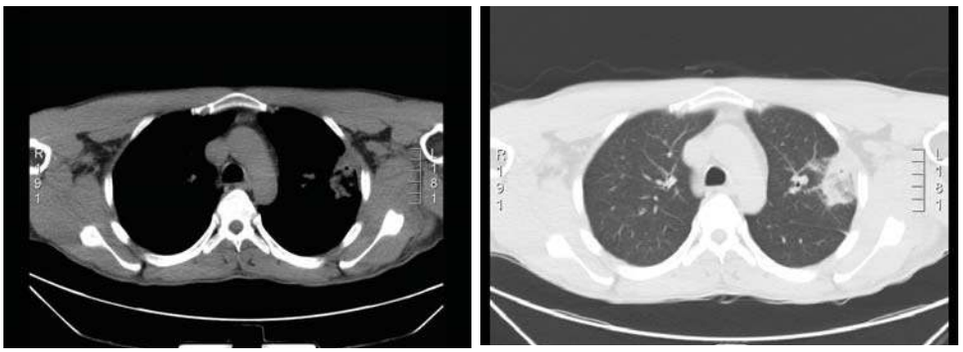

Figura 2 - Imagens de TAC torácica evidenciando lesão nodular do lobo superior do pulmão esquerdo com 35 x 27mm de diâmetro AP e transversal.

A TC torácica (Figura 2), abdominal e pélvica revelou massa justapleural no lobo superior do pulmão esquerdo de 35x27 mm, com cavitação central, sem captação significativa de contraste; no pulmão direito foram observadas imagens micronodulares até 4 mm de diâmetro; o abdómen e pelve não apresentaram alterações relevantes. A serologia de toxoplasmose foi positiva para IgM e negativa para IgG. Realizou-se broncofibroscopia ótica, que não revelou lesões endobrônquicas e o lavado broncoalveolar foi negativo quanto a células neoplásicas e microrganismos. Atendendo à ausência de diagnóstico etiológico foi programada biopsia transtorácica da massa pulmonar esquerda, mas, na data prevista, a lesão desaparecera.

O doente apresentou melhoria clínica e nova RMN encefálica mostrou redução da dimensão das referidas lesões. Contudo, em 16 de maio registou-se agravamento clínico, com vómitos, sonolência e prostração. Foi repetida PL, que mostrou aumento da proteinorráquia, presença de glóbulos vermelhos e ligeira xantocromia. A radiografia do tórax identificou pneumonia na base direita e o ecocardiograma transtorácico não revelou alterações significativas. Desde a admissão, foram administrados vários antimicrobianos com base empírica: meropenemo, ceftriaxone, piperacilina / tazobactam, voriconazol, e, por fim, imipenemo e linezolide. Foi transferido para o serviço de Medicina Interna do nosso hospital em 27 de maio. Apresentava-se orientado, com marcada falta de iniciativa de verbal, sem alterações na avaliação dos pares cranianos, sem papiledema na fundoscopia, com tetraparésia flácida e reflexos osteotendinosos fracos. Estava subfebril e pálido; salientavam-se ainda desnutrição, candidíase oral, hipofonese e crepitações inspiratórias à auscultação pulmonar, e dor à palpação abdominal, sem sinais de irritação peritoneal.

A TC torácica, abdominal e pélvica, entretanto repetida, mostrou um pequeno derrame pleural bilateral, consolidação de ambos os lobos inferiores, com áreas de necrose à direita, padrão pulmonar nodular bilateral; duas imagens nodulares no rim direito, a maior com 62 mm de maior diâmetro, interpretadas pelo imagiologista como linfoma ou metástases; ausência de adenopatias retroperitoneais, mesentéricas ou pélvicas; ascite de pequeno volume (Figura 3).

Do estudo laboratorial destacavam-se: anemia (hemoglobina: 9.3 g/dl); leucopenia (leucócitos: 3.700/mm3, com 89% neutrófilos com granulações tóxicas); trombocitopenia (plaquetas: 48.000/mm3); velocidade de sedimentação: 140 mm; glicose: 88 mg/dl, ureia: 18 mg/dl, creatinina: 0.2 mg/dl; sódio: 130 meq/l, potássio: 4.0 meq/l, aspartato-aminotransferase: 26 U/L, alanino-aminotransferase: 43 U/L, gama-glutamiltranspeptidase: 263 U/L, fosfatase alcalina: 133 U/L, desidrogenase lática: 423 U/L, bilirrubina: 0.6 mg/dl, ferro: 47mcg/dl, capacidade total de fixação do ferro: 165 mcg/dl, ferritina: 3996 ng/ml. Notada linfopenia persistente, com contagem de T CD4+ 55/mm3; serologia do Vírus da Imunodeficiência Humana (VIH) negativa; ausência de ARN do VIH 1 por PCR no plasma; doseamento de imunoglobulinas nos limites normais. A pesquisa de mutações C282Y e H63D no gene HFE para despiste de hemocromatose primária foi negativa. A

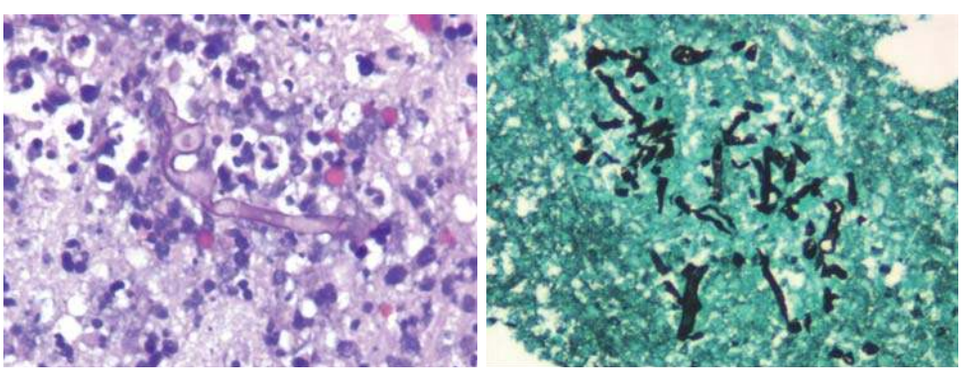

Figura 3 - Imagens de TAC toracoabdominopélvica com consolidação do parênquima pulmonar de ambos os lobos inferiores e áreas de necrose à direita; lesões nodulares do rim direito, a de maiores dimensões com 62mm.



Figura 4 - Área necrótica onde se observa hifa não septada. À esquerda, hifas de grandes dimensões, algumas ramificadas, não septadas (sugestivas de mucormicose). À direita com coloração de Grocott.

pesquisa de anticorpos contra ácidos nucleares (ANA) e o citoplasma dos neutrófilos (ANCA) foi negativa.

Em 1 de junho procedeu-se a biopsia de um nódulo renal, que mostrou parênquima renal com extensas lesões de necrose de tipo coagulativo compatíveis com enfarte. Por agravamento radiológico pulmonar com aparecimento de derrame pleural (Figura 3) repetiu broncofibroscopia ótica, sem identificação de microrganismos no aspirado brônquico. O líquido pleural era exsudativo e estéril.

Em 6 de junho verificou-se agravamento neurológico, com hemianópsia homónima esquerda e redução da força muscular à direita (força 1+/5 MRC); concomitantemente apresentava rigidez da nuca e sinal de Kernig. Dois dias depois observou-se uma crise focal motora direita com generalização secundária. A TC cerebral revelou agravamento de lesões, sobretudo na região frontoparietal esquerda (foi admitida pelo imagiologista a hipótese de oclusão de vaso na proximidade desta lesão). Em nova PL, o LCR era incolor, com pleocitose (250 leucócitos/mm3, predomínio de mononucleares), glicose 33 mg/dl, proteínas 134.8 mg/dl; pesquisa de *Cryptococcus*, Gram e culturas de microrganismos negativos. Após nova RMN, que sugeriu a hipótese de linfoma do sistema nervoso central, realizou biopsia estereotáxica. Os cortes histológicos mostraram extensas áreas necróticas e a presença de hifas de grandes dimensões, ramificadas e não septadas, compatíveis com mucormicose (Figura 4). Iniciou anfotericina B lipossómica endovenosa na dose de 7.5 mg/Kg/dia. Na mesma altura, nova TC toraco-abdominal identificou um abcesso na região basal do pulmão direito e outro abcesso a nível dos músculos psoas e paravertebral direitos, submetidos a drenagem percutânea. O líquido da drenagem tinha aspeto serossanguinolento; o seu estudo microbiológico foi negativo. Foram instituídos empiricamente cefotaxima e metronidazol.

Em 3 de julho o doente apresentou nova crise convulsiva, acompanhada de hipertermia. O estudo do LCR evidenciou marcado aumento da pleocitose com predomínio de polimorfonucleares (1130 leucócitos/mm3, 90% PMN); o exame direto e cultural para bactérias e fungos foram negativos. Foi alargado o espetro antibiótico com vancomicina e ceftriaxone em dose meníngea. Os valores de linfócitos TCD4+ oscilaram entre 103 e 148/mm3, reforçando a hipótese de linfocitopenia TCD4+ idiopática subjacente. Na revisão das lâminas da biopsia do referido nódulo renal, após coloração de Grocott, foram identificadas "raras estruturas morfologicamente sugestivas de hifas de espessura variável, não septadas e de ramificação irregular, compatíveis com Mucor".

Dias depois o doente apresentou melenas abundantes e posteriormente hematoquézias persistentes. A colonoscopia mostrou hemorragia com possível origem diverticular. Após discussão do caso com Urologia e Cirurgia, face às más condições cirúrgicas do doente, optou-se por uma atitude conservadora. Efetuou-se nefrostomia percutânea, com saída de líquido purulento, onde se identificaram *Enterococcus faecium* e algumas leveduras. Mantinha-se também a drenagem de pus pelo dreno da coleção perirrenal em contiguidade com os músculos psoas e paravertebral homolaterais. A reobservação por TC com contraste evidenciou extensão desta lesão à veia cava inferior e a vísceras ocas (sendo admitida relação com a hemorragia digestiva). Observou-se ainda líquido livre na cavidade pélvica e marcado edema do tecido celular subcutâneo da região inferior do abdómen e raiz da coxa esquerda.

O doente manteve hemorragia digestiva baixa intermitente com necessidade de transfusões de glóbulos rubros frequentes. O seu estado geral deteriorou-se progressivamente, com hipocalémia refratária, possivelmente relacionada com tubulopatia secundária a anfotericina, hemorragia por fístula no cólon ascendente distal, e quadro álgico mal definido. Foi instituída perfusão de morfina para controlo da dor. Faleceu em 15 de agosto, cerca de 4 meses após a admissão.

/ Discussão

As primeiras manifestações neurológicas do doente apresentado foram produzidas por lesões cerebrais sólidas bilaterais, interpretadas como metástases de possível tumor primário pulmonar, com base em imagem pulmonar nodular inicial. A possibilidade de lesões de toxoplasmose cerebral foi levantada pelas características

imagiológicas, em particular a multiplicidade e a captação em anel do contraste endovenoso, e pela serologia positiva. A aparente melhoria da sintomatologia com a terapêutica instituída e a importante depleção de linfócitos T CD4+ reforçou a convicção desta hipótese diagnóstica, mesmo após a exclusão de infeção pelo VIH.

As lesões pulmonares evolutivas bilaterais vagamente nodulares, interpretadas como possível pneumonia, não tiveram resolução com a terapêutica antibiótica de largo espetro. Apesar da investigação com broncofibroscopia óptica e colheita de espécimes para despiste de neoplasia e de infeções (bacterianas, micobacterianas e fúngicas), e do estudo do pequeno derrame pleural, não foi possível estabelecer a etiologia. O resultado da biopsia de uma lesão renal *de novo* (extensa necrose compatível com enfarte e ausência de microrganismos) tornou o caso mais confuso.

O agravamento neurológico com convulsões e meningite sem isolamento microbiano e a ausência de melhoria com a terapêutica antibiótica levaram à repetição de exames de imagem e, por fim, à realização de biopsia estereotáxica, que estabeleceu o diagnóstico de mucormicose. A revisão das lâminas da biopsia renal permitiu reconhecer também a presença de hifas com caraterísticas sugestivas de Mucor.

Apesar da instituição de anfotericina B lipossómica em alta dose e da drenagem percutânea das lesões renais e da coleção abcedada dos músculos paravertebral e iliopsoas adjacentes, o estado do doente deteriorou-se progressivamente. A situação ainda se complicou por hemorragia intestinal continuada, possivelmente relacionada com fístula secundária a envolvimento angioinvasivo pela mucormicose por contiguidade a partir da referida coleção abcedada. A extensão e disseminação da infeção e o agravamento do estado geral e neurológico do doente impossibilitaram desbridamentos cirúrgicos.

Como referido na descrição do caso, todas as contagens de linfócitos T CD4+ foram inferiores a 150/mm^3. Admitimos que esta forma de mucormicose angioinvasiva sistémica altamente agressiva possa ter ocorrido no contexto de imunodeficiência celular por linfocitopenia T CD4+ idiopática. Esta entidade define-se por vários critérios: taxa de CD4+ inferior a 300/mm3 ou a 20% dos linfócitos ao longo de pelo menos seis semanas; ausência de infeção pelo VIH; ausência de explicação alternativa para a linfocitopenia CD4+ [31,32]. Poderia a própria doença fúngica e processo consumptivo associado induzir tal quebra específica da imunidade? Não encontrámos na pesquisa bibliográfica referência a este aspeto nem relato de qualquer caso de mucormicose no contexto de linfocitopenia T CD4+ idiopática.

Não conseguimos esclarecer a natureza do distúrbio do metabolismo do ferro subjacente, de possível origem genética, dada a história pessoal e familiar de flebotomias. A pesquisa negativa de mutações contraria a hipótese de hemocromatose primária. Nunca foi tratado com quelantes do ferro. Como atrás referido, os doentes com hemocromatose estão mais predispostos a mucormicose. Alguns destes fungos, em particular o *Rhizopus oryzae*, têm uma capacidade peculiar de adquirir ferro livre a partir dos tecidos (como o fígado) e do sangue para o seu crescimento invasivo [7].

O doente era carpinteiro. Podemos conjeturar que possa ter inalado esporos de Mucor no decurso das suas atividades laborais. Algum tempo antes do início das manifestações neurológicas o doente começara com rinite e tosse seca. Apresentava lesões pulmonares bilaterais mal definidas, interpretadas como pneumonia. Face ao agravamento e/ou coalescência destas lesões, com evolução necrotizante, sem resposta à terapêutica antibiótica de largo espectro, podemos admitir que fossem manifestações pulmonares de mucormicose, apesar do estudo broncopulmonar efetuado (incluindo o exame micológico) não o permitir documentar.

É invulgar a apresentação multifocal da mucormicose do sistema nervoso central [16,17], onde em regra assume a forma rinocerebral, por extensão em contiguidade do processo a partir dos seios nasais. No caso descrito, apesar da recente história de rinite, nunca houve evidência clínica ou imagiológica de infeção dos seios perinasais ou das órbitas. Tal reforça a nossa convicção de que a infeção teve ponto de partida pulmonar.

Como antes referido, as espécies causadoras de mucormicose têm uma capacidade especial de invadir os vasos sanguíneos, produzindo necrose das paredes vasculares e trombos; a trombose dos vasos conduz a enfartes e disseminação hematogénea do fungo [4]. Nos indivíduos previamente saudáveis a infeção tende a ser contida por uma resposta inflamatória enérgica [3], mas, nos indivíduos imunocomprometidos ou predispostos a mucormicose, esta pode apresentar-se como uma infeção angioinvasiva fulminante, de difícil diagnóstico, que tende a disseminar e matar, como infelizmente aconteceu com o nosso doente.

Conforme descrito na literatura, a identificação do fungo em produtos biológicos colhidos é rara, o que realça a necessidade em adquirir fragmento das lesões para estudo anatomopatológico com coloração e cultura apropriadas. Contudo, atendendo à elevada probabilidade de disseminação da infeção e à sua agressividade, nem sempre o indivíduo apresenta condição clínica para que a biopsia seja realizada. Nesse âmbito, e ao contrário do que aconteceu neste caso, o diagnóstico ocorre maioritariamente *post mortem*. No futuro, com o surgimento de novos métodos estandardizados, em particular os métodos moleculares o diagnóstico da mucormicose poderá ser mais rápido, na presença de um elevado índice de suspeição.

No que concerne ao tratamento, o sucesso decorre do uso precoce de terapêutica antifúngica adequada e da correção ou eliminação dos fatores precipitantes. Recentemente tem sido estudado o uso concomitante de diferentes antifúngicos, sem benefício clinico acrescido (efeito sinérgico não comprovado) mas com elevada toxicidade. O tratamento cirúrgico (desbridamento cirúrgico dos tecidos infetados) está recomendado em associação com o

tratamento médico e tem impacto no prognóstico da doença. Contudo, mais uma vez, é necessário que os indivíduos reúnam condições clínicas para que estas medidas terapêuticas invasivas possam ser utlizadas, o que não aconteceu no caso do nosso doente.

Apesar de todos os esforços desenvolvidos, quer nos métodos de diagnóstico quer na estratégia terapêutica a mucormicose apresenta uma elevada taxa de mortalidade, conforme foi exemplificado neste caso clínico.

Este caso, pela complexa apresentação clínica e pela marcha diagnóstica adotada, é o espelho da dificuldade e da demora no diagnóstico da mucormicose, bem como da dificuldade do tratamento da infeção mesmo na presença de terapêutica antifúngica, culminando na morte do doente.

/ Bibliografia

1. Roden MM, Zaoutis TE, Buchanan WL et al. Epidemiology and outcome of Zygomycosis: a review of 929 cases. *Clin Infect Dis* 2005; 41: 634-653.

2. Kontoyiannis DP, Lewis RE. Invasive zygomycosis: update on pathogenesis, clinical manifestations, and management. *Infect Dis Clin North Am* 2006; 20: 581-607.

3. Kontoyiannis DP, Lewis RE. Agents of Mucormycosis and Entomophtoramycosis. In Mandell, Douglas & Bennett's *Principles and Practice of Infectious Diseases* 7th Ed. 2010, Philadelphia, 3257-3269.

4. Chandler F, Kaplan W, Awjello L. *A colour atlas and textbook of the histopathology of mycotic diseases.* London: Wolfe Medical Publishing, LTD 1980.

5. Ochiai H, Iseda T, Miyahara S et al. Rhinocerebral mucormycosis – case report. *Neurol Med Chir* (Tokyo) 1993; 33: 373-376.

6. Ribes JA, Vanover-Sams CL, Baker DJ. Zygomycetes in human disease. *Clin Microbiol Rev* 2000; 13: 236-301.

7. Spellberg B, Edwards J Jr, Ibrahim A. Novel perspectives on mucormycosis: pathophysiology, presentation and management. *Clin Microbiol Rev* 2005; 18: 556-569.

8. Park BJ, Pappas P, Marr K et al. Recent epidemiology of zygomycosis among organ transplant and stem-cell transplant recipients. Result from the TRANSNET surveillance network. In Microbiology ASM, ed. *47th Intersciences Conference of Antimicrobial Agents and Chemotherapy.* Chicago; ASM Press, 2007.

9. Stelzmueller I, Lass-Floerl C, Geltner C et al. Zygomycosis and other rare filamentous fungal infections in solid organ transplant recipients. *Transpl Int* 2008; 21: 534-546.

10.England AC 3rd, Weinstein M, Ellner J et al. Two cases of rhinocerebral zygomycosis (mucormycosis) with common epidemiologic and environmental features. *Am Rev Respir Dis* 1981; 124: 497-498.

11. Lueg EA, Ballagh RH, Forte V. Analysis of the recent cluster of invasive fungal sinusitis at the Toronto Hospital for Sick Children. *J Otolaryngol* 1996; 25: 366-370.

12. Waldorf AR, Diamond RD. Neutrophil chemotactic responses induced by fresh and swollen *Rhizopus oryzae* spores and *Aspergillus fumigatus* conidia. *Infect Immun* 1985; 48: 458-463.

13. Waldorf AR, Ruderman N, Diamond RD. Specific susceptibility to mucormycosis in murine diabetes and bronchoalveolar macrophage defense against Rhizopus. *J Clin Invest* 1984; 74: 150-160.

14. Kontoyiannis DP, Wessel VC, Bodey GP et al. Zygomycosis in the 1990s in a tertiary-care cancer center. *Clin Infect Dis* 2000; 30: 851-856.

15. Greenberg RN, Scott LJ, Vaughn HH et al. Zygomycosis (mucormycosis): emerging clinical importance and new treatments. *Curr Opin Infect Dis* 2004; 17: 517-525.

16. Hopkins RJ, Rothman M, Fiore A et al. Cerebral mucormycosis associated with intravenous drug use: Three case reports and review. *Clin Infect Dis* 1994; 19 (6): 1133-1137.

17. Verma A, Brozman B, Petito CK. Isolated cerebral mucormycosis: report of a case and review of the literature. *J Neurol Sci* 2006; 240(1): 65-69.

18. Chamilos G, Marom EM, Lewis RE et al. Predictors of pulmonary zygomycosis versus invasive pulmonary aspergillosis in a patient with cancer. *Clin Infect Dis* 2005; 41: 60-66.

19. Lee FY, Mossad SB, Adal KA. Pulmonary mucormycosis: the last 30 years. *Arch Intern Med* 1999; 159: 1301-1309.

20. Gupta KL, Khullar DK, Behera D et al. Pulmonary mucormycosis presenting as a fatal massive haemoptysis in a renal transplant recipient. *Nephrol Dial Transplant* 1988; 13: 3258-3260.

21. Kontoyiannis DP, Lionakis MS, Lewis RE et al. Zygomycosis in a tertiary-care cancer center in the era of Aspergillus-active antifungal therapy: a case-control observational study of 27 recent cases. *J Infect Dis* 2005; 191: 1350-1360.

22. Park YS, Lee JD, Kim TH et al. Gastric mucormycosis. *Gastrointest Endosc* 2002; 56: 904-905.

23. Oliver MR, Van Voorhis WC, Boeckh M et al. Hepatic mucormycosis in a bone marrow transplant recipient who ingested naturopathic medicine. *Clin Infect Dis* 1996; 22: 521-524.

24. Glazer M, Nusair S, Breuer R et al. The role of BAL in the diagnosis of pulmonary mucormycosis. *Chest* 2000; 117: 279-282.

25. Tedder M, Spratt FA, Anstadt MP et al. Pulmonary mucormycosis: results of medical and surgical therapy. *Ann Thorac Surg* 1994; 57: 1044-1050.

26. Raj P, Vella EJ, Bickerton RC. Successful treatment of rhinocerebral mucormycosis by a combination of aggressive surgical debridement and the use of systemic liposomal amphotericin B and local therapy with nebulised amphotericin – a case report. *J Laryngol Otol* 1998; 112: 367-370.

27. Almyroudis NG, Sutton DA, Fothergill AW et al. In vitro susceptibility of 217 clinical isolates of zygomycetes to conventional and novel antifungal agents. *Antimicrob Agents Chemother* 2007; 51: 2587-2590.

28. Walsh TJ, Goodman JL, Pappas P et al. Safety, tolerance and pharmacokinetics of high-dose amphotericin B lipid complex (Ambisome) in patients infected with *Aspergillus* species and other filamentous fungi: Maximum tolerated dose study. *Antimicrob Agents Chemother* 2001; 45: 3487-3496.

29. Revankar SG, Hasan MS, Smith JC. Cure of disseminated mucormycosis with cerebral involvement using high-dose liposomal amphotericin B and surgery. *Med Mycol* 2007; 45: 183-185.

30. Reed C, Bryant R, Ibrahim AS et al. Combination polyene-caspofungin treatment of rhino-orbito-cerebral mucormycosis. *Clin Infect Dis* 2008; 47(3): 364-371.

31. Centers for Diseases Control (CDC), United States. Unexplained CD4+ T-lymphocyte depletion in persons without evident HIV-infection. *Morb Mortal Wkly Rep* 1992; 41: 541-545.

32. Zonios DI, Falloon J, Bennett JE et al. Idiopathic CD4+ lymphocytopenia: natural history and prognostic factors. *Blood* 2008; 112(2); 287-294.