CASO CLÍNICO / *CLINICAL CASE*

Tuberculose peritoneal – a propósito de um caso clínico

Peritoneal tuberculosis – a clinical case report

/ A. Pinheiro[1] / M.J. Sá[2] / D. Silva[1]
/ C. Branco[3] / G. Santos[3] / J. Pedrosa[1]
/ A. Duarte[1]

[1]Serviço de Medicina I, Unidade de Famalicão, Centro Hospitalar Médio Ave
[2]USF Lidador
[3] Serviço de Cirurgia Geral, Unidade de Famalicão, Centro Hospitalar Médio Ave

Correspondência:
Alice Pinheiro
Rua Cupertino de Miranda s/n
Apartado 31
4761-917 Vila Nova de Famalicão
Telemóvel: +351 915304829
e-mail: alicefpinheiro@gmail.com

Patrocínios:
O presente estudo não foi patrocinado por qualquer entidade

Artigo recebido em
6/11/2014
Artigo aceite para publicação em
24/11/2014

/ Resumo

A tuberculose peritoneal é uma forma rara de infeção extrapulmonar causada pelo bacilo Mycobacterium tuberculosis. Os sintomas são inespecíficos, evoluem de forma insidiosa e mimetizam outras doenças abdominais, o que torna o diagnóstico difícil.

Os autores apresentam o caso de um homem de 36 anos, raça negra, natural dos Camarões, residente em Portugal há 14 anos e com viagem recente ao país de origem.

Recorreu ao Serviço de Urgência por febre, dor abdominal e náuseas. Ao exame objetivo apresentava-se febril com abdómen distendido e analiticamente com elevação de parâmetros inflamatórios. A ecografia abdominal confirmou ascite. A paracentese diagnóstica revelou um líquido ascítico com gradiente da albumina sero-ascítico <1.1 g/dl e adenosina desaminase de 58 U/L, microbiologia e citologia para células neoplásicas negativas. Destacava-se do estudo um CA 125 sérico de 987,6 UI/ml (0-35).

Perante a suspeita de tuberculose peritoneal, o doente foi submetido a biópsia peritoneal laparoscópica, o que permitiu estabelecer o diagnóstico pela presença de granulomas epitelióides e células gigantes tipo Langhans, sendo identificados bacilos álcool ácido resistentes pelo método histoquímico de Ziehl-Neelsen. Iniciou terapêutica anti-bacilar com total resolução do quadro clínico.

Palavras-chave: Tuberculose peritoneal, ascite, Mycobacterium tuberculosis

/ Abstract

Peritoneal tuberculosis is a rare form of extrapulmonary infection caused by Mycobacterium tuberculosis bacilli. Symptoms are non-specific, evolve insidiously and mimic other abdominal diseases, making the diagnostic approach difficult.

We report the case of a 36 year old man, black, native of Cameroon, living in Portugal for 14 years with a recent trip to the country of origin.

Admitted to the Emergency Department with fever, abdominal pain and nausea. Upon physical examination, the patient was febrile with distended abdomen and with elevated inflammatory parameters in blood sample. Abdominal ultrasound confirmed the presence of ascites. Diagnostic paracentesis revealed an albumin serum-ascitic gradient of <1.1 g/dl and adenosine deaminase of 58 U/L, microbiology and cytology were negative. We highlight a serum CA 125 level of 987.6 IU/ml (0-35).

Approaching the suspicion of peritoneal tuberculosis, the patient underwent laparoscopic peritoneal biopsy, which confirmed the diagnosis by showing epithelioid and Langhans type giant cell granulomas, and acid resistant bacilli identified by histochemical Ziehl-Neelsen method. The patient was started on anti-tuberculosis therapy with complete resolution of symptoms.

Keywords: *Peritoneal tuberculosis, ascites, Mycobacterium tuberculosis*

/ Introdução

A tuberculose peritoneal é uma forma rara de infeção extrapulmonar nos países desenvolvidos, com alta mortalidade e morbilidade, sendo que o prognóstico depende do diagnóstico e tratamento precoces[1]. De acordo com a literatura, nos países em vias de desenvolvimento, os casos de tuberculose peritoneal correspondem a cerca de 30% dos casos de tuberculose extrapulmonar e a 20% das causas de ascite[2,3].

O diagnóstico diferencial desta patologia é muito vasto, incluindo outras doenças granulomatosas, como a sarcoidose e a amiloidose sistémica, outros processos infeciosos e formas malignas, como o linfoma, o mesotelioma e a carcinomatose peritoneal[4]. Assim, o diagnóstico de tuberculose peritoneal requer um elevado índice de suspeição, já que os achados laboratoriais e imagiológicos são inespecíficos e podem simular outras patologias.

Nos doentes com suspeita de tuberculose peritoneal está indicada a laparoscopia diagnóstica com biópsia[5,6].

Perante a suspeita de tuberculose peritoneal, um diagnóstico preciso e precoce permite instituir um tratamento eficaz e, desta forma, reduzir os índices de morbimortalidade associados.

/ Caso Clínico

Homem de 36 anos, raça negra, casado, ex-jogador de futebol e atualmente comerciante, natural dos Camarões e residente em Portugal há 14 anos. Recorreu ao Serviço de Urgência da Unidade de Famalicão do Centro Hospital Médio Ave por quadro clínico com cerca de 2 semanas de evolução, caraterizado por febre (temperatura axilar >39ºC) de predomínio vespertino, hipersudorese noturna, dor abdominal difusa tipo moinha, náuseas e sintomas constitucionais marcados, com anorexia, astenia e perda ponderal de 10 Kg em um mês. Negava qualquer outra sintomatologia, nomeadamente alteração do trânsito intestinal, queixas respiratórias, urinárias, cardiovasculares ou neurológicas.

Apresentava hábitos tabágicos de 10 unidades-maço-ano.

Desconhecia contacto prévio ou história familiar de tuberculose. Sem outros antecedentes pessoais ou familiares de relevo e sem medicação habitual.

Do ponto de vista epidemiológico, referia uma viagem aos Camarões há 1 ano com duração de 1 mês. Vivia em ambiente citadino, negava ingestão de água não canalizada, leite ou derivados não pasteurizados ou contacto com animais. Negava comportamentos sexuais de risco, uso de drogas injetáveis ou história de transfusões sanguíneas.

Ao exame físico efetuado à data de admissão, encontrava-se vigil, colaborante e orientado, sem alterações ao exame neurológico sumário. Apresentava pele e mucosas coradas, desidratadas e anictéricas. Sem exantemas cutâneos ou adenomegalias palpáveis. A auscultação cardiopulmonar não revelou alterações significativas. Apresentava abdómen globoso e distendido com ruídos hidroaéreos presentes e normal sonoridade, timpanizado, mole e depressível, sem massas ou organomegalias palpáveis, ligeiramente doloroso à palpação profunda no epigastro, sem defesa ou sinais de irritação peritoneal, com macicez nos flancos.

Encontrava-se febril (temperatura axilar 38ºC), normotenso (127/91 mmHg) e taquicárdico (105 bpm).

Do estudo analítico inicial destacava-se a presença de proteína C reativa de 16,69 mg/dl (0,02-0,75), velocidade de sedimentação de 89 mm na 1.ª hora (0-15) e desidrogenase láctica de 244 U/L (98-192). A radiografia de tórax não revelou lesões pleuroparenquimatosas (Figura 1). A ecografia abdominal evidenciou ligeira esplenomegalia homogénea (130 mm) e ascite de médio volume.

Durante o internamento foi complementado o estudo com hemoculturas, coproculturas e pesquisa de *Plasmodium* que foram negativas; serologias para Citomegalovírus, Vírus de Epstein-Barr, Vírus Herpes Simplex 1 e 2, Toxoplasmose, Brucelose e Sífilis que excluíram infeção aguda por qualquer destes agentes. Os marcadores víricos (VIH, VHB, VHC) foram negativos. A destacar um CA 125 elevado: 987,6 UI/ml (0-35), défice de ácido fólico:

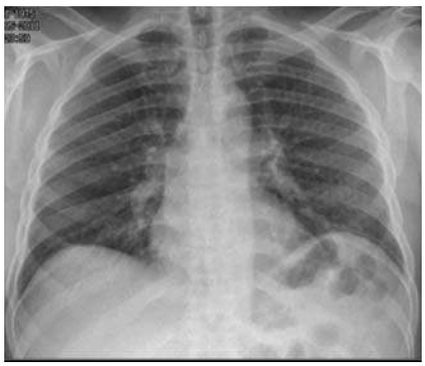

Figura 1 - Radiografia de tórax.

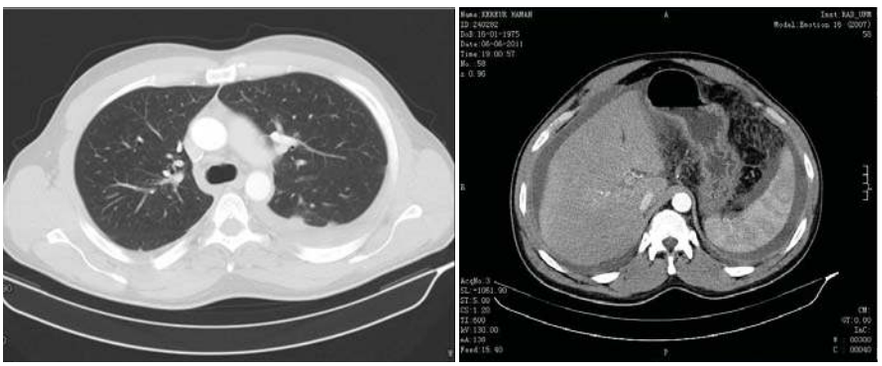

Figura 2 - TC tóraco-abdómino-pélvica.

1,60 mg/dl (>6,59) e ferro: 25 µg/dl (45-182) com saturação de transferrina de 10,8%.

Com o objetivo de melhor esclarecimento imagiológico, realizou tomografia computorizada tóraco-abdómino-pélvica que mostrou pequeno derrame pleural bilateral, sem alterações evidentes no fígado, baço, rins, vesícula e vias biliares, pâncreas e rins, gânglios retroperitoneais infracentimétricos e moderado a volumoso derrame peritoneal (Figura 2).

Foi realizada paracentese diagnóstica, sendo o líquido amarelo citrino límpido, pH alcalino, proteínas: 5,8 g/dl, glicose: 47 mg/dl, desidrogenase láctica: 292 U/l, adenosina desaminase: 58 U/l e gradiente de albumina sero-ascítico (GASA) <1,1 g/dl. O exame microbiológico e micobacteriológico direto e cultural revelaram-se negativos. O exame citológico revelou a presença de linfócitos, células mesoteliais reativas e polinucleares neutrófilos, sendo negativo para células neoplásicas.

Realizou ainda ecocardiograma transtorácico que não revelou alterações sugestivas de vegetações e endoscopia alta e baixa sem alterações.

Perante o quadro clínico e os exames complementares de diagnóstico, foi decidida a realização de laparoscopia para biopsia peritoneal. Durante a colocação do primeiro trocar foi constatado aderência do epiplon ao peritoneu, e

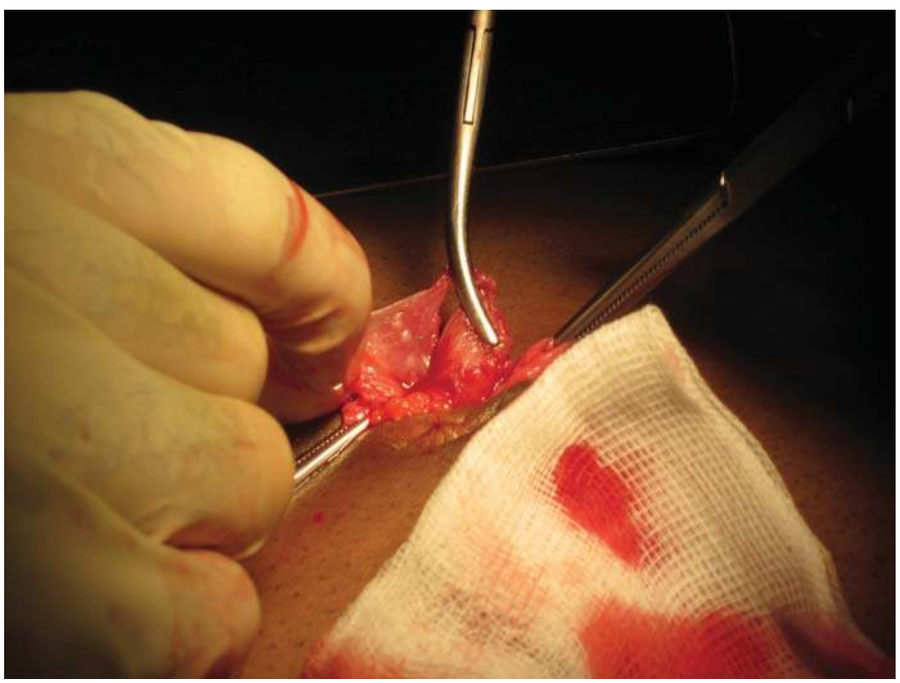

Figura 3 - Granulomas no peritoneu.

aspeto granulomatoso da superfície da serosa, impossibilitando a introdução do telescópio laparoscópico (Figura 3). Foi efetuada colheita de peritoneu cujo exame histológico mostrou granulomas epitelioides e células gigantes tipo Langherans, e pelo método histoquímico de Ziehl-Neelsen identificaram-se bacilos álcool ácido resistentes, estabelecendo o diagnóstico presuntivo de tuberculose peritoneal (Figura 4). O doente foi encaminhado para o Centro de Doenças Pulmonares onde foi instituída terapêutica antibacilar quádrupla (Isoniazida, Rifampicina, Pirazinamida e Etambutol). Durante os 11 meses de tratamento, não foram registadas intercorrências, apresentando evolução clínica favorável, com recuperação do peso e normalização dos parâmetros analíticos, inclusive normalização dos níveis séricos de CA 125 (25,4 UI/ml).

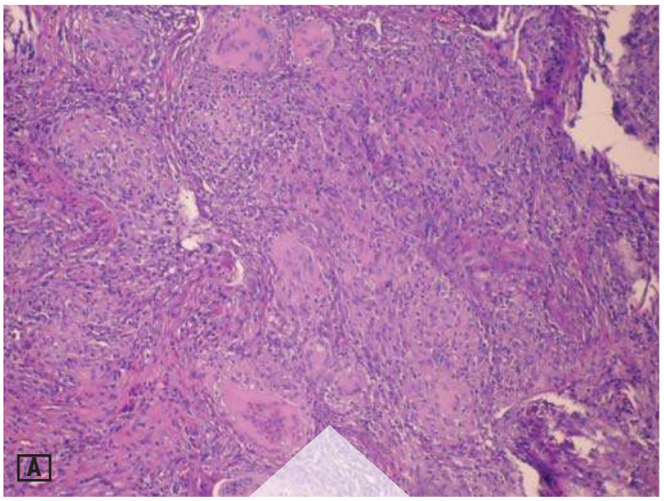

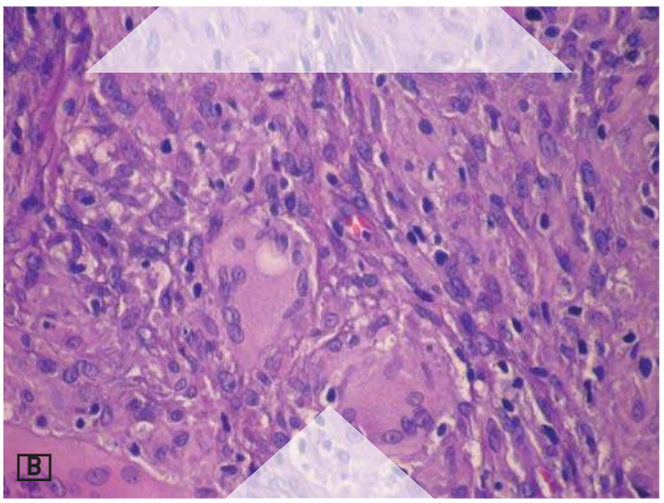

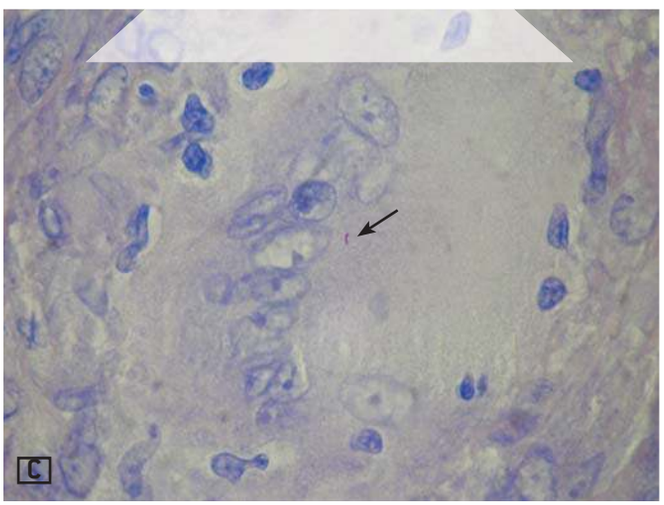

Figura 4 - Exame histológico: A e B - Granulomas epitelioides e células gigantes tipos Langhans; C - Célula gigante com um bacilo.

/ Discussão

Nas últimas décadas tem-se verificado alterações nas apresentações clínicas da tuberculose, com aumento da incidência de formas extrapulmonares. A tuberculose peritoneal é uma forma rara, com risco aumentado em doentes com cirrose, infeção pelo vírus da imunodeficiência humana (VIH), diabetes mellitus, neoplasia, terapêutica imunossupressora ou sob diálise peritoneal. De realçar que 20-33% dos doentes não apresentam nenhum fator de risco[7].

A infeção ocorre mais frequentemente após a reativação de focos de tuberculose latente no peritoneu estabelecidos a partir de disseminação hematogénica de um foco primário pulmonar, ou, com menor frequência, transmuralmente através do intestino delgado infetado.

Estudos prévios sugerem que apenas 33% dos doentes com tuberculose peritoneal têm evidência de tuberculose pulmonar primária em radiografia de tórax[8].

A tuberculose peritoneal manifesta-se sob duas formas: exsudativa, onde predomina a ascite, e plástica, onde o exsudado é escasso no entanto mais rico em fibrina, predominando a formação de bridas e aderências.

A instalação do quadro é frequentemente insidiosa e inespecífica, tornando o diagnóstico de tuberculose peritoneal complicado e exigindo grande suspeição clínica. Mais de 70% dos doentes iniciam sintomas mais de 4 meses antes do diagnóstico definitivo. A febre é o sintoma mais frequente, seguindo-se a distensão/ dor abdominal, perda ponderal e anorexia[9,10].

Analiticamente, a contagem de leucócitos é frequentemente normal, e pode surgir anemia normocrómica normocítica. O teste de tuberculina é positivo em 70% dos casos mas um resultado negativo não exclui a doença[8]. A avaliação imagiológica pode ser útil, mostrando espessamento peritoneal, adenomegalias, ascite ou loculações de líquido ascítico. O diagnóstico requer no entanto um alto índice de suspeição uma vez que são apenas características sugestivas[10,11].

A análise do líquido ascítico pode ser útil para a suspeita diagnóstica de tuberculose peritoneal quando surge predomínio linfocítico e gradiente de albumina sero-ascítico <1,1 g/dl[12].

Vários estudos têm sido publicados sobre o valor diagnóstico da adenosina desaminase no líquido ascítico de doentes com tuberculose peritoneal. A elevada especificidade (97%) e sensibilidade (100%) permite que o doseamento seja útil no diagnóstico diferencial de tuberculose peritoneal com valores de *cut-off* de 36 a 40 UI/L, sendo o *cut-off* ótimo determinado de 39UI/L[13]. Permite em casos específicos realizar o diagnóstico sem necessidade de manobras invasivas quando estas não sejam possíveis ou quando o risco de mortalidade é elevado. Nos doentes com cirrose hepática concomitante, apesar da menor sensibilidade, não se deve limitar a sua utilidade clínica[14,15].

O método de eleição para o diagnóstico é o isolamento do *Mycobacterium* em cultura de líquido ascítico ou na biopsia peritoneal.

A pesquisa do bacilo ácido álcool resistente (BAAR) no líquido ascítico tem baixa sensibilidade, assim como o exame direto pelo método de Ziehl-Neelson[16]. A sensibilidade do isolamento em líquido ascítico também é dececionante sendo inferior a 20%[8]. Além disso, o resultado da cultura pode demorar entre 4 a 6 semanas, levando ao atraso do diagnóstico e consequentemente do início da terapêutica, relacionando-se com pior prognóstico[7].

O material pode ser obtido através de biopsia peritoneal percutânea, laparoscopia ou laparotomia exploradora. A biopsia por laparoscopia tem mostrado vantagem por ser segura, estando descrito apenas 2,7% de complicações[8], e por outro lado, permite o diagnóstico por visualização de lesões suspeitas em 95% dos casos pois permite visualizar de forma completa a cavidade abdominal e recolher amostras dirigidas para estudo bacteriológico e anátomo-patológico. Intra-operatoriamente podem identificar-se múltiplos nódulos granulomatosos, adenopatias, ascite, depósitos de fibrina em "corda de violino", espessamento e distorção do peritoneu[17,19]. Biopsias direcionadas revelam a presença de granulomas caseosos em 100% dos doentes com pesquisa de BAAR positivo em 74%[16]. A biopsia dirigida por tomografia computorizada também tem sido sugerida, pelas menores complicações associadas, no entanto com baixa taxa de sucesso[20].

A deteção de micobactérias por *Polymerase chain Reaction* (PCR) tem-se mostrado útil no diagnóstico, com diversos estudos a demonstrar uma elevada sensibilidade e especificidade, no entanto a sua utilidade no líquido ascítico para detetar peritonite por *Mycobacterium tuberculosis* não está bem estabelecida[21,22].

O teste imunoenzimático denominado ELISPOT (*Enzyme-linked immunosorbent spot*) tem mostrado resultados promissores[23]. Um estudo relatou uma sensibilidade e especificidadede no diagnóstico da tuberculose extrapulmonar de 94% e 88%, respetivamente[24].

Há vários estudos que relatam a presença de níveis séricos elevados de CA 125 em doentes com tuberculose peritoneal[25,26].

Apesar da sua utilidade na avaliação da atividade da infeção e monitorização da resposta aos antibacilares, pode surgir como fator confusional e não como auxiliar no diagnóstico uma vez que pode estar aumentado em ascites de outras etiologias, nomeadamente carcinomatose peritoneal.

O esquema de tratamento antibacilar é baseado nos mesmos princípios que o tratamento da tuberculose pulmonar. A terapêutica tripla por seis meses é habitualmente suficiente.

A eficácia da corticoterapia como adjuvante da terapêutica antibacilar é controversa. Alguns estudos demonstraram uma redução na incidência de complicações como a obstrução intestinal por aderências[27], no entanto, devido ao risco de disseminação da infeção pela criação de resistência aos anti-bacilares, a sua utilização não está estabelecida.

O prognóstico é variável, dependendo da condição subjacente, comorbidades e rapidez do diagnóstico. A mortalidade varia entre 8 e 50%, sendo a idade avançada e a demora no início do tratamento associados a maior taxa de mortalidade[7].

No caso descrito, a doença apresentou-se de forma insidiosa num homem sem os fatores de risco referidos. A suspeita diagnóstica surgiu após o resultado de um GASA <1,1 g/dl e ADA elevado no líquido ascítico. O valor sérico elevado de CA 125 foi inicialmente confundidor, tendo sido considerada uma condição neoplásica como hipótese diagnóstica. Seguido o estudo de uma ascite de provável etiologia tuberculosa, a realização de biópsia peritoneal laparoscópica foi a chave para o diagnóstico.

/ Conclusão

A tuberculose peritoneal é um local incomum de infeção extrapulmonar causada por *Mycobacterium tuberculosis*. A suspeita diagnóstica deve surgir em doente com ascite, dor abdominal e febre, sendo no entanto de difícil diagnóstico, uma vez que o início pode ser insidioso e com formas variáveis de apresentação. Os casos suspeitos devem ser submetidos a laparoscopia de forma a obter-se um diagnóstico precoce.

/ Bibliografia

1. Rodriguez RL, Franco JC, Lado FLL, Sixto MRA, Quintela AG. Tuberculous peritonitis: a Third World's disease? An Med Interna. 2004 Jul;21(7):331-333.

2. Munoz EV, Gomez-Cerezo J, Saura MA, Rodriguez JJV. Computed tomography findings of peritoneal tuberculosis: systematic review of seven patients diagnosed in 6 years (1996-2001). Clin Imaging. 2004 Sep-Oct;28(5):340-343.

3. Tanrikulu AC, Aldemir M, Gurkan F, Suner A, Dagli CE, Ece A. Clinical review of tuberculous peritonitis in 39 patients in Diyarbakir, Turkey. J Gastroenterol Hepatol. 2005 Jun;20(6):906-909.

4. Pickhardt PJ, Bhalla S. Unusual nonneoplastic peritoneal and subperitoneal conditions: CT findings. Radiographics. 2005 May-Jun;25(3):719-730.

5. Suri S, Gupta S, Suri R. Computed tomography in abdominal tuberculosis. Br J Radiol. 1999 Jan;72(853):92-98.

6. Lam KN, Rajasoorya C, Mah PK, Tan D. Diagnosis of tuberculous peritonitis. Singapore Med J. 1999 Sep;40(9):601-604.

7. Chow KM, Chow VC, Hung LC, Wong SM, Szeto CC. Tuberculous peritonitis-associated mortality is high among patients waiting for the results of mycobacterial cultures of ascitic fluid samples. Clin Infect Dis. 2002 Aug 15;35(4):409-413.

8. Marshall JB. Tuberculosis of the gastrointestinal tract and peritoneum. Am J Gastroenterol. 1993 Jul;88(7):989-999.

9. Vazquez Munoz E, Gomez-Cerezo J, Atienza Saura M, Vazquez Rodriguez JJ. Computed tomography findings of peritoneal tuberculosis: systematic review of seven patients diagnosed in 6 years (1996-2001). Clin Imaging. 2004 Sep-Oct;28(5):340-343.

10. Muneef MA, Memish Z, Mahmoud SA, Sadoon SA, Bannatyne R, Khan Y. Tuberculosis in the belly: a review of forty-six cases involving the gastrointestinal tract and peritoneum. Scand J Gastroenterol. 2001 May;36(5):528-532.

11. Akhan O, Pringot J. Imaging of abdominal tuberculosis. Eur Radiol. 2002 Feb;12(2):312-323.

12. Sanai FM, Bzeizi KI. Systematic review: tuberculous peritonitis--presenting features, diagnostic strategies and treatment. Aliment Pharmacol Ther. 2005 Oct 15;22(8):685-700.

13. Riquelme A, Calvo M, Salech F, Valderrama S, Pattillo A, Arellano M, et al. Value of adenosine deaminase (ADA) in ascitic fluid for the diagnosis of tuberculous peritonitis: a meta-analysis. J Clin Gastroenterol. 2006 Sep;40(8):705-710.

14. Sapunar J, Sapunar J, Velasco C, Poniachik J, Paredes R. [Adenosine deaminase activity in peritoneal tuberculosis]. Rev Med Chil. 1989 Dec;117(12):1363-1366.

15. Shen YC, Wang T, Chen L, Yang T, Wan C, Hu QJ, et al. Diagnostic accuracy of adenosine deaminase for tuberculous peritonitis: a meta-analysis. Arch Med Sci. 2013 Aug 30;9(4):601-607.

16. Chow KM, Chow VC, Szeto CC. Indication for peritoneal biopsy in tuberculous peritonitis. Am J Surg. 2003 Jun;185(6):567-573.

17. Bhargava DK, Shriniwas, Chopra P, Nijhawan S, Dasarathy S, Kushwaha AK. Peritoneal tuberculosis: laparoscopic patterns and its diagnostic accuracy. Am J Gastroenterol. 1992 Jan;87(1):109-112.

18. Uzunkoy A, Harma M, Harma M. Diagnosis of abdominal tuberculosis: experience from 11 cases and review of the literature. World J Gastroenterol. 2004 Dec 15;10(24):3647-3649.

19.Tarcoveanu E, Dimofte G, Bradea C, Lupascu C, Moldovanu R, Vasilescu A. Peritoneal tuberculosis in laparoscopic era. Acta Chir Belg. 2009 Jan-Feb;109(1):65-70.

20. Pombo F, Rodriguez E, Martin R, Lago M. CT-guided core-needle biopsy in omental pathology. Acta Radiol. 1997 Nov;38(6):978-981.

21. Pfyffer GE, Kissling P, Jahn EM, Welscher HM, Salfinger M, Weber R. Diagnostic performance of amplified Mycobacterium tuberculosis direct test with cerebrospinal fluid, other nonrespiratory, and respiratory specimens. J Clin Microbiol. 1996 Apr;34(4):834-841.

22. Lye WC. Rapid diagnosis of Mycobacterium tuberculous peritonitis in two continuous ambulatory peritoneal dialysis patients, using DNA amplification by polymerase chain reaction. Adv Perit Dial. 2002;18:154-157.

23. Tinelli A, Malvasi A, Vergara D, Martignago R, Nicolardi G, Tinelli R, et al. Abdominopelvic tuberculosis in gynaecology: laparoscopical and new laboratory findings. Aust N Z J Obstet Gynaecol. 2008 Feb;48(1):90-95.

24. Kim SH, Choi SJ, Kim HB, Kim NJ, Oh MD, Choe KW. Diagnostic usefulness of a T-cell based assay for extrapulmonary tuberculosis. Arch Intern Med. 2007 Nov 12;167(20):2255-2259.

25. Younossian AB, Rochat T, Favre L, Janssens JP. Ascites and highly elevated CA-125 levels in a case of peritoneal tuberculosis. Scand J Infect Dis. 2006;38(3):216-218.

26. Mas MR, Comert B, Saglamkaya U, Yamanel L, Kuzhan O, Ateskan U, et al. CA-125; a new marker for diagnosis and follow-up of patients with tuberculous peritonitis. Dig Liver Dis. 2000 Oct;32(7):595-597.

27. Alrajhi AA, Halim MA, al-Hokail A, Alrabiah F, al-Omran K. Corticosteroid treatment of peritoneal tuberculosis. Clin Infect Dis. 1998 Jul;27(1):52-56.