RPDI
Janeiro > Abril 2014 / Vol. 10 > N.º 1

CASO CLÍNICO / *CLINICAL CASE*

Colecistite acalculosa aguda por *Salmonella enteritidis* numa criança com gripe A (H1N1)v

Acute acalculous cholecystitis due to Salmonella enteritidis in a child with influenza A (H1N1)v

/ **Joana Regala** / **Catarina Gouveia** / **Maria João Brito**

Unidade de Infeciologia, Departamento de Pediatria Médica,
Hospital Dona Estefânia – Centro Hospitalar Lisboa Central - EPE, Lisboa

Correspondência:
Joana Regala
Departamento de Pediatria Médica
Hospital Dona Estefânia
Rua Jacinta Marto, 1169-045 Lisboa
Telef.: 213 126 600
Fax: 213126667
email: joanaregala@gmail.com

Artigo recebido em
23/09/2013
Artigo aceite para publicação em
23/10/2013

/ Resumo

Introdução: A colecistite aguda acalculosa é uma entidade pouco frequente na idade pediátrica e uma complicação rara da enterocolite por salmonelas não tifóides. A co-infeção com o vírus influenza A (H1N1)v nunca foi previamente descrita.

Caso Clínico: Rapaz de 10 anos de idade, previamente saudável, com febre elevada, cefaleias, mialgias, vómitos e diarreia. A RT-PCR para vírus influenza A, subtipo H1N1v foi positiva no exsudado nasofaríngeo mas não foi prescrito oseltamivir. Ao quinto dia de doença por persistência do quadro clínico com agravamento da sintomatologia gastrointestinal recorreu à urgência. Foi internado com sinais de desidratação grave, insuficiência pré-renal aguda e oligúria, tendo-se procedido a analgesia, antipiréticos e hidratação endovenosa. Foi isolada *Salmonella enteritidis* nas coproculturas. Ao 9.º dia de doença houve agravamento da dor abdominal associando-se sinal de *Murphy*. A ecografia abdominal revelou sinais de colecistite aguda e adenopatia a comprimir o infundíbulo da vesícula biliar, tendo-se iniciado antibioterapia. Os sintomas persistiram durante cinco dias, verificando-se posterior evolução clínica favorável.

Discussão: A etiologia da colecistite acalculosa foi provavelmente multifatorial para a qual contribuíram a febre, a desidratação, os analgésicos, o jejum prolongado e a infeção por salmonela, cujo ciclo envolve a via biliar. A compressão pelos gânglios hipertrofiados na sequência de infeção por H1N1v foi provavelmente um fator adicional, sendo questionável se a terapêutica prévia com oseltamivir teria modificado o prognóstico.

Palavras-chave: colecistite aguda acalculosa; *Salmonella enteritidis*; influenza A (H1N1)v.

/Abstract

Introduction: *Acute acalculous cholecystitis is uncommon in the pediatric age and constitutes a rare complication of non-typhoidal salmonella enterocolitis. Dual infection with influenza A (H1N1)v has not been previously described.*

Case Report: *A previously healthy 10 years old boy had a flu syndrome characterized by high fever, headache, myalgia, vomiting and diarrhea, with RT-PCR*

(H1N1)v positive but oseltamivir was not done. Five days later was admitted for persisting symptoms, vomiting and diarrhea, with severe dehydratation, acute pre-renal failure and oliguria. He was treated with analgesics, antipyretics and intravenous hydration. Stool culture yielded Salmonella enteritidis. On 9th day of disease he got worsened with tender upper abdomen and Murphy's sign. Abdominal ultrasound disclosed signs of acute cholecystitis with adenopathy compressing neck gallbladder. Antibiotics were started. Symptoms persisted for 5 days with subsequent clinical improvement.
Discussion: Pathophysiology was probably multifactorial resulting from fever, dehydration, analgesics, prolonged fasting and infection by salmonella, whose cycle involves the biliary tract. Compression by hyperplastic lymph node, in the scope of (H1N1)v infection, was a probable additional factor. It is questionable whether treatment with oseltamivir would have affected the prognosis.

Kee-words: *acute acalculous cholecystitis; Salmonella enteritidis; influenza A (H1N1)v.*

/ Introdução

A colecistite acalculosa aguda (CAA) é uma doença inflamatória da vesícula biliar, sem evidência de litíase, raramente diagnosticada na idade pediátrica [1,2]. Constitui cerca de 30-50% dos casos pediátricos de colecistite aguda (versus 5-17% dos casos de colecistite aguda na idade adulta) [3, 4, 5, 6, 7], com um pico de incidência aos 4-6 anos [8].

Surge geralmente em doentes instáveis, associados a múltiplos fatores de risco, nomeadamente queimadura, trauma major, pós-operatório, vasculites, doenças hemato-oncológicas, imunossupressão, causas metabólicas, fármacos (opiáceos), hipotensão, doenças cardíacas, ventilação mecânica, insuficiência renal em estadio terminal, nutrição parentérica total, fatores locais (hemobilia, quisto do colédoco, estenose da ampola de *Vatter) e infeções sistémicas [9]. Os agentes bacterianos mais frequentemente implicados são Streptococcus spp, Staphylococcus aureus, Mycoplasma pneumoniae, Coxiella burnetii e bactérias Gram negativas tais como Salmonella typhi, Klebsiella pneumoniae, Pseudomonas aeruginosa e Escherichia coli. Infeções protozoárias (Plasmodium, Cryptosporidium) podem também estar associadas a esta entidade [4, 10]. A colecistite aguda por infeção viral é extremamente rara, estando descritos alguns casos no contexto de infeção pelo vírus de Epstein Barr, citomegalovirus e de hepatite A [4].*

Descreve-se o caso clínico de CAA numa criança com infeção por *Salmonella enteritidis* e síndrome gripal por influenza A (H1N1)v. A coinfeção/sobreinfeção por *Salmonella enteritidis* no contexto de gripe por (H1N1)v que seja do nosso conhecimento não foi previamente descrita.

/ Caso Clínico

Doente do sexo masculino, 10 anos de idade, previamente saudável, que inicia febre, cefaleias, mialgias e dor abdominal. A pesquisa do vírus influenza A do subtipo H1N1 no exsudado nasofaríngeo, por técnica de deteção de amplificação de DNA foi positiva. Dado não apresentar fatores de risco não foi prescrito oseltamivir.

No 4.º dia de doença associou-se vómitos e diarreia profusa aquosa, sem sangue ou muco pelo que no dia seguinte, por persistência dos sintomas, recorreu ao serviço de urgência. Na admissão apresentava sinais de desidratação grave, insuficiência pré-renal aguda e oligúria. Analiticamente apresentava leucócitos: 9480/µL; neutrófilos: 8040/µL, 84,%; linfopenia: 810/µL; proteína C reativa: 32,14 mg/dL, creatinina 2 mg/dL, ureia 74 mg/dL, sódio 136 mmol/L; potássio 3,1 mmol/L; cloro 102 mmol/L e alcalose respiratória não compensada (pH 7,52; pCO2 21,4; HCO3- 17,2 mmol/L, BE – 5,6 mmol/L; anion gap 19,6 mmol/L). Referia ingestão de ovos dois dias antes do internamento. Procedeu-se a hidratação endovenosa e medicou-se com analgésicos e antipiréticos (paracetamol e dipirona), com melhoria da febre e descida da proteína C reativa (8 mg/dL ao 7.º dia), no entanto com manutenção de diarreia e vómitos e intolerância alimentar significativa.

As hemoculturas foram negativas mas identificou-se *Salmonella enteritidis* nas coproculturas. Foi feita a notificação de declaração de doença obrigatória.

Ao 8.º dia de doença houve novo agravamento da febre (39ºC, de 6/6h) e reaparecimento de dor abdominal. Ao exame objetivo apresentava ar tóxico, taquicardia, polipneia e dor à palpação profunda do hipocôndrio direito, com sinal *Murphy*. Sem hepatomegalia, icterícia ou rash cutâneo. Analiticamente verificou-se leucocitose (13700/µL) com neutrofilia (73,6%), elevação da proteína C reativa (24,7 mg/dL), hiponatrémia (131 mmol/L) e ligeira elevação da fosfatase alcalina (120 U/L) com transaminases, bilirrubina total e albuminemia sem alterações. A ecografia abdominal revelou vesícula biliar distendida, com paredes moderadamente espessadas e adenopatia em relação com o infundíbulo da vesícula biliar, condicionando compressão mecânica, sem obstrução (fig.1).

Iniciou cefotaxima, gentamicina e metronidazol que manteve durante 10 dias. Após cinco dias de antibioterapia observou-se melhoria dos vómitos e da dor abdominal. Teve alta ao 13.º dia de internamento clinicamente assintomático.



1A

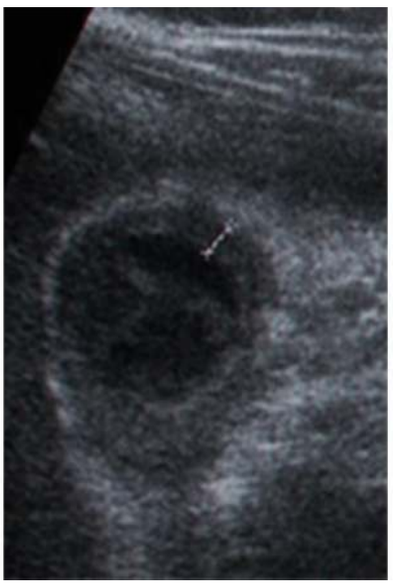

1B



1C

Fig.1 – Ecografia da vesícula biliar evidenciando colecistite acalculosa aguda.

1A – Vesícula biliar marcadamente distendida (eixo longitudinal: 9 cm), com moderada quantidade de lama biliar no seu interior, sem definição de cálculos.

1B – Espessamento parietal circunferencial da vesícula com cerca de 3-4 mm.

1C – Adenopatia infundibular associada a sinais de pericolecistite.

/ Discussão

A causa mais comum de CAA na faixa etária pediátrica é a colecistite entérica. Apesar de rara nos adultos, em crianças tem sido descrita no decurso de febre tifoide ou de infeção por salmonelas não tifoides, incluindo *Salmonella enteritidis, com incidência crescente nas últimas décadas* [6, 10, 11, 12, 13].

A fisiopatologia da CAA no contexto de infeção por salmonela não está completamente compreendida. Geralmente ocorre em doentes em estado crítico, provavelmente por estase biliar e isquémia. A inflamação da vesícula mediada por endotoxina tem sido um dos mecanismos propostos. Estudos em modelos animais revelam que a endotoxémia leva a um insulto isquémico agudo da vesícula biliar, com deposição de fibrina, hemorragia e perda de mucosa e diminuição da contratilidade da vesícula aos estímulos hormonais e nervosos [14]. Assim, estes mediadores levam a estase biliar, aumento da viscosidade da bílis, formação de lama biliar e lesão da mucosa da vesícula biliar [13]. Por seu turno, a inflamação da vesícula biliar leva ao aumento da síntese de prostaglandina E2 que diminui a capacidade absortiva da mucosa e promove a secreção de muco, com consequente distensão da vesícula biliar, propiciando um meio de cultura adequado para o crescimento bacteriano [15, 16]. Outros fatores que contribuem para a estase biliar são a febre, a desidratação e o jejum prolongado. A febre e

a desidratação secundária, aos vómitos e à diarreia aumentam a concentração da bílis, levando a inflamação da mucosa da vesícula biliar e aumento da viscosidade biliar [17]. Para além da obstrução do canal cístico funcional e secundária ao aumento da viscosidade da bílis pode ocorrer compressão extrínseca da vesícula biliar por gânglios linfáticos hiperplásicos [18,19].

Em alguns casos de colecistite aguda em contexto de infeção por bactérias Gram negativas, incluindo *Salmonella enteridis*, documenta-se o isolamento do agente no exame cultural da bílis [13, 20, 21], no entanto, desconhece-se se a infeção direta da vesícula biliar desempenha um papel primário na fisiopatologia da colecistite ou se as bactérias são meras colonizadoras [22]. Dentro das complicações intra-abdominais da infeção por *Salmonella enteritidis*, a CAA é rara e nalguns casos pode ocorrer semanas após o quadro de diarreia [10]. A infeção da vesícula biliar por salmonela pode ocorrer pelas vias hematogénica, linfática ou biliar [6, 8].

Neste caso, a etiologia da CAA foi provavelmente multifatorial para a qual contribuiu a febre elevada, a desidratação em contexto de febre, vómitos e diarreia profusa, o jejum durante o período de intolerância oral, a infeção por *Salmonella enteritidis* e *a ação mecânica da compressão do infundíbulo da vesícula biliar por gânglios hiperplásicos no contexto da infeção por vírus H1N1v.*

A constelação de sintomas iniciais deveu-se provavelmente à infeção por H1N1v, manifestando-se como síndrome gripal na ausência de sintomas respiratórios. A sintomatologia gastrointestinal nas infeções por influenza A e B é mais frequente na criança que no adulto, incluído dor abdominal, náuseas, vómitos e diarreia [23]. Na infeção por influenza A/H1N1v, a sintomatologia gastrointestinal varia entre 36% e 47% em algumas séries [24, 25]. Documenta-se a presença de RNA viral nas fezes de crianças com síndrome gripal e diarreia [23, 26]. O atingimento gastrointestinal parece estar relacionado com a alta taxa de replicação do vírus [27]. A hiperplasia de gânglios linfáticos intra-abdominais como complicação gastrointestinal de infeção isolada por H1N1v está também documentada [28]. Assim neste caso, a sintomatologia gastrointestinal, bem como a hipertrofia dos gânglios no território biliar, poderá ser explicada não só pela infeção a *Salmonella enteritidis* como também pela infeção por H1N1v.

Sabe-se que a infeção por H1N1v aumenta a suscetibilidade a sobreinfeção bacteriana, por suprimir a função fagocitária de neutrófilos e macrófagos [29], estando bem documentado o aumento do risco de infeções respiratórias por *Streptococcus pneumoniae* e por *Staphylococcus aureus* [24,30], mas nunca foi documentado previamente a sobre-infeção por *Salmonella*.

Apesar da febre persistente, diarreia profusa e vómitos, com intolerância oral, desidratação e insuficiência pré-renal, dado tratar-se de uma criança previamente saudável e tempo de evolução da sintomatologia superior a 48 horas, optou-se por não se medicar com oseltamivir sendo questionável se esta terapêutica poderia ter modificado a evolução clínica.

O quadro da CAA teve início 10 dias após a ingestão de ovos, com dor no quadrante superior direito do abdómen e agravamento da febre, que se sobrepôs aos sintomas de gastroenterite já instalados. A maioria dos casos descritos de CAA no contexto de salmonelose são por *Salmonella typhi*, uma a duas semanas após o início da gastroenterite, podendo também ocorrer na fase de convalescença [10]. A clínica da CAA depende do estado clínico do doente na altura do início dos sintomas. Os mais frequentes são febre, dor abdominal no quadrante superior direito e vómitos e o índice de suspeita deve ser elevado. Outros sintomas incluem icterícia (38%) e massa no quadrante superior direito (23%) [2]. Laboratorialmente os achados mais frequentes são leucocitose (76%) e parâmetros de colestase (62%) [2].

O nosso doente apresentava clínica compatível com colecistite aguda, sem parâmetros laboratoriais de colestase. Foi tratado com hidratação endovenosa e antibioterapia tripla, com boa evolução clínica, sem necessidade de intervenção cirúrgica. Em pediatria o tratamento da CAA é habitualmente médico, sobretudo no contexto de infeção por *Salmonella spp*, exceto nos casos complicados com perfuração ou gangrena [6, 8, 10]. Estão também descritos casos de infeção por *Salmonella enteritidis* em adultos tratados de forma conservadora com boa evolução clínica [6].

/ Bibliografia

1– Hawkins PE, Graham FB, Holliday P. Gallbladder disease in children. *Am J Surg.* 1966; 111: 741-744.

2- Tsakayannis DE, Kozakewich HP, Lillehei CW. Acalculous cholecystitis in children. J *Pediatr Surg.* 1996; 31:127-131.

3 – Glenn F. Acute acalculous cholecystitis. *Ann Surg.* 1970; 189: 458-465,

4- Gora-Gebka M, Liberek A, Bako W, Szarszewski A, Kamińska B, Korzon M. Acute acalculous cholecystitis of viral etiology - a rare condition in children?. *J Pediatr Surg.* 2008;43:25-7.

5- Kalliafas S, Ziegler DW, Flancbaum L, Choban PS. Acute acalculous cholecystitis: incidence, risk factors, diagnosis, and outcome. *Am Surg.* 1998; 64: 471-475

6- Ruiz-Rebollo ML, Sánchez-Antolín G, García-Pajares F, Vallecillo-Sande MA, Fernández-Orcajo P, Velicia-Llames R et al. Acalculous cholecystitis due to Salmonella enteritidis. *World J Gastroenterol.* 2008; 14(41): 6408-6409

7- Ryu JK, Ryu KH, Kim KH. Clinical features of acute acalculous cholecystitis. *J Clin Gastroenterol* 2003; 36: 166-169

8- Thambidorai CR, Shyamala J, Sarala R, Vatsala RB, Tamizhisai S. Acute acalculous cholecystitis associated with enteric fever in children. *Pediatr Infect Dis.* 1995;14:812-3.

9– Afdhal NH. Acalculous cholecystitis. [Literature review current through: May 2013] www.uptodate.com.

10– Khan FY, Elouzi EB, Asif M. Acute acalculous cholecystitis complicating typhoid fever in an adult patient: A case report and review of the literature. *Travel Med Infect Dis.* 2009;7:203-206.

11- Inian G, Kanagalakshmi V, Kuruvilla PJ. Acute acalculous cholecystitis: a rare complication of typhoid fever. *Singapore Med J.* 2006;47:327-8.

12- Ochoa J, Ricarte E, Carrasco M, Simón MA, Cabello J, Yangüela JM. Complications of acute gastroenteritis caused by Salmonella no typhi. *Rev Esp Enferm Apar Dig.* 1989;75:262-6.

13– Fernández RR, Moreno SD, Martínez FR, Medina AJ, Ferrero CA. Enterocolitis caused by Salmonella enteritidis complicated by acute cholecystitis without lithiasis. Rev Esp Enferm Apar Dig. 1988;74:477-9

14– Cullen JJ, Maes EB, Aggrawal S, Conklin JL, Ephgrave KS, Mitros FA. Effect of Endotoxin on Opossum Gallbladder Motility: A Model of Acalculous Cholecystitis. *Ann Surg.* 2000;232: 202–207.

15- Myers SI, Bartula L. Human cholecystitis is associated with increased gallbladder prostaglandin I2 and prostaglandin E2 synthesis. *Hepatology.* 1992; 16:1176.

16– Beheshti M, Sadeghpour F. Acute Cholecystitis in Children, report of three cases. *Shiraz E-Medical Journal.* 2007; 8.

17- Roca M, Sellier N, Kalifa G, Bennet J. Acute acalculous cholecystitis in salmonella infection. *Pediatr Radiol.* 1988;18: 421-423.

18– Winkler AP, Gleich S. Acute acalculous cholecystitis caused by Salmonella typhi in an 11-year-old. *Pediatr Infect Dis J.* 1988;7:125-8.

19– Rankin W. Acute distention of the gall bladder in childhood. *Arch Dis Child.* 1995; 30:60-61.

20- Capoor MR, Nair D, Rajni, Khanna G, Krishna SV, Chintamani MS, Aggarwal P. Microflora of bile aspirates in patients with acute cholecystitis with or without cholelithiasis: a tropical experience. Braz. J. *Infect. Dis.* 2008;12:222–225.

21– Sese TJ, Morlans MG, Capdevila CA, Valls CX, Herrero RA. Acute alithiasic cholecystitis caused by infectious gastroenteritis. *Med Clin 1985*; 84: 672.

22- Gonzalez-Escobedo G, Marshall JM, Gun JS. Chronic and acute infection of the gall bladder by Salmonella Typhi: understanding the carrier state. *Nat Rev Microbiol.* 2011;9: 9–14.

23– Dilantika C, Sedyaningsih ER, Kasper MR, Agtini M, Listiyaningsih E. Influenza virus infection among pediatric patients reporting diarrhea and influenza-like illness. *BMC Infectious Diseases.* 2010, 10:3.

24- Blumental S, Huisman E, Cornet MC, Ferreiro C, Schutter I, Reynders M, et al. Pandemic A/H1N1v influenza 2009 in hospitalized children: a multicenter Belgian survey. *BMC Infectious Diseases.* 2011;11:313.

25- Launay E, Ovetchkine P, Saint-Jean M, Coïc L, Ducruet T, Charest H, et al. Novel influenza A (H1N1): clinical features of pediatric hospitalizations in two successive waves. *Int J Infect Dis.* 2011;15:122-30.

26 - Wootton SH, Scheifele DW, Mak A, Petric M, Skowronski DM. Detection of human influenza virus in the stool of children. *Pediatr Infect Dis J.* 2006; 25:1194-1195.

27 - Munster VJ, de Wit E, van den Brand JM, Herfst S, Schrauwen EJ, Bestebroer TM, et al. Pathogenesis and transmission of swine-origin 2009 A (H1N1) influenza virus in ferrets. *Science.* 2009;325:481-483.

28 – Chong CY, Tan NWH, Menon A, Thoon KC, Tee NWS, Fu S. Risk Factors for Complicated Influenza A (H1N1) 2009 Disease in Children. *Ann Acad Med Singapore.* 2013;42:232-6.

29- Abramson JS, Lewis JC, Lyles DS, Heller KA, Mills EL, Bass DA. Inhibition of neutrophil lysosome-phagosome fusion associated with influenza virus infection in vitro: role in depressed bactericidal activity. *J Clin Invest.* 1982;69:1393–1397.

30 – Finelli L, Fiore A, Dhara R, Brammer L, Shay DK, Kamimoto L, et al. Influenza-Associated Pediatric Mortality in the United States: Increase of Staphylococcus aureus Coinfection. *Pediatrics.* 2008;122;805.