CASO CLÍNICO / *CLINICAL CASE*

Diagnóstico acidental de Schistosomose por biópsia hepática

Accidental diagnosis of Schistosomiasis by liver biopsy

/ A.S. Santos[1] / J. Silva[2] / M.H. Gomes[3] / A. Sarmento[4]

[1]Interna Complementar de Doenças Infecciosas
[2]Assistente Hospitalar Graduada de Anatomia Patológica
[3]Chefe de Serviço de Doenças Infecciosas,
[4]Director de Serviço de Doenças Infecciosas

Serviço de Doenças Infecciosas, Centro Hospitalar de São João, Porto, Portugal

Correspondência:
Alameda Professor Hernâni Monteiro
4200-319 Porto – Portugal
Telef.: 910585674
Email: asfaustino@gmail.com

Patrocínios:
O presente estudo não foi patrocinado por qualquer entidade

Artigo recebido em
10/09/2013
Artigo aceite para publicação em
28/11/2013

/ Resumo

A infecção por *Schistosoma* spp ocorre preferencialmente em residentes em áreas endémicas. Apresentamos dois doentes nos quais foi estabelecido o diagnóstico acidental de Schistosomose por biópsia hepática que foi realizada para estadiamento da doença de base, pois ambos os doentes apresentavam co-infecção pelo vírus de hepatite. Os dois doentes tinham residido em Moçambique. Embora os exames parasitológicos de fezes tenham sido negativos, o diagnóstico foi confirmado por testes serológicos. Estavam assintomáticos e foi feito tratamento com praziquantel.

Palavras-chave: Schistosomose, biópsia hepática, hepatite.

/ Abstract

Infection by Schistosoma spp occurs mainly in residents in endemic areas. The authors present two patients in whom accidental diagnosis of Schistosomiasis was established by liver biopsy, performed to stage the underlying liver disease, since both patients were coinfected with hepatitis viruses. Both patients had lived in Mozambique. The parasitological stool analysis was negative but the diagnosis was confirmed by serological tests. They were asymptomatic and treatment with praziquantel was done.

Key Words: *Schistosomiasis, liver biopsy, hepatitis.*

/ Introdução

Globalmente estima-se que 200 milhões de pessoas estão infectados com *Schistosoma spp*, no entanto, cerca de 40% não apresentam sintomas. Apesar da maioria dos casos ocorrer em residentes em áreas endémicas está documentado que mesmo breve exposição a água contaminada com larvas pode estabelecer a infecção.

O diagnóstico desta parasitose é feito por serologia. A pesquisa de ovos nas fezes ou na urina tem baixa sensibilidade. O tratamento está indicado para todos os doentes com Schistosomose, mesmo que assintomáticos, e o fármaco de eleição é o praziquantel.

/ Casos clínicos:

1- Doente do sexo masculino, 40 anos de idade, com infecção VIH/Hepatite C conhecida há dez anos, risco toxicodependência endovenosa, sem terapêutica anti-retrovírica. A contagem de linfócitos T CD4+ era de 754 células/mm³, PCR VIH: 395 cópias/mm³. Tinha marcadores de cura para Hepatite B. Viveu em Moçambique até aos 14 anos de idade em área de campos de arroz. Foi submetido a biópsia hepática para estudo histológico pré-tratamento para HC, genótipo 3a e, o exame histológico revelou infiltrado inflamatório mononucleado portal de intensidade moderada, fibrose portal de intensidade ligeira sem septação fibrosa do parênquima e identificou, num espaço porta, uma estrutura parasitária isolada. A reacção de hemaglutinação para Schistosomose foi positiva com título de 1/512 (*cut-off* considerado positivo para valores de diluição de 1/160). As restantes serologias para Fascíolose, Hidatidose e Leishmaniose foram negativas. Fez colheita de fezes para exame parasitológico, três amostras com repetição três meses depois, com resultado negativo. O hemograma era normal. A ecografia abdominal mostrava fígado com estrutura grosseira e duas formações ganglionares no retroperitoneu.

2- Doente do sexo masculino, 21 anos, Moçambicano a estudar em Portugal há cerca de 15 meses. Seguido em Consulta por hepatite B diagnosticada um ano antes sendo o risco de aquisição da infecção não esclarecido. Por sintomas abdominais inespecíficos referidos na primeira consulta fez colheita de três amostras de fezes para exame parasitológico que foram negativos. Realizou biópsia para estadiamento da doença hepática que mostrou infiltrado inflamatório portal de predomínio mononuclear de intensidade ligeira a moderada, fibrose portal de intensidade moderada sem septação fibrosa do parênquima e ainda a presença de granuloma rico em eosinófilos em relação com estrutura tipo ovo de parasita com espiculação latero-terminal (figura 1).

Analiticamente, para além de valores flutuantes das transaminases foi constatada eosinofilia de 15%. A serologia para *Schistosoma* por técnica imunoenzimática qualitativa (EIA) foi reactiva com título de 2,8 (reactivo se ≥1,1). Novos exames parasitológicos de fezes em três amostras foram negativos. A ecografia abdominal mostrou focos hiperecogénicos perimilimétricos no lobo hepático direito, de provável natureza residual e esplenomegalia homogénea.

Ambos os doentes fizeram tratamento com praziquantel 1500 mg em toma única mantendo-se assintomáticos.

/ Discussão

São reportadas interacções significativas entre Schistosomose e hepatite B ou C com atingimento hepático mais severo e pior prognóstico[1,2] uma vez que a infecção por *Schistosoma* parece mediar alterações da resposta imune celular provocada pelos antigénios dos vírus das hepatites[3]. Nos doentes descritos este aspecto não foi verificado uma vez que, pelo menos num dos doentes, a Schistosomose tinha 25 anos de evolução e ambas as biópsias hepáticas não tinham alterações anatomo-patológicas importantes.

A eosinofilia, que é habitual nesta parasitose, não estava presente no doente co-infectado pelo VIH o que pode ser justificado

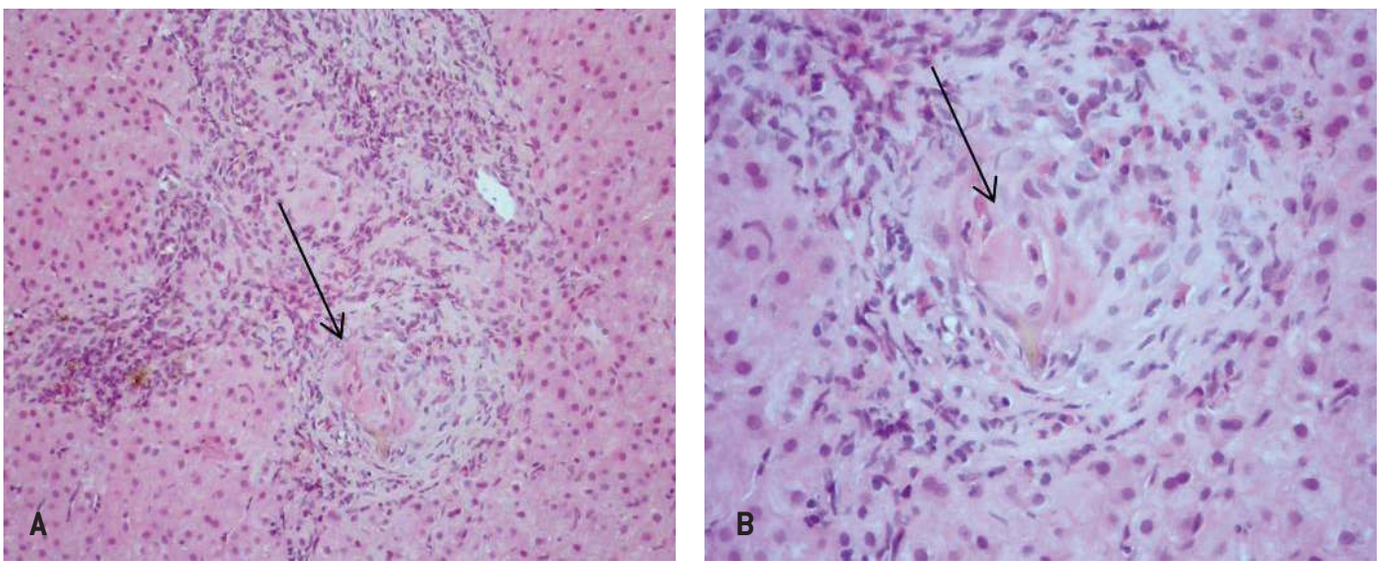

Figura 1: biópsia hepática, coloração hematoxilina-eosina. Infiltrado inflamatório portal e granuloma com infiltrado rico em eosinófilos a envolver estrutura tipo ovo de parasita com espiculação latero-terminal (seta); (A) ampliação 200 x; (B) ampliação 400 x.

pela disfunção da imunidade celular nestes pacientes e por alterações nas funções eosinofilicas normais. Apesar deste doente não apresentar uma imunodepressão severa, a infecção pelo VIH nos doentes parasitados por *Schistosoma* pode interferir na capacidade de desenvolver eosinofilia pela alteração na produção de outros factores envolvidos neste processo tal como a Interleucina 5 ou a expressão aumentada de Mac-1. Estas alterações sugerem um mecanismo pelo qual a imunidade ao parasita poderá estar comprometida parecendo haver, também, uma maior susceptibilidade à reinfecção pelo parasita nos doentes com infecção pelo VIH[4]. O diagnóstico foi confirmado por testes serológicos após achado acidental de estrutura parasitária na biópsia hepática. Em ambos os doentes os exames parasitológicos das fezes foram negativos.

Apesar de ser uma entidade clínica que pode ser responsável por morbilidade importante uma percentagem significativa de doentes não apresenta sintomas da infecção[5].

O tratamento é simples e eficaz.

Não sendo uma doença contraída em território Português este diagnóstico deve ser considerado nos doentes que regressem de áreas endémicas e que apresentem eosinofilia ou alterações hepáticas. A serologia é um exame de fácil execução, sensível, e que permite o diagnóstico.

Nos casos apresentados este diagnóstico não foi efectuado antes da biópsia por não ter sido suspeitado, dado as alterações hepáticas se enquadrarem na clínica de hepatite crónica em estudo.

/ Bibliografia

1. Silva S, Walsh J, Brown M. Symptomatic Schistosoma mansoni infection as an immune restoration phenomenon in a patient receiving antiretroviral therapy. *Clin Infect Dis.* 2006; 42:303.

2. Mohamed MK, Bakr I, El-Hoseiny M, Arafa N, Hassan A, Ismail S, et al. HCV-related morbidity in a rural community of Egypt. *J Med Virol.* 2006; 78:1185.

3. Strickland GT. Liver disease in Egypt: hepatitis C superseded Schistosomiasis as a result of iatrogenic and biological factors. *Hepatology.* 2006; 43:915.

4. Joseph S, Jones FM, Laidlaw ME, Mohamedg, Mawa PA, Namujji PB, et al. Impairment of the Schistosoma mansoni-specific immune responses elicited by treatment with praziquantel in Ugandans with HIV-1 coinfection. *J Infect Dis.* 2004; 190:613.

5. King CH, Dickman K, Tisch DJ. Reassessment of the cost of chronic helmintic infection: a meta-analysis of disability-related outcomes in endemic Schistosomiasis. *Lancet.* 2005; 365:1561.