RPDI
Setembro > Dezembro2013 / Vol. 9 > N.º 3

CASO CLÍNICO / *CLINICAL CASE*

Pneumonia intersticial e laringotraqueobroncopneumonite ("crupe") por vírus parainfluenza em dois doentes transplantados hepáticos

Intersticial pneumonia and croup due to parainfluenza virus infection in two liver transplant recipients

/ D. Póvoas[1] / J. Machado[1] / F. Maltez[1] / M. Santos[2] / A. Morbey[3] / E. Barroso[3]

[1] Serviço de Doenças Infecciosas, Hospital de Curry Cabral
[2] Laboratório de Virologia, Serviço de Patologia Clínica, Hospital de Curry Cabral
[3] Centro Hepato-bilio-pancreático e de Transplantação, Hospital de Curry Cabral

Correspondência:
Diana Póvoas
Hospital de Curry Cabral
Serviço de Doenças Infecciosas
Rua da Beneficência, nº8
1069-166, Lisboa

e-mail: d.povoas@gmail.com

Patrocínios:
Este trabalho foi realizado sem o patrocínio de qualquer entidade.

Os autores declaram não possuir conflitos de interesse que possam envolver este manuscrito.

Artigo recebido em
2013-09-05

Artigo aceite para publicação em
2013-11-01

/ Resumo

As infecções respiratórias agudas causadas por vírus parainfluenza, embora comuns e de gravidade variável em crianças e adultos, apresentam significativa morbilidade e mortalidade em doentes imunodeprimidos, particularmente em indivíduos sob imunossupressão após transplante de medula óssea e órgãos sólidos. Nestes doentes a infecção pelos vírus parainfluenza é frequentemente severa, dependendo do grau de imunossupressão, do tipo de vírus, do seu desenvolvimento no período precoce após transplante e da presença ou ausência de outras infecções. O diagnóstico diferencial com outros agentes oportunistas é difícil, até porque em quase metade dos casos de pneumonia por vírus parainfluenza, existe simultaneamente co-infecção com outros agentes patogénicos.

Os autores apresentam dois casos clínicos de infecção por vírus parainfluenza em doentes submetidos a transplante hepático. No primeiro caso descreve-se uma pneumonia com padrão intersticial por vírus parainfluenza tipos 1 ou 3, em doente com co-infecção pelo VIH1 e VHB; o segundo refere um quadro grave de laringotraqueobroncopneumonite ("crupe") no período pós-retransplante, precedido de infecção respiratória superior por vírus parainfluenza tipos 1 ou 3. Por último, procede-se à revisão dos principais aspectos quanto à epidemiologia, manifestações clínicas e abordagem diagnóstica e terapêutica das infecções por vírus parainfluenza em doentes imunodeprimidos.

Palavras-chave: *"crupe", parainfluenza, transplantado hepático.*

/ Abstract

Acute respiratory infections due to parainfluenza viruses, although common and with variable severity in children and adults, are an important cause of morbidity and mortality in immunosuppressed patients, particularly in patients who receive intense immunosuppression after undergoing transplantation of bone marrow and solid organs. In this population, the infection due to parainfluenza virus is frequently severe, depending on the degree of immunosuppression, the virus

type, whether the infection occurs early after transplant and before engraftment and the presence or absence of other infections. The differential diagnosis with other opportunistic agents is difficult since, in nearly half the cases of pneumonia due to parainfluenza virus, co-infection with other pathogens may be present.

The authors report two clinical cases of parainfluenza virus infection in liver transplant recipients. The first one describes a case of interstitial pneumonia due to parainfluenza virus type 1 or 3 in a patient with co-infection by HIV1 and HBV; the second reports a severe case of croup occurred very soon after re-transplantation, preceded by an upper respiratory infection due to parainfluenza virus type 1 or 3. Finally, we review the epidemiology, clinical manifestations, diagnostic approach and treatment of parainfluenza virus infections in immunocompromised patients.

Keywords: *Croup, parainfluenza, liver transplant*

/ Introdução

Os vírus parainfluenza são desde há muito tempo reconhecidos como importantes agentes de infecções respiratórias, essencialmente em crianças e jovens, mas também e com impacto considerável em adultos. Nestes últimos, os aspectos clínicos tendem a ser mais variáveis e menos distintivos do que nas crianças, chegando muitas vezes a nem ser suspeitada a etiologia vírica da infecção[1]. Assim, o reconhecimento da infecção por estes vírus em adultos é menos frequente, confundido pela similaridade de manifestações clínicas causadas por outros patogénios respiratórios, nomeadamente virais, onde se incluem os vírus influenza. O número crescente de doentes transplantados da medula óssea e órgãos sólidos que recebem imunossupressão intensiva, reforça o papel destes vírus como potenciais patogénios oportunistas. A infecção destes doentes pelos vírus parainfluenza é frequentemente grave, dependendo dos factores do doente e das características dos próprios vírus.

Os autores descrevem dois casos clínicos de infecção por vírus parainfluenza em doentes submetidos a transplante hepático.

/ Caso clínico 1

Indivíduo de 46 anos, sexo masculino, com infecção por vírus da imunodeficiência humana tipo 1 (VIH-1) associada a cirrose hepática (Child-Pugh A) por infecção por vírus da hepatite B (VHB), submetido em 2008 a transplante hepático com fígado de dador com paramiloidose familiar (PAF). Encontrava-se sob tacrolimus e terapêutica anti-retrovírica combinada, com carga vírica VIH-1 indetectável e 340 linfócitos TCD4+/µL. Recorreu ao Hospital de Dia de Infecciologia por quadro com 1 semana de evolução caracterizado por obstrução nasal, rinorreia mucosa, tosse produtiva de expectoração mucopurulenta, e nas últimas 48h dispneia em repouso e febre. À observação encontrava-se febril (38ºC), dispneico, com broncoespasmo ligeiro e fervores subcrepitantes no terço inferior de ambos os hemitoraces. A avaliação complementar mostrou hipoxémia arterial (PaO2 70 mmHg), linfopenia de 12,6% (0.8 x 109/L), proteína C reactiva de 2,80 mg/dL e infiltrado intersticial bilateral na telerradiografia de tórax e tomografia computorizada (TC) (Figura 1). As zaragatoas de exsudado nasal e orofaríngeo foram positivas para vírus parainfluenza tipos 1 e 3 por técnica de amplificação molecular. Não houve isolamento bacteriológico nas hemoculturas e a pesquisa de ADN de citomegalovírus (CMV) foi negativa. Durante o





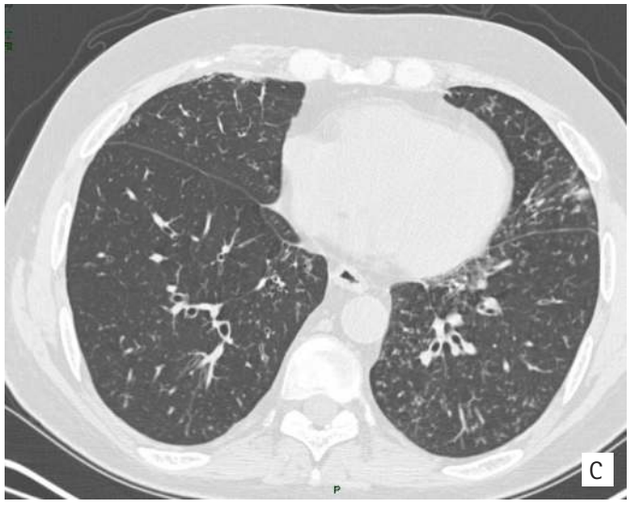

Figura 1 Exames de imagem do caso clínico 1
A – Telerradiografia de tórax: presença de infiltrado intersticial bilateral.
B e C – TC torácica, com presença de espessamento bronquiolar e densificação intersticial.

internamento a par da suspensão da terapêutica imunossupressora iniciou dexametasona (5 mg i.v., 8/8h). O doente teve alta assintomático após 8 dias de internamento.

/ Caso clínico 2

Indivíduo de 72 anos, sexo masculino, com cirrose alcoólica, submetido a transplante hepático pela primeira vez em 2004 com fígado sequencial de dador com PAF, retransplantado em 2011 com fígado de cadáver por recidiva de doença PAF. Encontrava-se sob terapêutica com tacrolimus e prednisolona. Cerca de 1 mês antes do retransplante desenvolveu quadro com cerca de 10 dias de evolução caracterizado por febre, obstrução nasal, rinorreia, tosse seca inicial e posteriormente produtiva de expectoração mucopurulenta em abundante quantidade. Foi medicado com levofloxacina, sem melhoria sintomática. Dos exames realizados salientava-se linfopenia de 2,3% (0,2 x 109/L), proteína C reactiva de 4,8 mg/dL, zaragatoas de exsudado naso e orofaríngeo positivas para parainfluenza tipos 1 e 3. A telerradiografia de tórax não apresentava alterações. As hemoculturas e a pesquisa de ADN e CMV foram negativas. Teve melhoria, mantendo, no entanto, estridor ocasional. Mais tarde, na segunda semana após retransplante hepático, desenvolveu quadro grave de dificuldade respiratória com broncoespasmo marcado, estridor e hipoxémia (PaO2 54 mmHg), determinando traqueostomia de urgência por edema da glote e da epiglote. A nasofaringolaringotraqueoscopia posterior revelou área nacarada não ulcerada na amígdala direita, com cerca de 0,5 cm, a par de lesão pseudomembranosa de aparência mucóide, esbranquiçada e pediculada, localizada abaixo da parede anterior da cricóide ocupante de metade do lúmen traqueal e que se estendia até à traqueostomia. Visualizava-se ainda presença de abundante exsudado hemático peri-traqueostomia. O estudo por TC do pescoço revelou espessamento simétrico e regular das cordas vocais, com nodularidade anterior que se estendia até à região da traqueostomia (figura 2); por sua vez, a TC torácica evidenciou condensação da base pulmonar direita e derrame pleural bilateral de maior expressão à direita (figura 3). No internamento foi introduzida terapêutica anti-infecciosa de largo espectro; não se reduziu dose de tacrolimus por o doente se encontrar na segunda semana após retransplantação. O doente manteve a traqueostomia durante 40 dias, constatando-se diminuição progressiva da lesão intra-traqueal. O doente foi transferido para o Serviço de Medicina Física e Reabilitação para recuperação funcional, tendo tido alta com completa resolução do quadro otorrinolaringológico e respiratório.

/ Discussão

Os dois casos clínicos descritos documentam infecções respiratórias por vírus parainfluenza tipos 1 e 3. Os vírus parainfluenza humanos classificam-se em cinco tipos - 1, 2, 3, 4A e 4B -, dois géneros diferentes - *Respirovirus* (vírus parainfluenza 1 e 3) e *Rubulavirus* (vírus parainfluenza 2 e 4)[2] - e pertencem à família *Paramixoviridae*, da qual fazem também parte os vírus da

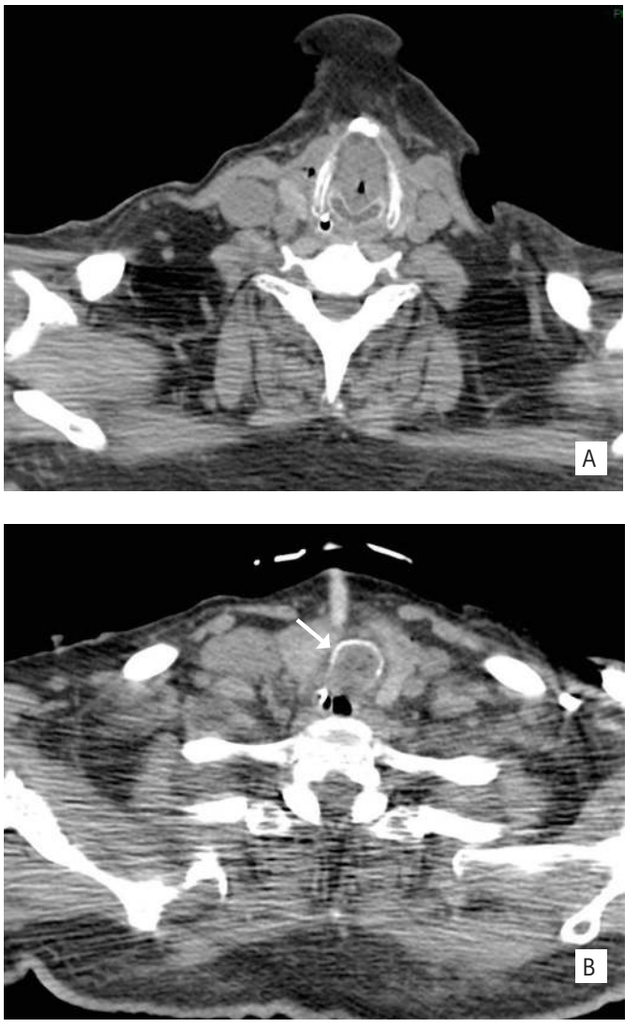

Figura 2 – Caso clínico 2: TC cervical sem contraste endovenoso, em que é visível espessamento simétrico e regular das cordas vocais, com nodularidade anterior, estendendo-se até à região da traqueostomia com obstrução da laringe predominantemente infraglótica.

parotidite, do sarampo, o vírus Nipah, o vírus Hendra, o metapneumovírus humano e o vírus sincicial respiratório (VSR)[3]. Os vírus parainfluenza contêm cadeia única de RNA (-), replicam-se exclusivamente no epitélio do trato respiratório através da ligação a moléculas de ácido siálico pela proteína hemaglutinina-neuraminidase e entram na célula após agrupamento com a proteína de fusão activada. A infecção celular traduz-se por alterações morfológicas, com formação de vacúolos citoplasmáticos únicos ou multiloculados, inclusões basófilas ou eosinofílicas e formação de células gigantes multinucleadas[2].

Nos adultos, os vírus parainfluenza têm sido implicados em cerca de 10% das infecções respiratórias agudas[3]. No entanto, de acordo com estudos recentes em doentes alotransplantados da medula, as infecções por vírus parainfluenza podem atingir até 18% destes doentes durante os primeiros 100 dias, com progressão possível para pneumonia em 18-44% dos doentes[4]. Nos indivíduos transplantados sob imunossupressão é comum a progressão para pneumonia após infecção respiratória das vias aéreas superiores por vírus parainfluenza, com taxas de 18-77%[5] e risco de morte de 25-45%[6]. A presença de pneumonia por vírus parainfluenza em transplantados de órgãos sólidos está ainda associada a um aumento do risco de rejeição do enxerto[5,7]. Os dados conhecidos sobre a prevalência sugerem que os vírus parainfluenza nos doentes imunocomprometidos são mais comuns que o VSR ou vírus influenza e que são uma importante causa de mortalidade e morbilidade na população transplantada[6]. As secreções respiratórias de doentes infectados são a fonte de contágio e a transmissão acontece através da inalação de gotículas contaminadas ou por contacto directo. O vírus persiste na forma aerossolizada por mais de uma hora[2]. A disseminação dos vírus parainfluenza é vulgar em agregados familiares, escolas e



Figura 3 – Caso clínico 2: TC torácica sem contraste endovenoso, em que é visível consolidação da base pulmonar direita, a par de áreas de parênquima com padrão em vidro despolido em ambos os lobos superiores, identificando-se no culmen pequena imagem nodular subpleural. Derrame pleural bilateral, mais expressivo à direita.

instituições, estando igualmente descrita a transmissão nosocomial, mais frequentemente associada ao vírus parainfluenza 3[8], particularmente em unidades de transplantação[4,9,10,11,12].

Os dois casos descritos ocorreram nas semanas frias do ano. Está descrita uma variação sazonal interactiva entre os vírus parainfluenza tipos 1, 2 e 3. O vírus parainfluenza tipo 1 ocorre bianualmente nos anos ímpares[13] e surtos de vírus parainfluenza tipo 2 seguem-se geralmente aos surtos do vírus parainfluenza tipo 1[1]. O vírus parainfluenza tipo 3 é endémico, circulando ao longo de todo o ano, com maior actividade na Primavera[3] e maior prevalência nos anos em que o vírus parainfluenza tipo 1 não circula[13]. É o serotipo mais frequentemente detectado em crianças e adultos, incluindo imunodeprimidos[1,4,10,12,13], seguido do serotipo 1[4]. O vírus parainfluenza tipo 4 é o menos previsível e menos frequente[14],mas estão já descritos surtos epidémicos associados a este serotipo[2].

O primeiro caso clínico descreve uma pneumonia intersticial por vírus parainfluenza tipos 1 e 3 em doente com co-infecção VIH-1/VHB transplantado hepático, em que predominaram sintomas do trato respiratório superior. Aliás, a excreção do vírus parainfluenza nos doentes com infecção por VIH é habitualmente mais prolongada, com maior risco de pneumonia e hospitalização; contudo, a evolução clínica tende a ser menos severa, sendo a insuficiência respiratória grave e morte incomuns comparativamente aos doentes transplantados de células hematopoiéticas ou órgãos sólidos, em particular transplantados pulmonares.[1]

No segundo caso clínico, descreve-se um quadro grave de "crupe" com laringotraqueobroncopneumonite, precedido de infecção respiratória superior por vírus parainfluenza tipos 1 e 3 no peri-operatório precoce dum doente retransplantado hepático. A formação de pseudomembrana obrigou a traqueostomia por obstrução da via aérea superior. A extensão da infecção por vírus parainfluenza reflecte-se na gravidade das manifestações clínicas, ocorrendo sintomas mais severos com o atingimento disseminado do epitélio respiratório[3], de onde resulta inflamação das vias aéreas, necrose, congestão e edema, produção excessiva de muco e infiltração intersticial do pulmão. O aumento da camada mucosa provoca edema das cordas vocais, laringe, traqueia e brônquios. Estas alterações conduzem a obstrução do fluxo aéreo e estridor subsequente, característico do "crupe"[2], mais frequentemente associado aos serotipos 1 e 2. Apesar de ser menos frequentemente responsável por quadros de "crupe", o vírus parainfluenza tipo 3 provoca quadros de maior gravidade[13].

Nos dois casos descritos, os exames imagiológicos foram inespecíficos quanto à etiologia. Apesar de não existirem achados clínicos ou radiológicos patognomónicos ou distintivos da infecção por vírus parainfluenza, os subtipos 1 e 2 estão mais frequentemente associados a quadros de "crupe", traduzindo-se por laringotraqueíte ou laringotraqueobronquite, edema das cordas vocais e das vias aéreas superiores. Nestes quadros, a telerradiografia das vias aéreas superiores pode mostrar o sinal do campanário (*steeple sign*), com estreitamento subglótico, muito chamativo destas situações. Na pneumonia por vírus parainfluenza, os achados imagiológicos mais frequentes são a presença na TC de infiltrados intersticiais, opacidades em vidro despolido e/ou consolidações alveolares, estando descrita em alguns casos a presença de nódulos intersticiais[5]. Todos estes achados são inespecíficos, frequentemente encontrados em infecções respiratórias por outras etiologias víricas mas também, bacterianas e até fúngicas[15]. Os quadros clínicos de infecção por vírus parainfluenza fazem diagnóstico diferencial com outros agentes oportunistas mais frequentemente associados à imunodepressão, e em quase metade dos casos de pneumonia por vírus parainfluenza em transplantados de células hematopoiéticas poderá existir co-infecção com outros patogénios[4]. A lesão directa induzida no epitélio respiratório pela replicação do vírus parainfluenza poderá ainda predispor à sobreinfecção por outros agentes como o *Aspergillus fumigatus*, ao facilitar a sua penetração[16,17]. A infecção por múltiplos agentes confunde o diagnóstico e diminui a probabilidade de realização adicional de exames diagnósticos para vírus respiratórios[1]. Contudo, alguns aspectos podem ser úteis na distinção entre infecção por vírus parainfluenza e CMV ou outros agentes oportunistas, como por exemplo a proeminência de sintomas do tracto respiratório superior no início da pneumonite, a evidência imagiológica de sinusite e a presença de broncoespasmo[1,5]. A coinfecção com outros agentes patogénicos respiratórios reforça a importância de abordagens diagnóstica e terapêutica agressivas nos doentes com suspeita de pneumonia por vírus parainfluenza[4].

O diagnóstico nos dois casos foi feito por técnica de amplificação molecular por *polymerase chain reaction* (PCR) em tempo real, que detecta os vírus parainfluenza dos dois grupos, Respirovírus (1 e 3) e Rubulavírus (2 e 4). Contudo, este método não permite a distinção entre parainfluenza 1 e 3. Enquanto que em indivíduos imunocompetentes o diagnóstico microbiológico é muitas vezes dispensável ou opcional, nos doentes imunodeprimidos é importante o diagnóstico etiológico através da utilização de ensaios moleculares multiplex no exsudado naso-faríngeo ou lavado broncoalveolar. A detecção de antigénios é frequentemente utilizada, apesar do método de referência de diagnóstico de infecção por vírus parainfluenza ser a cultura vírica do lavado broncoalveolar ou dos exsudados nasofaríngeos. Os métodos de detecção por PCR apresentam sensibilidade e especificidade significativamente mais elevadas (100% e 95-98%, respectivamente) do que a cultura vírica ou a detecção de antigénios, sendo os métodos adoptados preferencialmente em muitos hospitais[14,15,18,19].

Ambos os doentes descritos apresentavam linfopenia de longa duração, que está descrita como um factor favorável à persistência e severidade da infecção, e que só é eliminada com a restauração da função linfocitária. As infecções por vírus parainfluenza tendem a ser mais severas em doentes com defeitos da imunidade celular,

sustentando que as células T poderão ter um papel significativo na contenção da doença[2]. O facto dos dois doentes apresentarem compromisso da imunidade celular justifica a gravidade da doença prolongada e chama a atenção para o importante papel das células TCD4+ e TCD8+ no controlo da infecção.

Não existe terapêutica específica dirigida aos vírus parainfluenza. A gravidade de apresentação dos 2 casos clínicos foi dramaticamente diferente mas o desfecho foi favorável em ambos; no primeiro caso, a utilização de dexametasona endovenosa a par da redução da imunossupressão poderão ter contribuído para a resolução, enquanto que no segundo caso a traqueostomia associada a terapêutica antibiótica para a infecção secundária foram decisivas para a boa evolução clínica. Neste caso não se considerou a redução de tacrolimus porque a intercorrência infecciosa ocorreu imediatamente após o retransplante e foi significativamente melhorada com a traqueostomia e a ventilação invasiva.

A estratégia terapêutica nas infecções por vírus parainfluenza em doentes imunodeprimidos consiste essencialmente na diminuição da imunossupressão, particularmente da corticoterapia, quando possível[12], pois o risco de progressão para pneumonia parece estar também relacionado com a sua utilização[4,5,17]. De acordo com alguns estudos realizados em populações pediátricas, a terapêutica sintomática das manifestações respiratórias, particularmente quando se verifica a presença de estridor, pode incluir a utilização de dexametasona oral ou intramuscular, concomitantemente com budesonido ou adrenalina em aerossol[20]. Ao contrário das infecções víricas por agentes como o VSR, em que a ribavirina aerossolizada tem um papel importante no tratamento[1,4,16], os estudos sobre a sua utilização nas infecções por vírus parainfluenza são escassos[21,22,23,24]. Estão relatados alguns casos em que a utilização da ribavirina em doentes transplantados, quer em monoterapia quer em terapêutica combinada com corticosteroides e imunoglobulina endovenosa, demonstrou eficácia apenas moderada[16,25]. A utilização de moléculas de ácido siálico envolvidas na patogénese da infecção poderá ser um alvo terapêutico. A DAS181, uma sialidase recente, inactiva temporariamente os receptores do epitélio celular respiratório do vírus parainfluenza pela remoção de ácido siálico, mostrando inibir a infecção por vírus parainfluenza *in vitro* e em modelos animais[26]. Têm sido descritos alguns casos clínicos que sugerem potencialidades na utilização desta molécula no tratamento de doentes imunodeprimidos com infecções por vírus parainfluenza de gravidade moderada a severa[27,27]. A inexistência de uma vacina que previna eficazmente a infecção por vírus parainfluenza reforça a importância das medidas de contenção da infecção por vírus parainfluenza em ambiente hospitalar, nomeadamente o isolamento de barreira dos doentes com infecção respiratória vírica, particularmente imunocomprometidos[4].

/ Conclusão

As infecções respiratórias agudas por vírus parainfluenza são frequentes em crianças e adultos e têm gravidade muito variável. Contudo, podem atingir significativa morbilidade e mortalidade em doentes imunodeprimidos, particularmente em indivíduos transplantados da medula e órgãos sólidos. Nestes últimos podem originar infecções respiratórias graves, sendo importante o seu diagnóstico etiológico. O vírus parainfluenza tipo 3 é o mais prevalente quer em adultos imunocompetentes quer em imunocomprometidos. Na Literatura abundam descrições dos efeitos a longo prazo quer da infecção por vírus parainfluenza quer do correspondente estado de portador assintomático em doentes transplantados pulmonares, mas há um número escasso de casos descritos de infecção por vírus parainfluenza em transplantados hepáticos e em particular quando associados à infecção por VIH. Não existe tratamento específico ou vacina preventiva eficaz, sendo a diminuição da imunossupressão, e em particular da corticoterapia, o componente essencial da abordagem terapêutica. A patogenicidade potencial dos vírus parainfluenza na população em crescendo de doentes transplantados deve elevar a sua suspeição diagnóstica e consequente tratamento sintomático, a par da implementação de medidas de prevenção da sua transmissão.

/ Bibliografia

1. Hall CB. *Medical Progress: respiratory syncytial virus and parainfluenza virus.* N Engl J Med 2001; 344:1917.

2. Parija SC, Marrie TM. *Parainfluenza virus. Medscape, 2012.* http://emedicine.medscape.com/article/224708-overview. Acessado a 30 de Setembro de 2012

3. Wright, PF. *Parainfluenza Viruses. In: Principles and Practice of Infectious Diseases, 7th edition, Mandell, Douglas, and Bennett's.* Elsevier Churchill Livingstone, Philadelphia 2010. p. 2195-2199.

4. Boeckh M. T*he challenge of respiratory virus infections in hematopoietic cell transplant recipients.* Br J Haematol 2008; 143:455-467

5. Falsey, AR. *Current management of parainfluenza pneumonitis in immunocompromised patients: a review.* Infection and Drug Resistance. 2012;5: 121–127

6. Moss RB, Steigbigel RT, Sanders RL, Fang F. *Perspective: Emerging Challenges in the Treatment of Influenza and Parainfluenza in Transplant Patients.* Advances in Virology Volume 2011. doi:10.1155/2011/910930

7. DeFabritus AM, Riggio RR, David DS, Senterfit LB, Cheigh JS, Stenzel KH. *Parainfluenza type 3 in a transplant unit.* JAMA. 1979;241(4): 384–386.

8. Piralla A, Percivalle E, Di Cesare-Merlone A, Locatelli F, Gerna G. *Multicluster nosocomial outbreak of parainfluenza virus type 3 infection in a pediatric oncohematology unit: a phylogenetic study.* Haematologica. 2009 Jun;94(6):833-9. Epub 2009 Apr 18.

9. Wendt CH, Weisdorf DJ, Jordan MC, Balfour HH, Hertz MI. *Parainfluenza virus respiratory infection after bone marrow transplantation.* N Engl J Med 1992; 326:921-926.

10. Cortez KJ, Erdman DD, Peret TC, Gill VJ, Childs R, Barrett AJ, et al . *Outbreak of human parainfluenza virus 3 infections in a hematopoietic stem cell transplant population.* J Infect Dis 2001; 184:1093-1097.

11. Peck AJ, Englund JA, Kuypers J, Guthrie KA, Corey L, Morrow R, et al. *Respiratory virus infection among hematopoietic cell transplant recipients: evidence for asymptomatic parainfluenza virus infection.* Blood 2007; 110:1681.

12. Nichols WG, Corey L, Gooley T, Davis C, Boeckh M. *Parainfluenza virus infections after hematopoietic stem cell transplantation: risk factors, response to antiviral therapy, and effect on transplant outcome.* Blood 2001; 98:573.

13. Fry AM, Curns AT, Harbour K, Hutwagner L, Holman RC, Anderson LJ. *Seasonal trends of human parainfluenza viral infections: United States, 1990-2004.* Clin Infect Dis 2006; 43:1016.

14. Mahony JB. *Detection of respiratory viruses by molecular methods.* Clin Microbiol Rev 2008; 21:716.

15. Ferguson PE, Sorrell TC, Bradstock KF, Carr P, Gilroy NM. *Parainfluenza Virus Type 3 Pneumonia in Bone Marrow Transplant*

Recipients: Multiple Small Nodules in High-Resolution Lung Computed Tomography Scans Provide a Radiological Clue to Diagnosis. Clin Infect Dis 2009; 48 (7): 905-909.

16. Nichols WG, Gooley T, Boeckh M. *Community- acquired respiratory syncytial virus and parainfluenza virus infections after hematopoietic stem cell transplantation: the Fred Hutchinson Cancer Research Center experience.* Biology of Blood and Marrow Transplantation, vol. 7, no. 12, sup 1, pp. 11S–15S, 2001.

17. Chemaly RF, Hanmod SS, Rathod DB, Ghantoji SS, Jiang Y, Doshi A, et al. *The characteristics and outcomes of parainfluenza virus infections in 200 patients with leukemia or recipients of hematopoietic stem cell transplantation.* Blood 2012; 119: 2738-2745

18. Fan J, Henrickson KJ. *Rapid diagnosis of human parainfluenza virus type 1 infection by quantitative reverse transcription-PCR-enzyme hybridization assay.* J Clin Microbiol 1996; 34:1914.

19. Fan J, Henrickson KJ, Savatski LL. *Rapid simultaneous diagnosis of infections with respiratory syncytial viruses A and B, influenza viruses A and B, and human parainfluenza virus types 1, 2, and 3 by multiplex quantitative reverse transcription-polymerase chain reaction-enzyme hybridization assay (Hexaplex).* Clin Infect Dis 1998; 26:1397.

20. Johnson DA, Jacobson S, Edney PC, Hadfield P, Mundy ME, Schuh S . *A comparison of nebulized budesonide, intramuscular dexamethasone, and placebo for moderately severe croup.* N Engl J Med 1998; 339:498-503.

21. Elizaga J, Olavarria E, Apperley J, Goldman J, Ward K. *Parainfluenza virus 3 infection after stem cell transplant: relevance to outcome of rapid diagnosis and ribavirin treatment.* Clin Infect Dis 2001; 32:413.

22. Chakrabarti S, Collingham KE, Holder K, Oyade S, Pillay D, Milligan DW. *Parainfluenza virus type 3 infections in hematopoetic stem cell transplant recipients: response to ribavirin therapy.* Clin Infect Dis 2000; 31:1516.

23. Cobian L, Houston S, Greene J, Sinnott JT. *Parainfluenza virus respiratory infection after heart transplantation: successful treatment with ribavirin.* Clin Infect Dis 1995; 21:1040.

24. Wright JJ, O'driscoll G. *Treatment of parainfluenza virus 3 pneumonia in a cardiac transplant recipient with intravenous ribavirin and methylprednisolone.* J Heart Lung Transplant 2005; 24:343.

25. Chakrabarti S, Avivi I, Mackinnon S, Ward K, Kottaridis PD, Osman H, et al. *Respiratory virus infections in transplant recipients after reduced-intensity conditioning with Campath-1H: high incidence but low mortality.* Br J Haematol. 2002 Dec;119(4):1125-32.

26. Moscona A, Porotto M, Palmer S, Tai C, Aschenbrenner L, Triana-Baltzer G, et al. *A recombinant sialidase fusion protein effectively inhibits human parainfluenza viral infection in vitro and in vivo.* J Infect Dis. 2010;202(2):234.

27. Guzman-Suarez BB, Buckley MW, Gilmore ET, Vocca E, Moss R, Marty FM, et al *Clinical potential of DAS181 for treatment of parainfluenza-3 infections in transplant recipients.* Transpl Infect Dis 2012: 14: 427–433

28. Chen YB, Driscoll JP, McAfee SL, Spitzer TR, Rosenberg ES, Sanders R, et al. *Treatment of parainfluenza 3 infection with DAS181 in a patient after allogeneic stem cell transplantation.* Clin Infect Dis. 2011 Oct;53(7):e77-80. Epub 2011 Aug 31.