ARTIGO DE REVISÃO / *REVIEW ARTICLE*

Actinomicetoma do pé - relato de um caso e revisão da literatura

Actinomycetoma of the foot - case report and literature review

/ E. Ramos[1] / G. Figo[2] / R. Pina[3] / Cândida Lourenço[4] / N. Malaba[1] / L. Trindade[5] / A. Vieira [6]

[1] Interna do Internato Complementar de Infecciologia
[2] Assistente Hospitalar Graduado de Ortopedia
[3] Assistente Hospitalar Graduado de Anatomia Patológica
[4] Interna do Internato Complementar de Radiologia
[5] Assistente Hospitalar Graduado de Infecciologia
[6] Chefe de Serviço de Infecciologia

Instituição:
Hospital Geral do Centro Hospitalar e Universitário de Coimbra, E.P.E.

Correspondência:
Evelise Ramos
Centro Hospitalar de Coimbra - E.P.E, Serviço de Doenças Infecciosas do Hospital Geral
Quinta dos Vales, S. Martinho do Bispo.
Coimbra, 3041-853
Telefone: 239 800 100
e-mail: ramosevelise@gmail.com

Artigo recebido em
2012-7-16

Artigo aceite para publicação em
2013-3-22

/ Resumo

O micetoma é uma doença inflamatória crónica da pele, tecido subcutâneo e ósseo, causada por fungos verdadeiros (eumicetoma) ou por bactérias filamentosas (actinomicetoma). Globalmente, 60% dos micetomas são de origem actinomicótica, sendo os restantes eumicetomas.
Descrevemos o caso clínico de um homem de 46 anos, observado no nosso hospital por tumefacção do pé direito com cerca de oito anos de evolução. Ao exame objectivo apresentava sinais inflamatórios marcados do pé, com trajectos fistulosos que drenavam conteúdo purulento e grânulos esbranquiçados. Do estudo complementar concluiu-se tratar de actinomicetoma, com base na identificação histológica dos grânulos de enxofre. O doente foi tratado inicialmente com doxiciclina oral, que, por ausência de melhoria, foi alterada para trimetroprim-sulfametoxazol oral que cumpriu durante um ano, com resolução progressiva do quadro.
Apresentamos este caso clínico e fazemos uma revisão da literatura, com objectivo de realçar as dificuldades no diagnóstico, bem como a excelente resposta clínica e melhoria do prognóstico, que podem advir de um diagnóstico correcto é antibioterapia adequada.

Palavras-chave: Micetoma, importância das características histológicas, antibioterapia prolongada.

/ Abstract

Mycetoma is a chronic inflammatory disease of the skin, subcutaneous tissue and bone, caused by true fungi (eumycetoma) or filamentous bacteria (actinomycetoma). Globally about 60% of mycetomas are actinomycetomas and the remain are eumycetoma.
We describe a case of a 46-year-old male, presented to our hospital with swelling of right foot with eight years of evolution. The physical examination revealed inflammation, fistulous tracks with discharging of purulent secretion and white grain. The condition was diagnosed as an actinomycetoma, confirmed by histological identification of sulphur granules. The patient was treated initially

with doxycycline, without improvement, reason why the treatment was changed to oral trimethoprim-sulfamethoxazol for one year, with resolution of the infection. In this case report and literature review, we highlights the difficulty in making the diagnosis, and the remarkable clinical response and good prognosis that can result when the correct diagnosis is made and appropriate antibiotic therapy administered.

Keywords: *Mycetoma, histological importance, prolonged antibiotic therapy.*

/ Introdução

O micetoma, uma entidade endémica em climas tropicais e subtropicais, é uma infecção granulomatosa crónica e lentamente progressiva da pele, tecidos subcutâneos, fáscia, músculos e ossos. Classifica-se de acordo com agente etiológico em dois grandes grupos: os eumicetomas provocados por fungos verdadeiros e os actinomicetomas provocados por bactérias filamentosas [1,2,3].

Esta entidade, igualmente denominada pé de Madura ou maduromicose, foi descrita pela primeira vez em 1840, no Distrito de Madura na Índia[4]. É uma doença ligada à pobreza, atingindo predominantemente os homens, nas faixas etárias dos 20 aos 40 anos, trabalhadores rurais, agricultores e indivíduos que andam descalços[1,3,5.]

Os agentes etiológicos são inoculados no tecido subcutâneo por pequenos traumatismos e a doença localiza-se sobretudo nos membros inferiores, especialmente nos pés (75%), embora qualquer parte do corpo possa estar envolvida[1,2,3].

Caracteriza-se pela tríade clássica de tumefacção indolor dos tecidos moles, fístulas que drenam conteúdo purulento ou sero-purulento e grânulos[1,2,3,4,5]. O grânulo é o elemento típico do micetoma, sendo constituído por aglomerados de microrganismos e matriz citoplasmática.

Embora a apresentação clínica e o exame histológico possam ser sugestivos de micetoma, o diagnóstico definitivo exige o estudo das características morfológicas e bioquímicas das culturas, por vezes limitado, por se tratar de microrganismos com crescimento fastidioso.

A identificação do agente etiológico e a determinação da extensão da lesão é crucial para a instituição terapêutica e para o prognóstico. Sem tratamento adequado, as lesões progridem, podendo levar a infecções bacterianas secundárias, responsáveis por deformações e amputações[1]. Ao contrário dos actinomicetomas, que respondem a antibioterapia, com taxas de cura entre 60 e 90%[5], os eumicetomas necessitam habitualmente de cirurgia e tratamento prolongado com antifúngicos[1,5].

Os autores descrevem um caso de micetoma do pé e fazem uma breve revisão da literatura, no que respeita a epidemiologia, apresentação clínica, diagnóstico e tratamento desta entidade nosológica.

/ Caso Clínico

Os autores descrevem o caso de um homem de 46 anos, caucasiano, agricultor, residente em Águeda, previamente saudável, referenciado a consulta de Doenças Infecciosas em Janeiro de 2007, por tumefacção do pé direito.

O quadro teve início oito anos antes, alguns meses após pequeno traumatismo no dorso do pé direito durante actividade agrícola na Ilha da Madeira. As lesões iniciais surgiram sob a forma de um pequeno nódulo na região plantar do pé direito, que no decorrer de um ano



Figura 1. Fotografia do pé direito, mostrando aumento global do volume do pé direito e colecção abcedada no bordo externo do pé direito.

ulcerou e passou a drenar espontaneamente material sero-purulento com grânulos esbranquiçados. Recorreu aos cuidados de saúde, tendo sido internado e submetido a drenagem cirúrgica e antibioterapia endovenosa que não sabe especificar e teve alta medicado com itraconazol, que cumpriu durante 6 meses sem melhoria. A doença evoluiu lentamente, com aumento da tumefacção, que passou a ser ligeiramente dolorosa, e aparecimento de novas fístulas com drenagem intermitente. Durante a evolução do quadro voltou a recorreu aos serviços de saúde, tendo feito vários ciclos de antibioterapia oral, que não sabe especificar, sem melhoria.

O exame objectivo realizado em 2007, destacava a nível do pé direito, um aumento global do volume, hiperpigmentação da pele e uma colecção abecedada no bordo externo com uma fístula (Figura 1). À palpação, a pele apresentava consistência firme, dura e dolorosa e a compressão desencadeava drenagem de conteúdo purulento com grânulos esbranquiçados pela fístula. A mobilidade articular activa da articulação tibiotársica encontrava-se reduzida. O restante exame objectivo não mostrava outras alterações e o doente encontrava-se apirético e com bom estado geral.

Analiticamente salientava-se elevação ligeira da velocidade de sedimentação (21 mm/h; valor normal inferior a 10 mm/h) e da proteína C reactiva (1,57; valor normal 0,5 mg/dl). Os restantes parâmetros analíticos, como fórmula leucocitária, fosfatase alcalina, γ -glutamil transferase, transaminases, ureia, creatinina e ionograma, apresentavam valores dentro da normalidade. A serologia para infecção por VIH era negativa. O exsudado proveniente da fístula foi observado ao exame microscópio, não se tendo identificado qualquer microrganismo.

A tele-radiografia mostrava a nível do pé direito edema dos tecidos moles, mais evidente no bordo externo, lesões líticas, alternando com zonas de esclerose, irregularidade do periósteo e destruição das articulações tarsometatársicas e intertársicas.

A ressonância magnética nuclear do pé direito, realizada com objectivo de avaliar extensão das lesões, mostrou a nível da face externa do dorso do pé uma formação multiloculada de parede espessa com septos internos, ambos com realce após contraste, infiltração de todos os músculos, erosões da cortical e alterações de sinal medular de todos ossos os do tarso à excepção do astrágalo, com realce após contraste (Figura 2, painel A e B).

Foi submetido a drenagem cirúrgica e biopsia do tecido subcutâneo e ósseo. O exsudado purulento, bem como os tecidos subcutâneos e ósseos, foram cultivados em meios de ágar sangue e *Sabouraud*, em condições aeróbias e anaeróbias, a 37°C, durante um mês, não se tendo isolado qualquer agente etiológico. O exame histológico revelou um infiltrado inflamatório granulomatoso constituído por células epitelióides, neutrófilos, macrófagos e grânulos de enxofre que coraram intensamente no *Gram* e ácido periódico de Schiff (Figura 4, painel A e B).

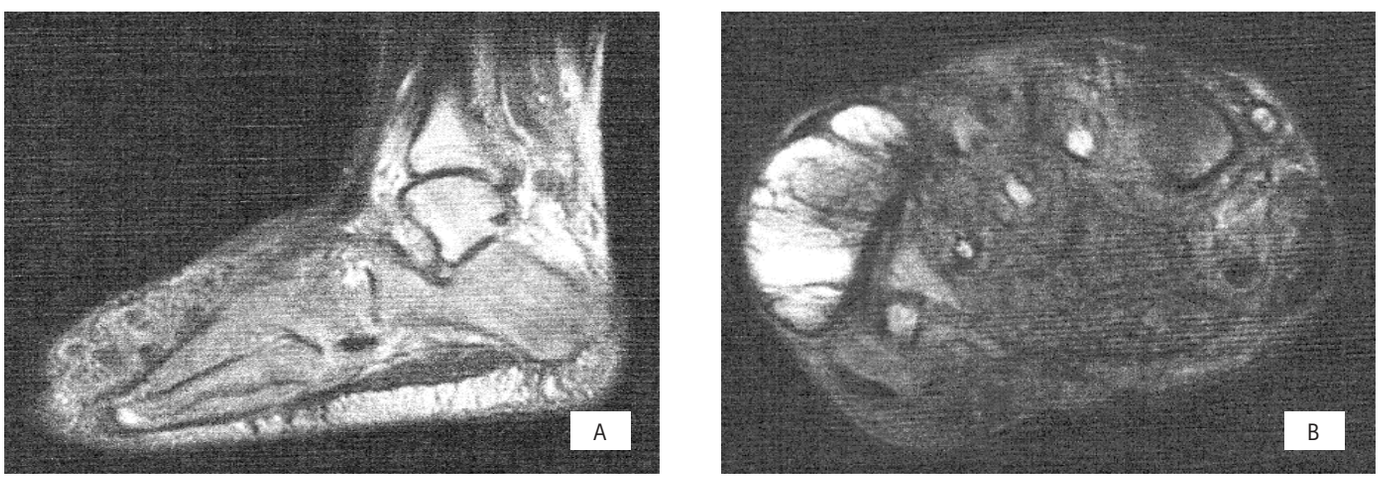

Figura 1. RMN do pé direito, mostrando formação multiloculada de parede espessa com septos internos, infiltração muscular e lesões ósseas (A), com realce após contraste (B).

O diagnóstico de actinomicetoma foi efectuado e o doente medicado com doxiciclina durante 6 meses, com cicatrização completa do abcesso localizado no bordo externo do pé. No entanto, a infecção evoluiu lentamente, com aparecimento de vários nódulos com cerca de 3 mm de diâmetro, múltiplos orifícios fistulosos com drenagem intermitente, bem como áreas de fibrose na planta do pé (Figura 4). Pelo que foi medicado com trimetroprim-sulfametoxazol 960 mg oral de 12/12 horas durante 12 meses e fez 40 ciclos de medicina hiperbárica, com redução da tumefacção, desaparecimento dos nódulos e completo encerramento das fístulas (Figura 5). Repetiu exames imagiológicos, tele-radiografia e RMN do pé, onde se documentou excelente recuperação dos tecidos subcutâneos e ósseos.

/ Discussão

O caso acima descrito é um excelente exemplo da complexidade desta entidade nosológica. Os micetomas são infecções granulomatosas crónicas e lentamente progressivas da pele, tecido subcutâneo, fáscia, músculos e ossos, provocados por bactérias filamentosas ou fungos verdadeiros, que se organizam formando grânulos ou grãos, com características morfológicas que permitem identificar o agente etiológico[1,2].

Classificação e Microbiologia

As espécies relacionadas com micetomas são numerosas e podem ser classificadas de acordo com etiologia e via de infecção. A primeira enfatiza o agente etiológico e permite a classificação dos micetomas em dois grandes grupos: actinomicóticos ou actinomicetomas e eumicóticos ou eumicetomas[1,2,3]. A segunda classificação centra-se na via de transmissão, permitindo a classificação desta entidade em agentes endógenos ou exógenos.

Cerca de 60% dos micetomas são de origem actinomicótica, provocados por bactérias filamentosas *Gram* positivo, aeróbias ou anaeróbias, de origem endógena ou exógena. Os agentes de origem endógena são anaeróbios comensais da flora bacteriana oral, intestinal e vaginal, cuja transmissão ocorre por disrupção mucosa e disseminação por contiguidade, sendo os mais frequentes os *Actinomyces israelii* e *Actinomyces bovis*[1,2,3,5]. As bactérias de origem exógena são aeróbias e tal como os fungos causadores de eumicetomas são saprófitas do solo e plantas. As espécies mais frequentes são: *Actinomadura* spp, *Nocardia* asteroides, *Nocardia brasiliensis* e *Streptomyces somaliensis*[1,2,3,5,6,7].

Os eumicetomas são causados por fungos eucarióticos aeróbios de origem exógena, saprófitas do solo e plantas e as espécies mais frequentes são as dos géneros *Acremonium* spp, *Madurella grisea*, *Madurella mycetomatis*, *Pseudallescheria boydii* e *Leptosphaeria senegalens*[1,2,3,5,6,7].

No Quadro I, estão descritos os principais agentes etiológicos, bem como as características dos grânulos e a localização geográfica onde são mais frequentes.

Epidemiologia

Os actinomicetomas apresentam uma distribuição cosmopolita, enquanto os eumicetomas são mais comuns em zonas tropicais e subtropicais, Nestas zonas endémicas, a distribuição dos micetomas é influenciada pela estação das chuvas e os países de maior endemicidade estão localizados entre os 15ºS e os 30ºN, pertencendo ao "mycetoma belt" e são: Sudão, Nigéria, Somália, Senegal, Oriente, Índia, Iémen, México, Venezuela, Colômbia e Argentina[1,2,3,5,6,7].

Ocorre sobretudo em meio rural, em indivíduos entre os 20 e 40 anos, predominantemente do sexo masculino, com um razão de 5:1, em indivíduos expostos à terra, como agricultores, operários e indivíduos que andam descalços[1,2,3,5,6,7,8].

Na Europa e nos Estados Unidos da América, os micetomas, são

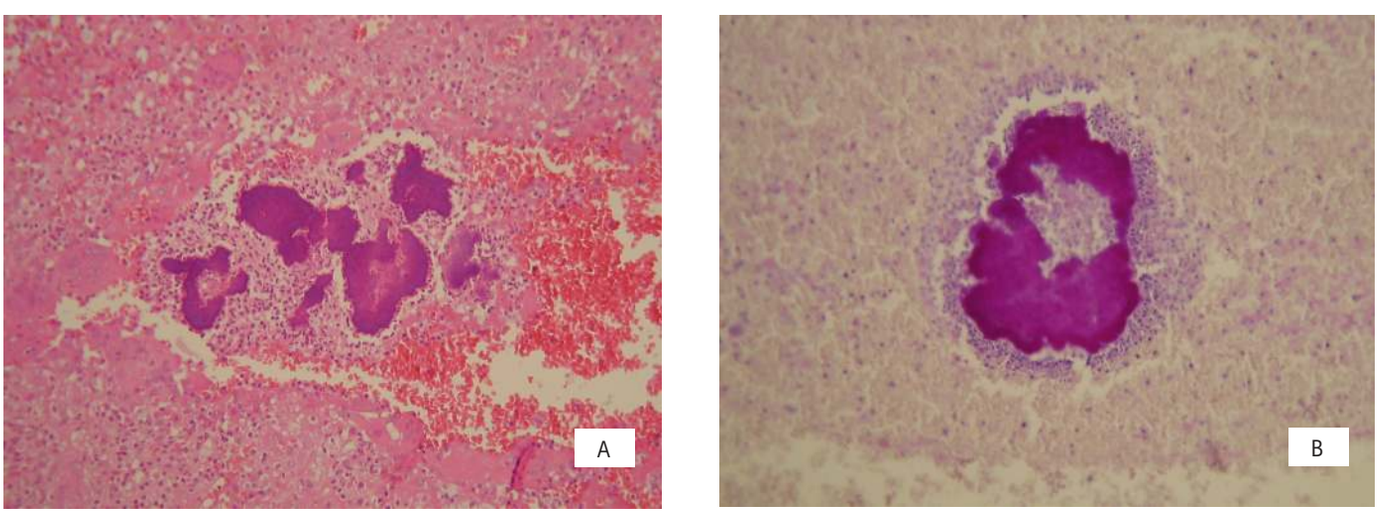

Figura 3. Histologia da biopsia do tecido subcutâneo, mostrando infiltrado inflamatório (seta vermelha) e grânulos de enxofre, com centro homogéneo *Gram* negativo, rodeado de filamentos finos eosinófilos *Gram* positivos (setas pretas) (A - hematoxilina e eosina; B - ácido periódico de schiff; magnificação original x 20).

pouco frequentes e têm sido descritos em viajantes ou imigrantes provenientes de zonas endémicas.

Em Portugal, estão reportados, um total de 9 casos[6, 11,12,13,14,15,16]. Castellani e colaboradores reportaram em 1959, um caso de actinomicose autóctone[11]. Cabrita descreveu em 1973, 4 dos casos portugueses: o primeiro caso tratava-se de um homem, de 26 anos, trabalhador rural na Guiné, com micetoma do pé direito, sem agente isolado; o segundo caso era um rapaz de 12 anos, com micetoma intra-orbital por *Madurella mycetomatis*, de transmissão autóctone; os outros dois casos eram de micetoma do pé direito por *Nocardia asteroides*[12]. Chaveiro e colaboradores descreveram um caso de infecção cutânea por *Scedosporium apiospermum*, num indivíduo imunodeprimido[13]. Em 2008, Gouveia e colaboradores relataram um caso de micetoma da parede torácica por *Nocardia brasiliensis*[14]. Cardoso e colaboradores, relatam um caso de infecção cutânea por *Pseudallescheria boydii*, num indivíduo transplantado renal[15]. O último caso reportado em Portugal, diz respeito a um caso de micetoma da parede torácica pós cirurgia reconstrutiva, por *Nocardia* nova[16].

Fisiopatologia

Os principais agentes de micetomas são bactérias e fungos de origem exógena, saprófitas dos solos e plantas, que podem ser inoculados na pele e tecido subcutâneo por pequenos traumatismos com espinhos, lascas de madeira e pedras cortantes[1,2,3]. Uma vez inoculados, estes microrganismos crescem formando grânulos, desencadeando três tipos de resposta imune[1,3,8]. Na resposta tipo I, os neutrófilos *desgranulam*, tornando-se aderentes à superfície do grânulo, provocando a sua desintegração. Na resposta do tipo II, desaparecem os neutrófilos e surgem os macrófagos com objectivo de eliminar os detritos. A resposta tipo III caracteriza-se pela formação do granuloma epitelióide. Embora bem definida e observada *in vitro* e ao exame histológico, esta resposta do sistema imune, não consegue conter totalmente a infecção, levando ao desenvolvimento de uma doença crónica, caracterizada por vários ciclos de cura e remissão[1,3,8], como constatado no caso clínico acima descrito.

Clínica

Os micetomas localizam-se em regiões acessíveis a inoculação traumática. Os membros inferiores, especialmente os pés, em mais de 75%, seguidos das mãos em cerca de 10 a 15%, são as localizações mais frequentes[1,2,3,5,6,7]. Outras menos frequentes são os joelhos, braços, couro cabeludo, face, parede abdominal e perineo[1,3,5,6].

A doença afecta habitualmente a pele e tecido subcutâneo, podendo ocorrer invasão das fáscias musculares, com atingimento dos músculos, tendões, nervos e ossos[1,2,3]. Caracterizam-se pela tríade clássica de tumefacção indolor dos tecidos moles, fístulas que drenam conteúdo purulento ou sero-purulento e grânulos[1,2,3,5,6].



Figura 4. Fotografia do pé direito, mostrando aumento global do volume, nódulos com cerca de 3 mm de diâmetro e múltiplas cicatrizes de orifícios fistulosos.

A progressão da lesão, desde o traumatismo até à eliminação de grânulos, pode levar meses a anos e depende do agente etiológico, sendo mais rápida nos actinomicetomas[1,2,3,5]. Inicialmente surge um pequeno nódulo, firme, indolor ou pouco doloroso ou uma lesão loculada ou quística, que progride lentamente tornando-se aderente aos tecidos adjacentes, ulcerando e originando fístulas, que eliminam secreções purulentas ou hemáticas e grânulos[1,2,3,4,5,7].

A pele que circunda os orifícios é mais elevada, firme e hiperpigmentada[1,3,7]. Os gânglios linfáticos regionais são normalmente pequenos e moles, excepto se forem invadidos pelo agente de micetomas ou por infecções bacterianas secundárias ou células do sistema imune como parte da resposta imunitária, tornando-se aumentados, podendo inclusive fistulizar[3,5,8].

A disseminação linfática ocorre em cerca de 2% dos casos e contribui para infiltração dos tecidos contíguos, ao contrário da hematogénica, que nunca foi reportada[1,3,5,7].

Os indivíduos apresentam habitualmente bom estado geral, sem febre ou dores, excepto na presença de sobreinfecções bacterianas, que podem evoluir para celulite, abcessos cutâneos, osteomielite ou choque séptico, influenciando o prognóstico da doença[1,3,7].

Nos actinomicetomas, o quadro clínico é mais inflamatório, destrutivo e supurativo, podendo invadir o tecido ósseo numa face mais precoce, ao contrário dos eumicetomas que crescem lentamente, com margens bem definidas, com maior fibrose e com eliminação de secreções e grânulos mais escassa[7].

O diagnóstico diferencial dos micetomas deve ser feito com outras micoses subcutâneas, como botriomicose, cromoblastomicose, lobomicose ou esporotricose, com osteomielite bacteriana crónica, tuberculose, leishmaniose, pioderma bacteriano, pioderma



Figura 5. Fotografia do pé direito, mostrando cicatrização completa de todas lesões um ano após término do tratamento.

gangrenoso e neoplasias ósseas ou dos tecidos moles, como o sarcoma osteogénico, sarcoma de Kaposi e melanoma acral[1,2,3,7].

O indivíduo cujo caso acima descrevemos, pertencia ao grupo de risco para aquisição desta doença crónica, por reportar pequeno traumatismo com pedra cortante durante actividade agrícola. O quadro clínico era compatível com actinomicetoma, com grande componente supurativo e infiltrativo, com atingimento das fáscias, músculos e ossos (Figuras 1, 2 e 4). O exame microbiológico, bem como a histologia, permitiram a exclusão de outros agentes infecciosos e neoplasias.

Diagnóstico

O diagnóstico de micetomas requer um elevado índice de suspeição clínica, uma vez que as suas características clínicas podem ser facilmente confundidas com outros quadros infecciosos e ou neoplásicos. Este diagnóstico assenta em dois grandes pilares: visualização directa dos grânulos e isolamento do agente etiológico.

Os grânulos podem ser obtidos por extracção directa, aspiração com agulha fina ou biópsia e a sua avaliação pode ser feita por observação macroscópia, microscópica e histologia. A observação macroscópica olhando para cor, textura e tamanho (Quadro I), bem como microscópica, com hidróxido de potássio e coloração com *Gram*, permite a diferenciação entre bactérias e hifas fúngicas[1,2,3,5,6,7,8].

A histologia é um pilar diagnóstico crucial, em que a visualização do grânulo é a peça chave, tal como constatamos no caso acima descrito. Este exame revela habitualmente uma estrutura granulomatosa, com necrose central onde se encontra o grânulo, rodeado por infiltrado inflamatório de polimorfonucleares, linfócitos, plasmócitos, histiócitos e células gigantes de Langerhans[1,2,3,6,7]. Os grânulos são facilmente visualizados em tecidos corados com hematoxilina-eosina, ácido periódico de Schiff e Gomori[2,6]. Nos actinomicetomas, o grânulo, pela coloração com hematoxilina-eosina, apresenta-se com zona central *Gram* negativo contendo delicados filamentos *Gram* positivo com cerca de 1µm de diâmetro (Figura 3), enquanto nos eumicetomas, a microestrutura do grânulo é manifestamente filamentosa, com um centro constituído por hifas *Gram* negativo, ramificadas e septadas, com diâmetro superior a 1µm[5,8,16]. A presença dos grânulos, rodeado pelo infiltrado inflamatório, pode ser usadas para distinguir os actinomicetomas de outras entidades nosológicas[1].

Embora o diagnóstico possa ser evocado pela apresentação clínica e histologia, um diagnóstico definitivo geralmente requer um exame cultural positivo e a identificação do agente etiológico. Os produtos biológicos devem ser cultivados em condições aeróbias e anaeróbias, a 37°C, durante 4 semanas, em meios bacterianos não selectivos (agar sangue, agar chocolate) e meios para isolar fungos (*Sabouraud* e meios com antibióticos) e micobactérias[1,2,3,5]. Os microrganismos responsáveis por micetomas, são identificados com base nas suas características macroscópicas, microscópicas e testes bioquímicos[1,2,3,5]. Em 60% dos casos, o isolamento cultural não é possível, devido a pressão prévia de antibióticos, crescimento concomitante de outros microrganismos ou metodologias inadequadas[8,15]. No caso que descrevemos, embora os produtos biológicos tenham sido cultivados nos meios acima descritos e durante 4 semanas, não foi possível identificar os agentes microbianos. Esta negatividade ao exame cultural deve-se provavelmente ao uso prévio de antimicrobianos. Na ausência de uma cultura positiva, o diagnóstico pode ter feito recorrendo a correlação clinico-patológica, como demonstrado no caso clínico acima descrito. A história de traumatismo e forma de apresentação insidiosa, com a tríade clássica de tumefacção indolor dos tecidos moles, fístulas que drenam conteúdo purulento ou sero-purulento e grânulos levaram-nos a suspeitar de micetoma. O diagnóstico de actinomicetoma foi afirmado com base nas características macroscópicas e microscópicas dos grânulos, bem como nas alterações histológicas (Figura 3, Tabela 1).

Os ensaios imunoenzimáticos e de imunoabsorção enzimática e as reacções em cadeia da polimerase podem ser úteis tanto para o diagnóstico de micetomas, como para seguimento destes indivíduos[3,5,7,17,18,19]. No entanto, devido a reacções cruzadas com outras infecções, nomeadamente tuberculose e lepra, bem como a pouca disponibilidade destes testes e a falta de dados clínicos, têm limitado a sua aplicabilidade na prática clínica diária, sendo necessário mais estudos[5,8,20]. No caso que descrevemos, estes estudos não foram realizados porque as amostras tinham previamente sido inoculadas em meios de cultura e em formol, tornando impossível o seu aproveitamento para as técnicas de biologia molecular. Embora com utilidade clínica controversa no caso de micetomas, estas técnicas poderiam ter sido uma mais-valia principalmente neste caso em que os exames culturais foram negativos.

QUADRO I. CARACTERÍSTICAS DOS GRÂNULOS E DISTRIBUIÇÃO GEOGRÁFICA DOS PRINCIPAIS AGENTES ETIOLÓGICOS DE MICETOMA.

Espécies	Características dos grânulos			Distribuição
	Cor	Dimensões	Consistência	
Madurella mycetomatis	Negros	Grandes (> 0,5 mm)	Duros	África, Médio Oriente, Índia
Madurella grisea				América Central e do Sul, Caribe
Leptosphaeria senegalensis				Senegal, Mauritânia
Exophiala jeanselmei				Sudeste da Ásia, América do Sul
Pyrenochaeta romeroi				África, Médio Oriente, Índia
Streptomyces somaliensis	Brancos ou Amarelos			África, Médio Oriente
Acremonium spp			Moles	Cosmopolita
Aspergillus flavus				Índia, Médio Oriente
Aspergillus nidulans				Sudão
Scedosporium apiospermum				Cosmopolita
Cephalosporium falciforme				Cosmopolita
Neotestudina rosatii				África
Pseudoallescheria boydii				América do Norte
Actinomadura madurae				Cosmopolita
Nocardia asteroides		Pequenos (< 0,5 mm)		Cosmopolita
Nocardia brasiliensis				América, Europa (Portugal)
Actinomadura pelletieri	Vermelhos			África, Sudeste da Ásia

(Adaptado de: Ha R, 20082; Mahgoug E, 20073; Lupi O, 20053; Esteves J, 19776; Ameen M, 20087).

Os exames de imagem auxiliam o diagnóstico diferencial de lesões cutâneas e ósseas, bem como avaliação da extensão das lesões e seguimento dos indivíduos com micetomas[1]. Numa fase inicial pode observar-se ao exame radiológico, edema dos tecidos moles, correspondente a granulomas. À medida que a doença progride surgem alterações semelhantes a osteomielite bacteriana crónica, como lesões líticas, cavidades, erosões do periósteo, esclerose e evidência de remodelação óssea[1,2,3,5]. A presença de alterações ecográficas, como ecos hiperreflectivos, que correspondem aos grânulos, é um achado característico de micetomas[1,2,5]. Nos eumicetomas, os grânulos produzem numerosos ecos hiperreflectivos e múltiplas cavidades de parede espessada sem ecos, ao contrário dos actinomicetomas, em que os ecos são mais pequenos e menos consistentes[1,2,5]. A tomografia computorizada apresenta maior sensibilidade, comparativamente a ressonância magnética, no que concerne ao diagnóstico de lesões ósseas[1,5], no entanto esta ultima é superior a qualquer outra técnica, porque pode revelar pequenas lesões em T1 e T2, com características patológicas patognomónicas de micetomas. Estas lesões, denominadas por "dot-in-circle sign" e descritas por Czechowski e colaboradores, podem ser um importante auxiliar no diagnóstico diferencial com outras entidades, nomeadamente neoplasias e outros quadros infecciosos. Correspondem a pequenos focos hipointensos correspondendo a grânulos localizados no centro de lesões esféricas hiperintensas representando o tecido de granulação, lesões estas rodeadas por zonas hipointensas, correspondente aos septos fibrosos[21,22]. No caso acima descrito, observou-se apenas lesões hiperintensas, rodeadas por zonas hipointensas, sem os focos hipointensos centrais.

Tratamento

A diferenciação entre eumicetoma e actinomicetoma é crucial para a instituição terapêutica, podendo inclusive determinar o prognóstico. Os actinomicetomas respondem a antibioterapia com taxas de entre 60 e 90%[5]. Dado a inexistência de estudos clínicos aleatorizados, os regimes propostos na literatura são baseados na opinião de peritos, sendo o tratamento combinado, a melhor opção para atingir taxas de cura elevadas e minimizar o risco de resistências[1].

Actualmente o regime, mais usado consiste na combinação de estreptomicina intramuscular (14 mg/kg de 24/24 horas) e trimetroprim-sulfametoxazol endovenoso (160 mg de trimetroprim e 800 mg de sulfametozaxol, de 12/12 horas), durante 4 semanas, seguido de terapêutica isolada com trimetroprim-sulfametoxazol oral durante vários meses ou anos[1,2,3,5,7,8,23]. Outras combinações com taxas de cura variáveis, incluem trimetroprim-sulfametoxazol e um dos seguintes: tetraciclinas, rifampicina, aminoglicosídeos e amoxicilina e ácido clavulânico[1,2,3,7].

Recentemente foram descritas respostas favoráveis, com imipenemo e linezolide, em casos resistentes ou severos, com envolvimento ósseo ou visceral[24,25].

Embora se preconize o tratamento combinado, foram descritos casos de sucesso apenas com o trimetroprim-sulfametoxazol[1,7], tal como constatamos no caso que descrevemos.

Ao contrário dos actinomicetomas, os eumicetomas raramente respondem à quimioterapia isolada, sendo a cirurgia, associada a antifúngicos aos quais o agente seja comprovadamente sensível, o tratamento de escolha[2,3,5,6]. Alguns casos de eumicetomas respondem favoravelmente ao cetoconazol, na dose entre 200 a 400 mg de 24/24 horas e ao itraconazol, na dose entre 300 a 400 mg de 24/24 horas, durante 9 a 12 meses[1,2,3,5]. Fármacos como, anfotericina B, terbinafina e griseofulvina, têm pouca ou nenhuma eficácia nos micetomas[5,7]. Recentemente, relatos de eficácia e tolerabilidade têm sido descritos com azóis de largo espectro como o voriconazol e posaconazol[26,27].

Em alguns casos de micetomas, particularmente naqueles em que existe grande comprometimento ósseo, a cirúrgica é recomendada, abrangendo desde o simples desbridamento, até à amputação do membro envolvido[1,2,3,5,6,7,23].

A duração do tratamento não está bem estabelecida, podendo ser entre 3 a 24 meses no caso dos actinomicetomas, até vários anos nos eumicetomas[1,2,3,5,7,23]. O critério mais importante de cura é o desaparecimento da massa, encerramento das fístulas, retorno da pele ao normal, bem como a negatividade ao exame microbiológico e a melhoria radiológica[5].

A oxigenoterapia hiperbárica, embora com eficácia obscura, pode ser utilizada como terapêutica adjuvante da cirurgia e ou antimicrobianos, em indivíduos com infecções complicadas, como a fasciite necrotizante, gangrena gasosa, osteomielite crónica, zicomicose e mucormicose[28,29,30]. No que respeita aos micetomas, estão reportados dois casos de infecção por *Nocardia brasilienses*, tratados com antibioterapia e oxigenoterapia hiperbárica[31].

No presente caso observou-se melhoria com o uso de sulfametozaxol-trimetropim e 40 ciclos de oxigenoterapia hiperbárica. A ausência de melhoria com a terapêutica com itraconazol e com a doxiciclina realçam a necessidade de isolamento microbiológico do agente, com objectivo de optimizar a terapêutica, melhorando com isso o prognóstico desta doença crónica.

/ Conclusão

Os autores apresentam este caso pela raridade deste quadro infeccioso, característico de habitantes de zonas rurais de países tropicais e subtropicais. A longa evolução das lesões, o tipo de envolvimento da pele, fáscias, músculo e osso, bem como as características macroscópicas e histológicas dos grânulos e a excelente resposta a antibioterapia permitiram o diagnóstico de actinomicetoma.
Realça-se o diagnóstico diferencial desta entidade nosológica, principalmente em indivíduos que vivem ou permaneceram em

áreas endémicas e que se apresentam com massas infiltrativas subcutâneas com drenagem crónica em zonas expostas, susceptíveis a traumatismos.

/ Agradecimentos

Gostaríamos de agradecer ao doente, a quem pedimos consentimento para esta publicação, pela sua contribuição e pronta disponibilização de todas as imagens fotográficas.

/ Bibliografia

1. Hospenthal D. Agents of Mycetoma. Em: "Mandel G, Bennet J, Dolin R, eds. Principles and Practice of Infectious Disease." 7th ed. *Philadelphia: Churchill Livingstone.* 2010; 3281-85.

2. Ha R. Fungal infection. Em: "Cook G, Zumla A, eds. Manson's Tropical Diseases." 7th ed. *Sunders Elsevier.* 2008; 1176-78.

3. Mahgoub E. Mycetoma. Em: "Guerrant R, Walker D, Weller P, eds. Tropical Infectious Diseases: Principles, Pathogens and Practice." 2th ed. *Sunders Elsevier.* 2007; 892-97.

4. Mahgoub E, Murray I. The history of mycetoma. In: "Mycetoma." *Heinemann Medical*, 1973: 1-5.

5. Lupi O, Tyring S, McGinnis M. "Tropical Dermatology: fungal tropical diseases." *J. Am Acad Dermatol.* 2005; 53:931 - 51.

6. Esteves J, Baptista, Rodrigo F. Micetoma. Em: "Esteves J, Baptista, Rodrigo F, eds. Dermatologia." Lisboa: Fundação Calouste Gulbenkian. 1980; 1093-1098.

7. Ameen M, Arenas R. "Developments in the management of mycetomas." *Clin Exp Dermatol.* 2009; 34(1):1-7. PubMed PMID: 19076788.

8. Lichon V, Khachemoune A. "Mycetoma: a review." *Am J Clin Dermatol.* 2006; 7(5):315- 21.

9. Castellani A, De Brito MM, Pinto MR. "An actinomycete isolated from an autochthonous case of mycetoma in Portugal." *J Trop Med Hyg.* 1959; 62(2):27-36. PubMed PMID: 13631735.

10. Cabrita J. "Human mycoses in Portugal." *Mycopathologia et Mycologia applicata.* 1974; 54(3):347-60.

11. Chaveiro MA, Vieira R, Cardoso J, et al. "Cutaneous infection due to Scedosporium apiospermum in an immunosuppressed patient." *J Eur Acad Dermatol Venereol.* 2003; 17(1):47-9. PubMed PMID: 12602968.

12. Gouveia C, Fraga A, Filipe P, et al. "Mycetoma of the chest wall due to Nocardia brasiliensis." *Acta Derm Venereol.* 2008; 88(5):508-10. PubMed PMID: 18779894.

13. Cardoso JC, Serra D, Cardoso R, et al. "Cutaneous Pseudallescheria boydii infection in a renal transplant patient: A case report." *Dermatol Online J.* 2009; 15(10):8. PubMed PMID: 19951626.

14. Antunes J, Pacheco D, Travassos R, et al. "Actinomycetoma of the chest wall attributed to Nocardia nova after reconstructive surgery." *Dermatol Online J.* 2012; 18(1): 4. PubMed PMID: 22301041.

15. Wong V, Turmezei T, Weston V. "Actinomycosis." *BMJ.* 2011; 343:1-7. PubMed PMID: 21990282.

16. Liu A, Maender JL, Coleman N, et al. "Actinomycetoma with negative culture: a therapeutic challenge." *Dermatol Online J.* 2008; 14(4):1-8.

17. Salinas-Carmona MC, Welsh O, Casillas SM. "Enzyme-linked immunosorbent assay for serological diagnosis of Nocardia brasiliensis and clinical correlation with mycetoma infections." *J Clin Microbiol.* 1993; 31(11):2901-6. PubMed PMID: 8263174.

18. Desnos-Ollivier M, Bretagne S, Dromer F, et al. "Molecular Identification of Black-Grain Mycetoma Agents." *J Clin Microbiol.* 2006; 44(10):3517-23. PubMed PMID: 17021076.

19. Borman A, Linton C, Miles S, et al. "Molecular identification of pathogenic fungi." *J Antimicrob Chemother.* 2008; 61(1):i7-12. PubMed PMID: 18063605.

20. Ahmed AO, Abugroun ES. "Unexpected High Prevalence of Secondary Bacterial Infection in Patients with Mycetoma." *J Clin Microbiol.* 1998; 36(3):850-1. PubMed PMID: 9508332.

21. Czechowski J, Nork M, Haas D, et al. "MR and other imaging methods in the investigation of mycetomas." *Acta Radiol.* 2001; 42(1):24-6. PubMed PMID: 11167327.

22. Kumar L, Kumar A, Sethy P, et al. "The dot-in-circle sign of mycetoma on MRI." *Diagn Interv Radiolo.* 2007; 13:193-95. PubMed PMID: 18092291.

23. Fahal A. "Management of mycetoma." *Expert Rev Dermatol*, 2010; 5(1): 1-7.

24. Moylett EH, Pacheco SE, Brown-Elliott BA, et al. "Clinical experience with linezolid for the treatment of nocardia infection." *Clin Infect Dis.* 2003; 36(3):313-8. Epub 2003 Jan 13. PubMed PMID: 12539073.

25. Fuentes A, Arenas R, Reyes M, Fernández RF, et al. "Actinomycetoma and Nocardia sp. Report of five cases treated with imipenem or imipenem plus amikacin." *Gac Med Mex.* 2006; 142(3):247-52. PubMed PMID: 16875355.

26. Loulergue P, Hot A, Dannaoui E, et al. "Successful treatment of black-grain mycetoma with voriconazole." *Am J Trop Med Hyg.* 2006; 75(6):1106-7. PubMed PMID: 17172376.

27. Negroni R, Tobón A, Bustamante B, et al. "Posaconazole treatment of refractory eumycetoma and chromoblastomycosis." *Rev Inst Med Trop Sao Paulo.* 2005; 47(6):339-46. PubMed PMID: 16553324.

28. Vaumas C, Bronchard R, Montravers P, et al. "Non pharmacological treatment of severe cutaneous infections: hyperbaric oxygen therapy, dressings and local treatments." *Ann Fr Anesth Reanim.* 2006; 25(9):986-9. PubMed PMID: 16675193.

29. Shields RC, Nichols FC, Buchta WG, et al. "Hyperbaric oxygen therapy for chronic refractory osteomyelitis of the sternum." *Ann Thorac Surg.* 2010; 89(5):1661-3. PubMed PMID: 20417809

30. Skiada A, Petrikkos G. "Cutaneous zygomycosis." *Clin Microbiol Infect.* 2009; 15 (5):41-5. PubMed PMID: 19754756.

31. Walker RM, Ashdown LR, Maguire EJ. "Beneficial effects of hyperbaric oxygen therapy in Nocardia brasiliensis soft-tissue infection." *Med J Aust.* 1991; 155(2):122-3. PubMed PMID: 1857290