CASO CLÍNICO / *CLINICAL CASE*

Hipertensão portal não-cirrótica e uso de Didanosina

A propósito de um caso clínico

Noncirrhotic portal hypertension and didanosine use

A clinical case report

/ S. Almeida[1] / O. Vasconcelos[1]/ I. Pedroto[2] / R. Sarmento-Castro[1]

[1] Serviço de Doenças Infecciosas do Centro Hospitalar do Porto/Unidade Joaquim Urbano
[2] Serviço de Gastroenterologia do Centro Hospitalar do Porto

Correspondência:

Soraia Almeida
Interna de formação específica do quinto ano de Doenças Infecciosas da Unidade Joaquim Urbano do Centro Hospitalar do Porto

Rua Câmara Pestana, n.º348
4369-004, Porto, Portugal

Telemóvel: 91 7408880
Fax: 22 5106160
e-mail: lilianesoraia@hotmail.com

/ Resumo

A hipertensão portal não-cirrótica é uma entidade rara, descrita recentemente como uma complicação da terapêutica anti-retrovírica com didanosina nos doentes com infecção por vírus da imunodeficiência humana. A literatura médica está limitada a casos clínicos e pequenas séries. Os autores apresentam um caso de hipertensão portal não-cirrótica num doente com infecção por vírus da imunodeficiência humana com 19 anos de evolução, em estádio B2 dos *Centers for Disease Control and Prevention/Atlanta*, sem hábitos etílicos ou co-infecção por vírus da hepatite B ou C. O doente foi medicado durante seis anos com didanosina, do que resultou elevação persistente das aminotransferases. Após seis anos da suspensão do fármaco teve um episódio de hemorragia digestiva alta, documentando-se varizes esofágicas grandes apesar da biopsia hepática não mostrar fibrose. Quanto à infecção por vírus da imunodeficiência humana, o doente esteve sempre suprimido e com controlo imunológico. O reconhecimento da associação da hipertensão portal não-cirrótica com o uso de didanosina reveste-se de grande importância. Apesar da didanosina ser, hoje, menos prescrita, há doentes que continuam a utilizá-la por não haver outras opções. Nestes casos, o achado de alterações analíticas persistentes deve impor a avaliação da presença desta entidade, face ao risco de complicações e elevada mortalidade.

Palavras-chave: infecção por vírus da imunodeficiência humana, didanosina, hipertensão portal não-cirrótica.

/ Abstract

The noncirrhotic portal hypertension is rare, and has recently emerged as a complication of the didanosine use in HIV-infected patients. The literature is limited to a few case reports and small case reviews. The authors present a clinical case of noncirrhotic portal hypertension in an HIV patient with nineteen years evolution, in B2 stage of Centers for Disease Control and Prevention/Atlanta without alcohol consumption neither hepatitis B or C co-infection. He was exposed to didanosine during six years, resulting in persistently elevated aminotransferases. After six years of ddI discontinuation, he had an upper gastrointestinal bleeding and large esophageal varices were diagnosed by endoscopy; the liver biopsy didn´t

show features of fibrosis. The patient had good virological and immunological HIV infection parameters. The recognition of noncirrhotic portal hypertension associated with didanosine use is extremely important. The use of didanosine is now rare but in some patients we don't have other therapeutic options. In these cases, the abnormal persistent biochemical tests must alert us for the presence of this entity due to the high risk of complications and mortality.

Key-words: *human immunodeficiency virus infection, didanosine, noncirrhotic portal hypertension.*

/ Introdução

A hipertensão portal não-cirrótica (HPNC) foi descrita, recentemente, como uma complicação hepática rara associada ao uso de didanosina (ddI) em doentes com infecção por vírus da imunodeficiência humana (VIH). A HPNC caracteriza-se pelo desenvolvimento de hipertensão portal, na ausência de cirrose[1-8].

A terapêutica anti-retrovírica (TARV) de alta eficácia levou à diminuição da incidência das infecções oportunistas, com melhoria do prognóstico e diminuição da mortalidade nos doentes com infecção por VIH[1,2]. O aumento da esperança de vida destes doentes levou a que as doenças não definidoras de síndrome da imunodeficiência adquirida (SIDA), mas associadas a VIH, tenham surgido com maior frequência nos últimos anos. Neste contexto, as doenças hepáticas são hoje a causa de maior número de internamentos[3] e passaram a ser a segunda causa de morte nos doentes com SIDA[9]. As hepatites víricas crónicas causadas por vírus da hepatite B (VHB) e por vírus da hepatite C (VHC), a esteato-hepatite alcoólica e não alcoólica associadas à síndrome metabólica e a toxicidade dos anti-retrovíricos (ARVs) são causas importantes de morte nos doentes com infecção por VIH[2,3].

Os doentes com HPNC infectados por VIH podem encontrar-se assintomáticos, mas têm surgido referências a HPNC com sinais ou manifestações clínicas de hipertensão portal (HTP) como esplenomegalia, hiperesplenismo e varizes esofágicas ou hemorragia digestiva alta (HDA), ascite e, raramente, encefalopatia e insuficiência hepática terminal, com necessidade de transplante hepático[1,2]. A trombose da veia porta (TVP) tem sido descrita como uma das complicações da HPNC e a hemorragia digestiva hipertensiva, por varizes esofágicas, pode ser a sua primeira manifestação clínica[2,4]. A maioria dos doentes apresenta aumento ligeiro e persistente das enzimas hepáticas ou até valores normais, com função de síntese hepática preservada[2,4]. O exame histológico do fígado não mostra cirrose e pode revelar desde alterações mínimas a nível da vasculatura portal, com ausência de fibrose no parênquima, lesões de fibrose periportal e peri-sinusoidal, esclerose hepatoportal e mesmo lesões de hiperplasia regenerativa nodular[1,3,4,5]. O estado de hipercoagulabilidade da infecção por VIH e o uso prolongado de ARVs, nomeadamente de ddI, têm surgido como factores causais desta nova entidade[1,5].

O tratamento da HPNC consiste na suspensão do fármaco responsável, optando-se por outro anti-retrovírico, e no maneio das suas complicações (HDA, ascite e encefalopatia), o qual é semelhante às intervenções clínicas na hipertensão portal cirrótica, independentemente da sua etiologia[2,3].

Com este caso clínico pretende-se chamar a atenção para uma entidade referida recentemente na literatura mas, ainda, não descrita em Portugal e, por isso, menos conhecida, uma síndrome clínica de hipertensão portal na ausência de cirrose em doentes com infecção por VIH e com um longo historial de TARV, nomeadamente de ddI.



Figura 1: Varizes esofágicas grandes.

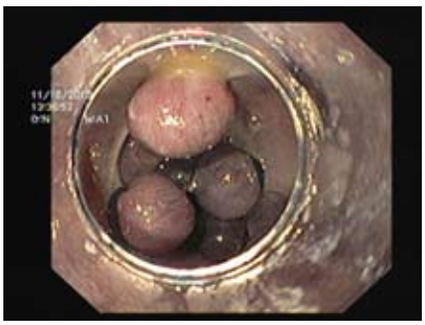

Figura 2: Primeira sessão de laqueação elástica de varizes esofágicas.



Figura 3: Varizes esofágicas pequenas.

/ Caso clínico

Doente do sexo masculino, leucodérmico, de 57 anos de idade, heterossexual, com infecção por VIH conhecida desde 1992. Iniciou TARV na altura do diagnóstico com zidovudina em monoterapia, que manteve até 1996, altura em que se associou ddI. Fez terapêutica dupla até 2002 e por descida progressiva do valor dos linfócitos T CD4$^+$, passando de 500 (32%) para 204/mm^3 (27%) num só ano, apesar da supressão vírica (<50 cópias/mL), o tratamento foi alterado para lamivudina, estavudina e efavirenz até Novembro de 2005. Nessa altura, apesar de se encontrar suprimido do ponto de vista da virémia e com razoável controlo imunológico (272 linfócitos T CD4$^+$/mm^3 [24%]), alterou-se a medicação, por lipodistrofia, para lamivudina, tenofovir e efavirenz, que mantém até à data.

O doente teve sempre boa adesão às consultas e aos ARVs, nunca teve infecções oportunistas prévias, sempre negou, ao longo dos anos, hábitos etílicos e não foi diagnosticada co-infecção por VHB ou VHC. Desde o início da TARV com ddI (Outubro de 1996) registou-se elevação das enzimas de citólise hepáticas. Estas enzimas normalizaram três anos e dois meses após a suspensão de ddI (Março de 2002). O doente apresentava, desde Abril de 2003, trombocitopenia com valores persistentemente inferiores a 104x10^9 plaquetas/L e em Novembro foi documentada, em estudo ecográfico, esplenomegalia homogénea, com baço com cerca de 17 cm de diâmetro crânio-caudal.

Em 24 de Abril de 2008 o doente recorreu ao Serviço de Urgência do Centro Hospitalar do Porto/Hospital de Santo António (CHP/HSA) por um episódio de HDA, sem repercussão hemodinâmica. Ao exame objectivo não apresentava alterações. Do estudo analítico efectuado, destacava-se hemoglobina de 9.7 g/L e plaquetas de 77x10^9/L. As enzimas hepáticas de colestase e citólise, o colesterol total e os triglicerídeos estavam dentro dos valores de referência. O estudo da coagulação (*"International Normalized Ratio"* - INR, tempo de protrombina e tempo de tromboplastina) era normal. O estudo da cinética do ferro, cobre, albumina, proteínas totais, alfa-fetoproteína e ceruloplasmina eram normais. O estudo imunológico (auto-anticorpos – ANA; anticorpos citoplasmáticos dos neutrófilos – ANCA; factor reumatóide; auto-anticorpos antimúsculo liso, anti-Sm, anti-SS A, anti-SS B, anti-Scl70, anti-Jo1, antimitocôndriais, anticardiolipina, antibeta 2; anticoagulante lúpico; factores do complemento – C3 e C4 e as imunoglobulinas – IgA, IgM e IgG) não revelou alterações. As serologias víricas (antigénio HBs, anti-HBs, anti-HBc, anti-VHC, anti-CMV IgM, anti-VEB IgM) e os testes treponémicos (TPHA e FTA-ABS) e não treponémicos (VDRL) foram negativos. O doente tinha uma contagem de linfócitos T CD4$^+$ de 272/mm^3 (28.3%) e carga vírica de ARN-VIH < 40 cópias/mL. A ecografia abdominal mostrou esplenomegalia e fígado de dimensões inferiores ao normal com contorno bosselado. A TAC e a RMN abdominais não mostraram obstrução ao fluxo da circulação hepática. A endoscopia digestiva alta revelou varizes esofágicas grandes, nos dois terços inferiores do esófago, e uma variz gástrica (GOV1), sem estigmas hemorrágicos. A elastografia transitória (Fibroscan®) mostrou um valor de 7.8 KPa, compatível com fibrose moderada. Realizou-se biopsia hepática transjugular que documentou "parênquima hepático de arquitectura trabecular preservada com representação de dois espaços porta completos de dimensões normais, sem fibrose, e com presença de discretíssimo infiltrado inflamatório (linfócitos, histiócitos e plasmócitos) e certo grau de proliferação de ductos biliares". A histologia mostrou ainda "lesões discretas de esteatose de predomínio macro e microvacuolar, sem siderose ou colestase".

O doente iniciou profilaxia primária da HDA com um betabloqueador não-cardioselectivo (propranolol) e passou a ser observado, também, na Consulta Externa de Gastrenterologia do CHP/HSA. Desde Janeiro de 2005, o doente manteve as enzimas hepáticas de colestase e citólise sempre dentro dos valores de referência, com função de síntese hepática preservada e trombocitopenia persistente. Em Setembro de 2009 realizou TAC abdominal, que revelou fígado com "ligeira hipertrofia do lobo esquerdo e



Figura 4: Segunda sessão de laqueação (um mês após a primeira).



Figura 5: Varizes esofágicas erradicadas.

do lobo caudado, com atrofia relativa do lobo direito, com contornos regulares e estrutura homogénea, sem imagens de lesões ocupando espaço; os ramos porta definiam-se mal, com imagem sugestiva de cavernoma portal na região da placa hilar compatível com trombose da veia porta. O mesmo exame revelou ainda "esplenomegalia e extensas varicosidades a nível espleno-renal e na junção esófago--gástrica". O eco-doppler abdominal não confirmou TVP.

De facto, apesar da terapêutica farmacológica instituída, os sinais indirectos de hipertensão portal eram sugestivos de uma HTP clinicamente significativa e evolutiva. Em Outubro de 2010 iniciou um programa de erradicação endoscópica de varizes esofágicas, a laqueação elástica, o qual decorreu sem intercorrências. Em Fevereiro de 2011 realizou novo eco-doppler abdominal que mostrou "fígado de dimensões preservadas de contornos ondulados e eco-estrutura grosseira, sem imagens de nódulos; trombose da veia porta e um ligeiro padrão de trombose dos planos mais craniais da veia mesentérica superior; esplenomegalia de contornos bosselados, exibindo uma eco-estrutura rude do parênquima, sem imagens de lesões nodulares focais; identificou-se shunt espleno-renal com circulação colateral peri-néfrica esquerda".

O doente realizou duas sessões de laqueação elástica de varizes esofágicas, a primeira em Outubro de 2010 por presença de varizes esofágicas grandes (figuras 1 e 2) e a segunda em Novembro de 2010, já com varizes esofágicas pequenas (figura 3 e 4). Após três meses da última sessão documentou-se endoscopicamente a erradicação das varizes esofágicas (figura 5).

Até à data, não se registaram novos episódios de HDA. O doente encontra-se assintomático. Analíticamente apresenta trombocitopenia de $50x10^9$ plaquetas/L, sem outras alterações, nomeadamente nas enzimas hepáticas ou na sua função de síntese, com Fibroscan® de 6.1 KPa e TVP documentada em eco-doppler como referido anteriormente, estando sob vigilância. A infecção por VIH encontra-se controlada do ponto de vista imunológico. Em Agosto de 2011 – 309 linfócitos T $CD4^+/mm^3$ (31.54%) e com supressão vírica (<20 cópias/mL de ARN-VIH) sob TARV com lamivudina, tenofovir e efavirenz.

/ Discussão

A HPNC integra um grupo de doenças caracterizado por um aumento da pressão portal, devido a lesões intra e pré-hepáticas, na ausência de cirrose hepática[4]. Tem sido associada ao uso de certos fármacos, entre outros, de dois antineoplásicos, a 6-tioguanina e a azatioprina, que são análogos dos nucleósidos, à semelhança de ddI e a doenças sistémicas, incluindo doenças de hipercoagulabilidade, auto-imunes, mieloproliferativas e linfoproliferativas[1,2,3,5].

Com a TARV, os infectados por VIH têm maior sobrevida e aumento da prevalência das doenças não-definidoras de SIDA[1,2], tendo emergido as complicações hepáticas induzidas pela toxicidade dos ARVs, cuja incidência tem aumentado e varia de dois a 18%[10].

A HPNC tem sido descrita nos doentes com infecção por VIH[1-8,11]. A sua patogénese, nestes doentes, é, provavelmente, multifactorial. O uso prolongado de ddI tem sido associado a esta entidade[1-8;11]. A sua toxicidade mitocondrial, com destruição das células endoteliais e consequente diminuição da perfusão hepática, e a farmacocinética de ddI, atingindo concentrações intraportais elevadas, surgem como hipóteses para a justificação dos fenómenos microtrombóticos, para a obstrução vascular hepática e para a evolução das lesões vasculares portais, com aparecimento de TVP, apesar da suspensão do ARV[2,3,4], tal como o descrito no presente caso.

As células endoteliais sinusoidais (CES) são um alvo importante para a toxicidade de ddI. A lesão na CES pode manifestar--se por obstrução sinusoidal, levando a diminuição da perfusão. O fígado pode responder à má perfusão com o desenvolvimento de diferentes padrões histológicos, desde fibrose periportal e peri-sinusoidal, esclerose hepatoportal, hiperplasia regenerativa nodular a cirrose septal incompleta, podendo as lesões evoluir por esta ordem cronológica[1,4]. Nos doentes com infecção por VIH, o achado histológico mais vezes encontrado tem sido a hiperplasia nodular regenerativa[1,3,5]. No entanto, têm sido documentadas, mais raramente, a esteatose micro e macrovesicular, a esclerose hepatoportal e a fibrose periportal[3,6] . Tem sido descrita a associação desta entidade nos co--infectados por VIH/VHC[4].

Até Janeiro de 2010, tinham sido reportados à *Food and Drug Administration* (FDA) quarenta e dois casos de HPNC associados a ddI. Quatro doentes morreram, dois por hemorragia de varizes esofágicas, um por insuficiência hepática descompensada e outro por sépsis grave,

com insuficiência hepática descompensada e acidose láctica associadas. Apenas três doentes, submetidos a transplante hepático, apresentaram resolução completa da doença hepática e da HPNC[11].

Clinicamente, os doentes podem apresentar-se com hemorragia digestiva por varizes esofágicas, ascite e, raramente, falência hepática, com necessidade de transplante [1,2]. A maioria dos doentes não apresenta alteração da função de síntese hepática e têm aumento persistente e ligeiro das aminotransferases, que podem (ou não) normalizar com a suspensão de ddI[1,2,4], tendo-se verificado, no caso apresentado, a sua normalização.

Nestes doentes é imperativa uma gestão clínica integrada através de uma monitorização clínica multidisciplinar (Infecciologia, Gastrenterologia, Psicologia/Psiquiatria).

Quando os doentes apresentam sinais de descompensação hepática, como ascite ou hemorragia por varizes esofágicas, a intervenção médica não difere da doença hepática crónica de outra etiologia[3]. O tratamento deve consistir na suspensão imediata do fármaco em causa e centrar-se no controlo de sintomas e resolução das complicações da HTP[2,3,4]. No caso apresentado, a suspensão de ddI foi devida à diminuição significativa dos linfócitos T $CD4^+$ e, na altura, o doente não apresentava qualquer evidência clínica, além da elevação das aminotransferases, ou ecográfica, sugestivas de HPNC..

Este doente esteve sob terapêutica com ddI durante seis anos e na altura da hemorragia digestiva por varizes esofágicas, sem evidência de cirrose, considerou-se tratar-se de um caso de HPNC. Assumiu-se como factor causal do quadro clínico apresentado o uso prolongado de ddI num doente que se encontrava controlado do ponto de vista imunológico e da virémia, após a exclusão de outras causas, como é referido por outros autores[1-8;10], nomeadamente, antecedentes de alcoolismo crónico, co-infecção por VHB ou VHC, dislipidemia, doença auto-imune, hemocromatose, doença de Wilson, deficiência de α1-antitripsina, sífilis ou replicação activa de outros vírus hepatotrópicos, como vírus citomegálico ou vírus de Epstein Barr. A evolução do quadro clínico do doente revela que, apesar da interrupção do fármaco, as lesões vasculares continuaram a evoluir, com progressão da doença, de acordo com o que está descrito na literatura[4], através da persistência da trombocitopenia, após 13 meses da suspensão do fármaco, e da esplenomegalia homogénea, documentada após 20 meses sem ddI.

O doente iniciou profilaxia primária com propranolol após o episódio de HDA não conclusivo para a fonte hemorrágica, mas cuja endoscopia foi demonstrativa de varizes esofágicas grandes. A monoterapia com betabloqueador é eficaz numa minoria dos doentes com HTP, que alcançam uma resposta hemodinâmica significativa. Um ano e meio mais tarde, na ausência de estudos hemodinâmicos, mas com ecografia sugestiva de um agravamento progressivo da HTP, foi associada à terapêutica farmacológica o tratamento endoscópico, como recomendado[12].

O transplante hepático surge como uma opção terapêutica nas situações refractárias a todas as medidas anteriores, quando existe comprometimento da função de síntese hepática e as complicações da HTP são severas[2].

A TVP é uma das complicações da HPNC, resultante das lesões vasculares no sistema portal[1,2,3]. Actualmente, o doente, apresenta TVP, com função de síntese hepática preservada, sob vigilância.

/ Conclusão

Tem sido descrita a relação da exposição prolongada a ddI com a HPNC[1-8;10]. Esta pode ocorrer em doentes sem causa evidente de doença hepática. O reconhecimento de sinais precoces, como o aumento persistente mesmo que ligeiro das aminotransferases, a esplenomegalia e a trombocitopenia, na ausência de factores causais de doença hepática crónica, ausência de fibrose hepática e de défice na sua função de síntese, devem alertar para a presença desta nova entidade nos doentes com infecção pelo VIH e nos co-infectados VIH/VHC. Salienta-se que, apesar da suspensão do fármaco, as lesões vasculares podem progredir e é necessário um controlo apertado dos sintomas e vigilância dos sinais de HTP[1,4]. A suspeição clínica e a sua identificação precoce são fundamentais para prevenir consequências graves de HTP, nomeadamente a hemorragia varicosa, potencialmente fatal, cuja mortalidade ronda os 10-20% num primeiro episódio, bem como o risco de falência terapêutica[12]. A HTP é, habitualmente, avaliada pela monitorização endoscópica das varizes esofágicas ou no decorrer de uma biopsia hepática transjugular pela medição do gradiente de pressão hepático. A presença de varizes, hemorragia varicosa e/ou ascite são indicadores de HTP clinicamente significativa[12].

/ Bibliografia

1.Kovari H, Ledergerber B, Peter U, Flepp M, Jost J, Schmid P, et al. Association of noncirrhotic portal hypertension in HIV-Infected persons and antiretroviral therapy with didanosine: A nested case-control study. Clin Infect Dis 2009; 49(4): 626-35.

2.Mendizabal M, Craviotto S, Chen T, Silva MO, Meddy KR. Noncirrhotic portal hypertension: Another cause of liver disease in HIV patients. AnnHepatol 2009; 8(4): 390-5.

3.Maida I, Garcia-Gasco P, Sotgiu G, Rios MJ, Vispo ME, Martin-Carbonero L, etal.Antiretroviral-associated portal hypertension: A new clinical condition? Prevalence, predictors and outcome.AntivirTher 2008;13(1):103-7.

4.Vispo E, Maida I, Barreiro P, Moreno V, Soriano V. Upper gastrointestinal bleeding may unmask didanosine-associated portal hepatopathy in HIV/HCV co-infected patients. HIV Clin Trials 2008; 9(6): 440-4.

5.Saifee S, Joelson D, Braude J, Shrestha R, Johnson M, Sellers M, e tal. Noncirrhotic Portal Hypertension in patients with human immunodeficiency virus-1 infection. ClinGastroenterolHepatol 2008; 6(10): 1167-9.

6.Maida I, Nunez M, Rios MJ, Martin-Carbonero L, Sotgiu G, Toro C, e tal. Severe liver disease associated with prolonged exposure to antiretroviral drugs. J Acquir Immune DeficSyndr 2006; 42: 177-82.

7.Mallet V, Blanchard P, Verkarre V, Vallet-Pichard A, Fontaine H, Lascoux-Combe C, e tal. Nodular regenerative hyperplasia is a new cause of chronic liver disease in HIV-infected patients. AIDS 2007; 21: 187-92.

8.Schiano T, Kotler D, Ferran E, Fiel M. Hepatoportal sclerosis as a cause of chronic liver disease in HIV-infected patients. Am J Gastroenterol 2007; 102: 2356-40.

9.Mocroft A, Soriano V, Rockstroh J, Reiss P, Kirk O, de Wit S, Gatell J, Clotet B, Phillips AN, Lundgren JD; EuroSIDA Study Group. Is there evidence for an increase in the death rate from liver-related disease in patients with HIV?.AIDS. 2005 Dec 2;19(18):2117-25.

10.Nunez M. Hepatotoxicity of antiretrovirals: incidence, mechanisms and management. J Hepatol 2006; 44: S132-S139.

11.Hitt E, PhD. Didanosine associated with noncirrhotic portal hypertension. The Medscape Medical News Post.2010 Jan 01.

12. Franchis R. Revising consensus in portal hypertension: Report of the Baveno V consensus workshop on methodology of diagnosis and therapy in portal hypertension. J Hepatol 2010, 30: 1-7.