CASO CLÍNICO / *CLINICAL CASE*

Neuroborreliose
uma forma de apresentação atípica

Neuroborreliosis
an unusual presentation

/ M. Shamasna[1] / J. Nunes[2] / J. Cortez[3] / C. Valente[3] / F. Pissara[1] / G. Gonçalves[1]

[1] Serviço de Neurologia, Centro Hospitalar de Coimbra – E.P.E.
[2] Serviço de Neuroradiologia, Centro Hospitalar de Coimbra – E.P.E.
[3] Serviço de Doenças Infecciosas, Centro Hospitalar de Coimbra – E.P.E.

Correspondência:

Motasem Shamasna

Serviço de Neurologia
Centro Hospitalar de Coimbra, Quinta dos Vales
3041-801 São Martinho do Bispo, Coimbra

Telefone: 23 9800100
Telemóvel: 96 9552344
e-mail: motasem_shamasna@hotmail.com

/ Resumo

As manifestações neurológicas da doença de Lyme ocorrem em aproximadamente 15% dos doentes não tratados. Meningite, nevrites cranianas e radiculoneurites, constituem a tríade clássica das alterações neurológicas, surgindo algumas semanas ou meses após a picada da carraça. Os autores descrevem o caso clínico de um doente com 25 anos de idade, previamente saudável, que foi internado com um quadro clínico de crises convulsivas, com 6 meses de evolução. No dia da admissão no hospital, verificou-se não haver rigidez da nuca nem alterações no exame neurológico. O eletroencefalograma apresentou actividade paroxística generalizada e a ressonância magnética crânio-encefálica (RM-CE) evidenciou hipersinal em DP/T2 e FLAIR e hiposinal em T1, sensivelmente simétrico afectando a protuberância anterior e lateral com extensão aos pedúnculos cerebrais e discreto realce leptomeníngeo após administração do contraste. O estudo do LCR revelou proteinorráquia (280 mg/dl), pleocitose linfocítica (261 mononucleares/mm3), glicose 19 mmol/L e bandas oligoclonais positivas. Os testes ELISA (enzime-linked immunosorbent assay) e Western-blot para *Borrelia burgdorferi* realizados no sangue e no LCR foram positivos. A terapêutica com ceftriaxone intravenoso (IV) foi instituída durante 21 dias, tendo havido melhoria dos parâmetros no LCR e uma resolução completa da sintomatologia sem sequelas.

Palavras-chave: neuroborreliose, meningite, convulsões.

/ Abstract

Neurologic manifestations develop in approximately 15% of untreated patients with Lyme disease. Meningitis, cranial neuritis and radiculoneuritis are the classic triad of neurological abnormalities, emerging within several weeks or months. The authors present a clinical case of a previously healthy 25 year-old man that was admitted into our hospital due to several seizures within the last 6 months. On admission, neurological examination did not show abnormalities, including absence of nuchal rigidity. Electroencephalogram showed irregular and slowed base rhythm and general paroxysmal activity. The brain's MRI revealed coronal T2-weighted and FLAIR high-signal, T1 low-signal in anterior and lateral pons, symmetrically, with

extension to cerebral peduncles and very thin leptomeningeal enhancement in anterior pons without root or ganglion enhancement. The lumbar puncture revealed clear cerebrospinal fluid containing 261 cells (98% mononuclear cells), with a protein level of 2,8 g/L and a glucose level of 1,9 mmol/L with positive oligoclonal bands and borrelia IgG>240. ELISA and Western blot of Borrelia burgdorferi was performed in the blood and CSF and the results were positive. Intravenous ceftriaxone was prescribed for 21 days with an improvement in CSF parameters and a complete resolution of symptoms without any sequelae.

***Results:** neuroborreliosis, meningitis, seizure.*

/ Introdução

A Borreliose de Lyme (BL) é uma zoonose provocada por espiroquetas do complexo *Borrelia burgdorferi*[1,2], sendo a doença causada por vectores mais frequentemente reportada na Europa e América do Norte. [3] A transmissão ao Homem é, geralmente, acidental, resultando da picada de carraças sobretudo do género Ixodes, o seu principal vector. É uma doença de grande distribuição geográfica, em particular, na América do Norte, bem como em diversos países da Europa e Ásia, tendo vindo a expandir-se igualmente para a África do Sul[4] e Austrália[5]. Em Portugal, o primeiro caso de BL foi descrito, em 1989, por David Morais e colaboradores, na região de Évora[6]. Desde aí, sucessivos casos foram descritos, em 1993[7] e em 2004, por Collares-Pereira[8]. Em 1999, a Borreliose de Lyme tornou-se uma doença de declaração obrigatória em Portugal. Segundo os dados da Direcção Geral de Saúde[9], registaram-se 14 casos de BL em 2007 com uma taxa de incidência de 0,13 casos/100.000 habitantes e sete casos em 2008, admitindo-se, no entanto, que estes dados não correspondam à realidade, estimando-se uma incidência mais elevada. A BL é muito semelhante na Europa e América do Norte, verificando-se, no entanto, uma maior diversidade de genoespécies na Europa (*B. afzelli, B. burgdorferi sensu stricto* e, ocasionalmente, outras espécies como *B. spielmanii*)[3], o que explica a maior diversidade na apresentação clínica desta entidade na Europa.

Em Portugal, verifica-se um pico sazonal dos principais vectores, as carraças do género *I. ricinus*, na Primavera e no início do Verão. Actualmente, com a irregularidade das condições climáticas, prevê-se que a transmissão dos referidos agentes etiológicos ao Homem, possa aumentar na região centro e norte da Península Ibérica[10].

A BL é uma doença multissistémica complexa, reactiva, infecciosa e crónica, susceptível de apresentar três fases no decurso da sua evolução, as quais se traduzem, geralmente, por manifestações clínicas na pele (sob a forma de eritema migratório, linfocitoma borreliano e acrodermatite crónica atrófica), no coração (cardite de Lyme), no sistema nervoso central (neuroborreliose) e articulações (artrite de Lyme)[11,12]. A neuroborreliose (NB) parece ocorrer em maior proporção de doentes na Europa, enquanto a artrite de Lyme parece ser mais frequente na América do Norte[13].

Apesar dos conhecimentos sobre a doença de Lyme, não se conhece a verdadeira prevalência em Portugal. Não obstante o reconhecimento da sua importância a nível mundial e do alerta de que é uma doença emergente, esta continua subdiagnosticada[14]. Uma possível explicação para este facto reside na ausência de um quadro clínico específico associado à doença, mimetizando outras doenças e situações clínicas[15]; por outro lado, os portugueses parecem apresentar uma seroreactividade fraca e inespecífica, dificultando a avaliação imunológica laboratorial, mesmo perante um diagnóstico clínico e confirmação molecular positivos, contrariando o que se verifica no resto da Europa onde essa resposta é muito mais exuberante[16,17].

Do ponto de vista do diagnóstico, este é, essencialmente, clínico associado a uma história de exposição de picada pelo vector. Contudo, a informação fornecida pelo laboratório, baseada em testes serológicos e/ou moleculares, constitui um apoio fundamental permitindo um tratamento adequado e atempado destes doentes.

/ Caso clínico

Os autores descrevem o caso de um doente do género masculino, com 25 anos de idade, saudável até Março de 2010, altura em inicia quadro clínico de crises convulsivas tónico-clónicas generalizadas. Foi internado, no Serviço de Neurologia do Centro Hospitalar de Coimbra, em Setembro de 2010. Após a primeira crise foi medicado, pelo médico assistente, com fenitoína 100 mg 3id e, posteriormente, com carbamazepina 400 mg 2id e levetiracetam 500 mg 2id, sem resposta clínica favorável, mantendo crises com a mesma frequência e características. O doente negava episódios de febre, mialgias, artralgias, cefaleias ou alterações cutâneas anteriores ao início dos sintomas bem como história da picada por carraça. O doente era pintor de profissão, residia em espaço urbano, sem contactos com animais, negando noção de picada por carraça. No dia da admissão encontrava-se apirético, consciente, orientado no tempo e no espaço, calmo e colaborante, sem défices da linguagem ou disartria, sem parésia facial ou parésia dos outros nervos cranianos, sem défices motores ou alterações da sensibilidade, sem rigidez da nuca e sem alterações no exame oftalmoscópico. Não apresentava outras alterações no exame objectivo, nomeadamente, alterações cutâneas. Analiticamente, não apresentava alterações significativas a nível de hemograma e bioquímica, com fórmula leucocitária normal, provas de função renal, hepática e tiroideia normais, e proteína C reactiva, ácido fólico e vitamina B12 dentro do limite da normalidade. O exame citoquímico do LCR revelou proteinorráquia (280 mg/dl), pleocitose linfocítica (261 mononucleares/mm3) e glicose normal. A pesquisa de bandas oligoclonais foi positiva no LCR e negativa no sangue. Os testes de ELISA para *B. burgdorferi* realizados no sangue e no LCR foram positivos (sangue: IgG 56.57 NTU, IgM 6.04 NTU, LCR: IgG 59.34 NTU, IgM 37.47 NTU) e posteriormente o *Western-blot* revelou-se também positivo, quer no sangue quer no LCR. A pesquisa de *Borrelia burgdorferi* por PCR no LCR foi negativa. No restante estudo efectuado destacam-se serologias negativas para Leptospira, Adenovírus, CMV, EBV, Coxsackie vírus, Enterovírus e Echovírus, quer no sangue quer no líquor. A pesquisa do Vírus Herpes Simples (HSV 1 e 2) por PCR revelou-se negativa e as culturas no LCR foram também negativas. O eletroencefalograma mostrou actividade paroxística bi-hemisférica do predomínio parieto-temporal. A RM-CE evidenciou hipersinal em DP/T2 e FLAIR e hipossinal em T1, sensivelmente simétrico afectando a protuberância anterior e lateral, com extensão aos pedúnculos cerebrais, com discreto realce leptomeníngeo após administração do contraste (figura 1). A terapêutica intravenosa com ceftriaxone 2g/dia foi feita durante 21 dias e houve necessidade de introdução de terapêutica anti-epilética com valproato de sódio 500 mg 3id

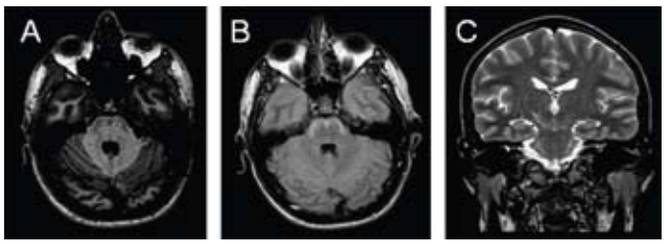

Figura 1 – Primeira RM CE, evidenciando envolvimento simétrico da protuberância anterior e lateral com extensão aos pedúnculos cerebrais: A – Imagem axial ponderada T1. B – Imagem axial ponderada em FLAIR. C – Imagem coronal ponderada em T2.

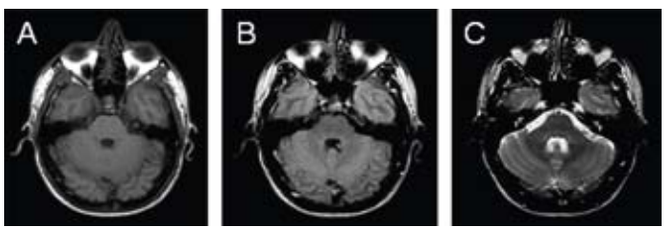

Figura 2 – RM CE do controlo (no fim do ciclo de antibioterapia com ceftriaxone), evidenciando resolução completa das alterações observadas na 1.ª RM-CE: A – Imagem axial ponderada em T1. B – Imagem axial ponderada em FLAIR. C – Imagem axial ponderada em T2.

assistindo-se a uma resolução completa das convulsões. Ao fim do ciclo de antibioterapia foi submetido a nova punção lombar e o exame citoquímico do LCR revelou melhoria significativa dos parâmetros (50 células mononucleares/mm3, proteínas, 90 mg / dl e nível de glicose 2,4 mmol /L). A RM-CE de controlo evidenciou resolução completa da alteração do sinal observada no 1.º exame (figura 2). No *follow-up* aos seis meses, o doente já se encontrava assintomático, com melhoria electroencefalográfica e o estudo do LCR não apresentava alterações.

/ Discussão

As complicações neurológicas da BL estão presentes em 10 - 15% dos casos não tratados[18,19].

A NB é, tipicamente, uma doença aguda, que se desenvolve, normalmente, em poucas semanas após a picada do vector [3], quer na presença ou na ausência do eritema migratório. Em adultos, esta doença manifesta-se como uma meningoradiculoneurite dolorosa e migratória (síndrome Garin-Bujadoux-Bannwarth) que desaparece, espontaneamente, num período de seis meses, e por uma paralisia facial uni ou bilateral. Estas manifestações podem ocorrer separadamente ou em associação.

Os quadros neurológicos na doença de Lyme são, no entanto, variados, estando descritos em particular: meningite asséptica, miosite e paralisia facial. Raramente ocorre parésia de outros pares cranianos, nomeadamente V, VI, IX e XI[20,21]. A paralisia



facial é a neuropatia mais comum na neuroborreliose, ocorrendo em 50% dos doentes, sendo, habitualmente, bilateral[22]. As manifestações neurológicas tardias apresentam maior gravidade nos grupos etários mais idosos. O envolvimento neurológico designado por encefalomielite borreliana progressiva, induz lesões graves e definitivas do sistema nervoso central, ao fim de vários anos, existindo, por vezes, sinais de tetraparésia espástica[23].

A encefalomielite de Lyme é uma complicação extremamente rara da BL[19].

A apresentação clínica deste doente ocorreu com crises convulsivas provocadas por meningo-encefalite asséptica. As convulsões no decurso de uma NB têm sido muito esporadicamente descritas[24, 25, 26, 27], a maioria das quais em crianças com lesões parenquimatosas ou em casos de meningoencefalite. Ainda mais incomum é o facto de este caso clínico se enquadrar numa NB crónica.

A infecção crónica do SNC pela *Borrelia* spp, embora muito rara, inclui manifestações mantidas ao longo, de pelo menos seis meses, tais como meningite crónica, encefalomielite e radiculomielite[3]. O diagnóstico não pode ser feito na ausência de pleocitose linfocítica, ocorrendo, tipicamente, com linfócitos activados com produção intratecal de anticorpos IgG no LCR. Outros dados que favorecem este diagnóstico incluem hiperproteinorráquia e presença de bandas oligoclonais. Os autores reforçam que a primeira crise convulsiva reportada pelo doente surgiu cerca de seis meses antes da ida ao hospital.

O diagnóstico da NB baseia-se também nos aspectos laboratoriais. Por serem microrganismos microaerofílicos, com crescimento lento e necessidades nutricionais complexas, os métodos culturais são normalmente ineficazes, apesar de serem os métodos *gold-standard* de especificidade de diagnóstico. Aliás, a sensibilidade destes métodos é altamente variável (<1% na artrite de Lyme até 70% no eritema migrante)[3].

O pedido de PCR para *B. burgdorferi* realizado na abordagem deste caso é questionável, pois sabe-se que na BL europeia, a espiroquetémia é transitória e as espiroquetas são dificilmente isoladas das amostras, pelo que os métodos de biologia molecular não são tão úteis[3].

A serologia é, normalmente, o primeiro passo na abordagem diagnóstica da BL, sendo as amostras facilmente obtidas e os testes actuais mais sensíveis e específicos .[28] A pesquisa de anticorpos específicos (IgM ou IgG) anti-*B. burgdorferi* por exames serológicos, tais como ELISA e a imunofluorescência indirecta (IFI), é útil em todas as manifestações clínicas excepto nos estádios iniciais de doença e no eritema migratório. Além disso, a seroconversão pode estar ausente pois o início precoce da antibioterapia pode afectar a produção de anticorpos. Por outro lado, uma serologia positiva pode persistir por meses, ou anos, apesar do tratamento eficaz da infecção; como tal o *follow-up* do título de anticorpos não é uma abordagem segura para monitorizar estes doentes .[29] O "algoritmo serológico" usado na Europa envolve um teste de *screning* inicial (normalmente ELISA) seguido de *Western-blot* (teste mais sensível e específico*)* para amostras positivas ou equívocas. Em doentes com NB, o exame do LCR é necessário para demonstrar a pleocitose linfocítica e alterações inflamatórios de lesão da barreira hemato-encefálica (BHE).[3] De facto, cerca de 80% dos doentes com NB apresentam um gradiente da albumina LCR/soro elevado, indicador de lesão da BHE[30], o que se verificou neste doente.

A análise de amostras emparelhadas do soro e do LCR obtidas simultaneamente são a chave para determinar o índex de anticorpo LCR/sangue (IA). Um IA positivo com sinais típicos inflamatórios no LCR confirma o diagnóstico clínico de NB.[3] Este doente apresentava um IA para IgM de *B. burgdorferi spp* de 6,2, o que associado à pleocitose linfocítica, lesão da BHE, hiperproteinorráquia e bandas oliglonais no LCR positivas confirmam o diagnóstico clínico de NB.

De acordo com alguns estudos, até 30% dos casos de NB podem apresentar um IA para *B. burgdorferi spp* negativo. Nestes casos, os achados clínicos típicos, a presença de anticorpos IgM e IgG para *B. burgdorferi* séricos, uma pleocitose no LCR e uma resposta favorável à antibioterapia são necessários para o diagnóstico de NB.[31, 32]

A terapêutica recomendada para o tratamento da neuroborreliose é ceftriaxone, 2g/dia, por via IV de 21 a 28 dias, apesar de haver outras opções terapêuticas, tais como a cefotaxima 2g/dia, IV, ou penicilina cristalina, 18-24 milhões de unidades/dia, IV, divididas em

seis doses diárias, durante 21 a 28 dias ou a doxicilina[33]. Um estudo multicêntrico, duplamente cego e aleatorizado em nove hospitais do sul da Noruega[34], demonstrou que a doxiciclina oral foi tão eficaz quanto o ceftriaxone no tratamento de doentes europeus com NB, dado os seus excelentes resultados *in vitro* contra a *B. burgdorferi*, com boa penetração no SNC e excelente biodisponibilidade oral. A variabilidade das genoespécies entre a Europa e a América do Norte faz com que haja diferentes apresentações clínicas mas também diferentes achados laboratoriais e susceptibilidade aos antibióticos, pelo que a eficácia clínica da doxiciclina oral na NB europeia poderá não ser extrapolada para a América do Norte[34]. Tal como noutros estudos, estes investigadores demonstraram que a melhoria clínica é lenta e que continua após terminar o curso completo de antibioterapia. Alguns autores são críticos em relação ao uso da doxiciclina oral no tratamento da NB com envolvimento parenquimatoso ou nos doentes com outras manifestações neurológicas graves[33].

Os autores pretendem realçar, com este caso clínico, de neuroborreliose tardia, a ausência de qualquer sequela clínica no doente. De facto, 13% referem sintomas inespecíficos (fadiga, irritabilidade, distúrbios do sono, da concentração ou da memória) recorrentes ou persistentes por mais de seis meses após tratamento apropriado – síndrome pós-Lyme. Não há evidência científica que comprove que a persistência da espiroqueta seja responsável por esta síndroma, nem tão pouco que a antibioterapia prolongada seja a solução adequada. O tratamento sintomático é recomendado[30, 35].

/ Conclusão

Neste caso clínico, os autores não encontraram a tríade clássica de NB, nem o eritema migratório, que é o pródromo característico, nem os achados imagiológicos típicos.
Este caso reforça a importância da suspeita clínica da doença de Lyme em doentes que se apresentam com meningite/meningoencefalite/crises convulsivas crónicas, mesmo na ausência de atingimento sistémico desta doença.

A doença é, raramente, fatal, porém pode adquirir grande morbilidade e elevada mortalidade, se não for diagnosticada e tratada precocemente. Esta entidade nosológica deve ser considerada uma doença emergente e ser questionada durante a abordagem de um doente com a sintomatologia acima descrita.

/ Bibliografia

1. Burgdorfer W, Barbour AG, Hayes SF, Benach JL, Grunwaldt E. Lyme disease-a tick-borne spirochetosis? Science. 1982; 216 (4552): 1317-9

2. Johnson RC, Schimd GP, Hyde FW, Steigerwalt AG, Brenner DJ. Borrelia burgdorferi spp.: etiologic agent of Lyme disease. Int J Syst Bacteriol. 1984; 34: 496-7

3. Stanek GS, Cimmino M, Aberer E, Kristoferitsch W, Granstrom M, Guy E, et al. Lyme borreliosis: Clinical case definitions for diagnosis and management in Europe. Clin Microbiol Infect. 2011; 17: 69-79

4. Berger SA, Samish M, Kletter Y, Tinghitella T, Heering S, Edberg SC. Lyme disease acquired in Israel: report of a case and studies of serological cross reactivity in relapsing fever. Isr J Med Sci. 1993; 29: 464-5

5. Bennett CE. Ticks and Lyme disease. Adv Parasitol. 1995; 36: 343-405

6. David de Morais JA, Filipe AR, Nuncio MS. Doença de Lyme em Portugal: caso clínico. Rev Port D Infec. 1989; 12: 261-74

7. Nuncio MS, Péter O, Alves MJ, Bacellar F, Filipe AR. Isolamento e carcterização das borrelias de Ixodes ricinus L em Portugal. Rev Port Doençs Infecciosas. 1993; 16: 175-9

8. Collares-Pereira M, Couceiro S, França I, Kurtenback K, Schafer SM. First isolation of Borrelia lusitaniae from a human patient. J Clin Microbiol. 2004; 42: 1316-8

9. Direcção-Geral da saúde (DGS). Doenças de Declaração Obrigatória-2004-2008, Lisboa 2010 (http://www.dgs.pt/)

10. Casimiro E, Calheiros J, Santos FD, Kovats S. National assessment of human health effects of climate change in Portugal: approach and key findings. Environ Health Perspect. 2006; 114: 1950-6

11. Stanek G, O'connel S, Cimmino M, Aberer E, Kristoferitsch W, Granstro M, et al. European Union concerted action on risk assessment in Lyme borreliosis: clinical case definitions for Lyme borreliosis. Wien Klin Wochenschr. 1996; 108: 741-7

12. Franca I. Borreliose de Lyme: uma introdução à doença. Trabalhos da Sociedade Portuguesa de Dermatologia e Venereologia. 2005; 8 (Supl): 11-39

13. Strle F, Stanek G. Clinical manifestations and diagnosis of Lyme borreliosis. Curr Probl Dermatol. 2009; 37: 51-110

14. Lopes de Carvalho I, Núncio MS. Laboratory diagnosis of Lyme borreliosis at the Portuguese National Institute of Health (1990-2004). Euro Surveill. 2006; 11: 257-60

15. Collares-Pereira M, Franca I. Borreliose de Lyme: Ocorrência em Portugal. Trabalho da Sociedade Portuguesa de Dermatologia e Venereologia. 2000; 58 (Suppl): 107-116

16. Collares-Pereira M., Vieira ML. O laboratório face à Borreliose de Lyme – que intervenção? Trabalho da Sociedade Portuguesa de Dermatologia e Venereologia. 2000; 58: 85-92

17. Couceiro S, Baptista S, Franca I, Gonçalves L, Vieira ML, Collares-Pereira M. Cultura vs PCR: que apoio ao diagnóstico de Borreliose de Lyme? Acta Reumatol Port. 2003; 28: 77-82

18. Weder P, Wiedersheim B, Matter L, Steck A, Otto F. Chronic progressive involvement in Borrelia burgodorferi infection. J Neurology. 1987; 234: 40-3

19. Hildenbrand P, Craven D.E, Jones R, Nemeskal P. Lyme neuroborreliosis: manifestations of a rapidly emerging zoonosis. Am J Neuroradiol. 2009; 30: 1079-7

20. Pachener AR, Steere AC. The triad of neurologic manifestations of Lyme disease: meningitis, cranial neuritis and radiculitis. Neurology. 1985; 35: 47-53

21. Meier C, Grahmann F, Engelhardt A, Dumas M. Peripheral nerve disorders in Lyme-borrelioses. Acta Neuropathol. 1989; 79: 271-8

22. Vázquez M, Sparrow SS, Shapiro ED. Long-term neuro-psychologic and health outcomes of children with facial nerve palsy attributable to Lyme disease. Pediatrics. 2003; 112 (2): 93-7

23. Rupprecht TA, Koedel U, Fingerle V, Pfister HW. The pathogenesis of Lyme neuroborreliosis: from infection to inflammation. Mol Med. 2008; 14: 205-12

24. Feder HM, Zalneraitis EL, Reik L. Lyme disease: acute focal meningoencephalitis in a child. Pediatrics. 1988; 82: 931- 4

25. Christen HJ, Hanefeld F, Eiffert H, Thomssen R Epidemiology and clinical manifestations of Lyme borreliosis in childhood. A prospective multicentre study with special regard to neuroborreliosis. Acta Paediatr. 1993; 386 (Suppl) : 1-75

26. Wilke M, Eiffert H, Christen H, Henefeld F. Primarily chronic and cerebrovascular course of Lyme neuroborreliosis: case reports and literature review. Arch Dis Child. 2000; 83: 67-71

27. Baumann M, Birnbacher R, Koch J, Strobl R, Rostasy K. Uncommon manifestations of neuroborreliosis in children. Eur J Paediatr Neurol. 2010; 14: 274-7

28. Wilske B, Fingerle V, Schulte-Spechtel V. Microbiological and serological diagnosis of Lyme borreliosis. FEMS Immunol Med Microbiol. 2007; 49: 13-21

29. Mullegger RR, Glatz M. Is serological follow-up useful for patients with cutaneous Lyme borreliosis? Curr Probl Dermatol. 2009; 37: 178-82

30. Henningsson AJ, Malmvall BE, Ernerudh J, Matussek A, Forsberg P. Neuroborreliosis – an epidemiological, clinical and healthcare cost study from an endemic area in the south-east of Sweden. Clin Microbiol Infect. 2010; 16: 1245-51

31. Blanc F, Jaulhac B, Fleury M, Seze J, Martino S, Remy V, et al. Relevance of the antibody index to diagnose Lyme neuroborreliosis among seropositive patients. Neurology. 2007; 69: 953-8

32. Bennet R, Lindgren V, Wirgart BZ. Borrelia antibodies in children evaluated for Lyme Neuroborreliosis. Infection. 2008; 36(5): 463-6

33. Wormser GP, Dattwyler RJ, Shapiro ED. The clinical assessment, treatment and prevention on Lyme disease: clinical practice guidelines by the Infectious Diseases Society of America. Clin Infect Dis. 2006; 43: 1089-134

34. Ljostad U, Skogvoll E, Eikeland R, Midgard R, Skarpaas T, Berg A, et al. Oral doxycycline versus intravenous ceftriaxone for European Lyme neuroborreliosis: a multicentre, non-inferiority, double-blind, randomized trial. Lancet. 2008; 7: 690-5

35. Feder HM, Johnson BJ, O´Connell S, Shapiro D, Steere AC, Wormser GP, et al. A critical appraisal of "chronic" Lyme disease. N Engl J Med. 2007; 357: 1422-30