ARTIGO DE REVISÃO / *REVIEW ARTICLE*

Lobomicose ou Doença de Jorge Lobo
revisão da literatura

Lobomycosis or Jorge Lobo's disease:
a review

/ R. Tavares[1] / J. V. Braga de Souza[2] / I. Antunes[1] / F. Ventura[1] / R. Vieira[3] / K. Mansinho[1]

[1] Serviço de Infecciologia e Medicina Tropical, Hospital de Egas Moniz, Centro Hospitalar de Lisboa Ocidental, EPE
[2] Fundação de Medicina Tropical do Amazonas, Brasil
[3] Serviço de Dermatologia e Venereologia do Hospital Curry Cabral, Lisboa

Correspondência:

Raquel Tavares
Serviço de Infecciologia e Medicina Tropical, Hospital de Egas Moniz, Centro Hospitalar de Lisboa Ocidental, EPE
Rua da Junqueira, nº 126
Lisboa

Telemóvel: +351 91 9201089
e-mail: raquelmrtavares@gmail.com

/ Resumo

A lobomicose é uma infecção fúngica crónica, granulomatosa, causada por *Lacazia loboi*. Foi descrita, em 1930, pelo dermatologista brasileiro Jorge Lobo.
A maioria dos casos humanos encontra-se restrita a regiões tropicais.
Para além do ser humano, a infecção tem também sido descrita em golfinhos.
A transmissão parece ocorrer por meio da inoculação traumática do fungo.
As lesões ocorrem, habitualmente, na pele em áreas expostas.
A apresentação clínica da lobomicose é geralmente polimorfa. As lesões cutâneas são inicialmente imperceptíveis, alterando-se ao longo do tempo na dimensão, na coloração e na distribuição.
O diagnóstico é efectuado por exame micológico, anatomo-patológico e imuno-histoquímico. Até à data, nunca foi possível isolar em cultura este fungo.
A escolha do tratamento depende da distribuição das lesões. A excisão cirúrgica e/ou crioterapia é o tratamento de escolha. Para o correcto e atempado diagnóstico e tratamento é essencial o conhecimento desta patologia, cada vez mais frequente fora de áreas tropicais.

Palavras-chave: Lacazia loboi, micose, Lobomicose.

/ Abstract

Lobomycosis is a chronic, granulomatous, fungal infection, caused by Lacazia loboi. Lobomycosis was first described in 1930, by Jorge Lobo a Brazilian dermatologist. The majority of identified human cases are restricted to tropical regions. Apart from humans, Lobomycosis has also been found in dolphins.
The traumatic implantation of the fungus seems to be the main process of transmission, and most lesions occur in the exposed areas of the skin.
Often, clinical presentation of Lobomycosis is polymorph. Cutaneous lesions are initially of difficult recognition, changing along the time in their volume, color and distribution.
The diagnosis is achieved by mycological, histological or imunohistochemic exams. Culture of the causal fungus was impossible to obtain to this day.

Treatment of choice depends of distribution of the lesions, but in most cases surgical excision or criotherapy are the techniques mostly used. A more profound knowledge of this pathology is crucial for the prompt and correct diagnosis and treatment, which is nowadays increasingly found outside tropical regions.

Key-words: *Lacazia loboi, mycosis, Lobomycosis.*

/ Introdução

A lobomicose é uma infecção fúngica crónica, granulomatosa, causada por *Lacazia loboi*. Afecta a pele e o tecido celular subcutâneo de humanos e membros da família Delphinidae (golfinhos), através da inoculação do fungo, provavelmente, associada a traumatismos.[1,2] A Lobomicose foi descrita pela primeira vez pelo dermatologista brasileiro Jorge Lobo em 1930,num doente do Vale do Amazonas, motivo pelo qual é conhecida também por Doença de Jorge Lobo ou Micose de Jorge Lobo, para além de inúmeros sinónimos: lacaziose, blastomicose queloidal, blastomicose tipo Jorge Lobo, *miraip* ou *piraip* (significa o que queima em linguagem dos índios Tupi), lepra do caiabi, falsa lepra, granulomatose blastocoide, blastomicose da Amazónia.[1]

O objectivo desta revisão teórica sobre uma doença rara que ocorre predominantemente na América do Sul, é alertar para as suas características principais permitindo, em caso da sua ocorrência, um diagnóstico mais rápido, uma vez que Portugal é um país de imigração preferencial de alguns Países desse continente.

/ Agente etiológico

Designado *Lacazia loboi* desde 1999 por Taborda & McGinnis [2], foi também designado ao longo dos tempos por diferentes formas:

- *1941 - Glenosporella loboi* (Fonseca-Leão)
- *1943 - Glenosporopsis amazonica (*Fonseca)
- *1948-49, 1956 - Paracoccidioides loboi* (Almeida Lacaz; Carneiro)
- 1952 - *Blastomyces loboi* (Vanbreuseghem)
- 1956 - *Loboa loboi* (Ciferri, Azevedo e Campos Carneiro)
- 1968 - *Lobomyces loboi* (Borelli–Pradinaud)
- 1992 - *Loboa loboi* (Odds)
- 1999 – *Lacazia loboi* (Taborda)

O termo *Lacazia* foi atribuído em honra de Carlos da Silva Lacaz, micologista brasileiro que contribuiu para a melhor compreensão da doença, enquanto o termo *loboi* homenageia a primeira pessoa a descrever a doença, Jorge Lobo.[1]

Desde a sua descoberta, a classificação taxonómica de *L. loboi* tem sido objecto de vários estudos.

A análise filogenética realizada por Herr *et.al.* em 2001, utilizando a sub-unidade 18s do DNA ribossomal e 600pb do gene CHS2 (quitina sintetase-2) das células leveduriformes classifica *L. loboi* na ordem Onygenales.[3] (Figura 1)

Tendo em conta os vários estudos realizados até à data e de acordo com a classificação filogenética dos Fungos proposta em 2007 por Hibbett *et. al., Lacazai loboi* pertence ao filo ASCOMYCOTA, sub-filo Pezizomycotina, classe Eurotiomycetes, sub-classe Eurotiomycetidae, ordem Onygenales, família Onygenaceae.[3]

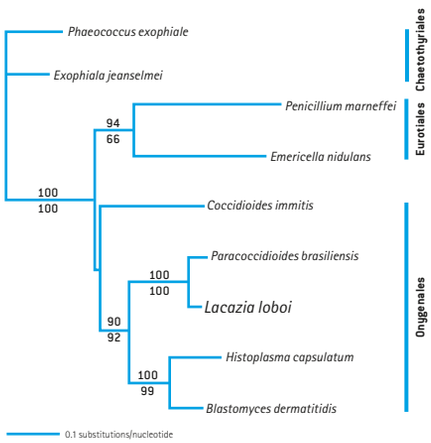

Figura 1 – Árvore filogenética com as sequências 18s do ADN ribossomal mostrando a relação taxonómica de *L. loboi* com outros fungos dimórficos como é o caso do *Paracoccidioides brasiliensis*. A secção da árvore apresentada pertence à ordem Onygenales (Herr et. al.,2001).



/ Epidemiologia

A maioria dos casos humanos descritos, cerca de quatrocentos[5], encontra-se restrita a regiões selváticas, com clima quente e húmido, com abundantes cursos de água e elevada pluviosidade, como a região do Amazonas: Brasil (Pará e Amazonas), Colômbia, Suriname, Guiana Francesa, Equador Venezuela, Perú, Guiana, Bolívia.[6]

Têm sido descritos casos esporádicos noutros países como Estados Unidos da América[7], Canadá[8], México, Espanha[9], França[10], Panamá, Costa Rica e África do Sul[11].

Para além do ser humano, a infecção tem sido descrita em duas espécies de golfinhos que vivem em estuários ou em cativeiro *Tursiops truncatus*[12] e *Sotalia guianensis*[31]. Até à data, a infecção não foi descrita em golfinhos que vivem em águas correntes como o caso dos botos (*Inia geoffrensis*) do rio Amazonas ou os tucuxis (*Sotalia fluviatilis*) do rio Orinoco[14].

No que respeita à infecção em humanos, esta ocorre predominantemente no sexo masculino, entre os 20-45 anos, em pessoas cujas actividades profissionais envolvem traumatismos repetidos e contacto com a água e solo, como os agricultores, pescadores, seringueiros, caçadores ou pesquisadores de pedras preciosas[5,15].

/ Etiopatogenia

A etiopatogenia desta doença permanece por esclarecer, uma vez que, até à data, não foi possível determinar o nicho ecológico do microrganismo.

Trata-se, provavelmente, de um fungo saprófita do solo, vegetação e água.

As suas formas de transmissão ainda são pouco conhecidas mas admite-se ocorrer por inoculação do fungo, nomeadamente através das soluções de continuidade da pele, causadas por traumatismos com fragmentos vegetais e picada de insecto, etc[5,15].

A aquisição da infecção pode, também ocorrer, por contacto com o fungo existente em nichos ecológicos[6,7,8] ou em hospedeiros infectados com *L. loboi* (humanos, golfinhos ou ratos infectados experimentalmente).[16,17]

As infecções experimentais em ratos são causadas pela inoculação de suspensão de células de *L. loboi* obtidas através de lesões de doentes com Lobomicose. A resposta à infecção parece depender da susceptibilidade do hospedeiro ao *agente*.[16]

Não existem até à data registos de transmissão inter-humana.[5]

Uma vez na derme, o fungo é fagocitado iniciando um crescimento e multiplicação lentos. A disseminação da infecção a partir da derme onde o fungo prolifera intensamente, pode ocorrer por continuidade, por via linfática para gânglios linfáticos regionais ou por via hematogénea.[1,5,14]

O período de incubação deste fungo não está definido, parecendo ser longo nos doentes residentes em áreas endémicas. A capacidade que este fungo tem em permanecer no hospedeiro sem provocar a sua morte, permite uma perpetuação da infecção.

Nos casos de infecção de doentes residentes em áreas não endémicas o período de incubação é variável de meses a anos. Por exemplo, num tratador de golfinhos em França, o período de incubação foi de 3 meses[9], numa doente canadiana que viajou para a Venezula e Guiana foi de um ano[8] e num homem que terá adquirido a infecção durante uma viagem à Venezuela, apenas se manifestou 2,5 anos depois.

Salienta-se um caso de inoculação experimental em humano, em que um assistente de laboratório auto-inoculou células leveduriformes provenientes de um doente venezuelano com Lobomicose, observando-se uma lesão com cerca de 33 mm de diâmetro, 4 anos após a inoculação.[19]



Figura 2 – Lesões papulo-nódulares queloidiformes.

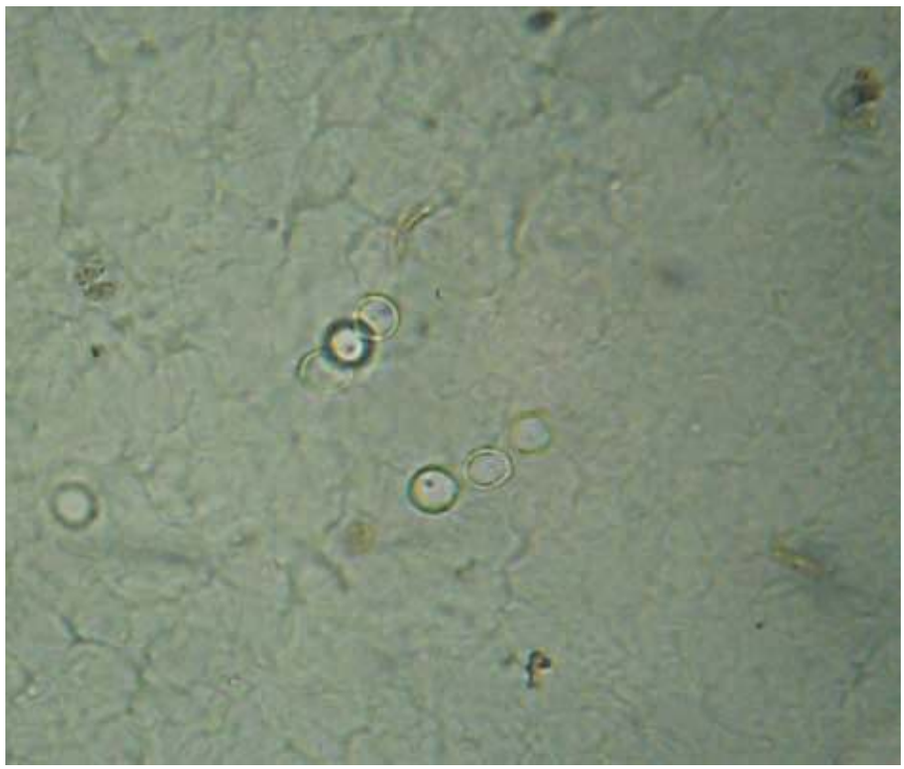

Figura 3 – Esfregaço esfoliativo. Formas uniformemente arredondadas apresentando estruturas com paredes espessas e refrigentes (Exame directo a 400x).

Um caso de Lobomicose acidental ocorreu numa veterinária que trabalhou com células purificadas de *L. loboi*. A doente referiu o aparecimento de um nódulo subcutâneo na face interna do 3.º dedo da mão esquerda, indolor, o qual evolui lentamente durante 10 meses, tornando-se posteriormente incapacitante por limitar a mobilidade do dedo.[17,18]

/ Aspectos imunológicos

Pouco se sabe sobre a resposta imune local à infecção da pele por *L. loboi*. Histologicamente, o aspecto das lesões caracteriza-se por granulomas pouco organizados constituídos, predominantemente, por histiócitos (CD68), nomeadamente células de Langerhans e células gigantes multinucleadas. No entanto, estudos imunohistoquímicos evidenciam, ainda, a existência em pequeno ou moderado número, de células mononucleadas: linfócitos T ($CD3^+$), linfócitos T auxiliadores ($CD4^+$), linfócitos T citotóxicos ($CD8^+$), linfócitos B ($CD20^+$), plasmócitos ($CD79^+$) e células NK ($CD57^+$).[20]

Num estudo de 2005, Vilani-Moreno *et. al.* sugerem que os fungos são fagocitados pelos histiócitos, formando agregados que originam células gigantes cujo processo de maturação dá origem às células gigantes multinucleadas de Langhans, que conduzem à formação dos típicos granulomas.

No sentido de compreender melhor a imunopatogenia da Lobomicose e tendo em conta o envolvimento das células de Langerhans na apresentação de antigénios em diversas infecções, Quaresma et al. realizaram um estudo imuno-histoquímico das células de Langerhans (marcação com CD1) nas lesões cutâneas de lobomicose. Nesse estudo verificou-se que a sua morfologia não diferia da das células normais, tendo sido admitido existir um mecanismo de escape ao sistema imune local, responsável pela evasão à apresentação de antigénios por estas células.[21]

Marcos *et. al.* estudaram a eventual associação entre especificidades antigénicas e o sistema HLA da classe II, não tendo sido evidenciada qualquer associação entre os antigénios HLA e a lobomicose. No entanto, o mesmo estudo revelou uma diminuição na frequência do antigénio HLA-DR7 no grupo doente em relação ao grupo de controlo, o que pode indiciar uma relação negativa (protectora) entre o HLA–DR7 e a lobomicose.[22]

Apesar de serem necessários mais estudos, parece existir uma resposta imunológica com défice da imunidade celular, sem haver alteração da imunidade humoral. [23] Esta resposta imunológica deficiente foi evidenciada pelo atraso na resposta destes doentes a outros antigénios, nomeadamente de *Staphylococcus, Streptococcus, Trycophyton* e *Candida*.[1]

TABELA 1 – CLASSIFICAÇÃO DAS LESÕES DE LOBOMICOSE

Forma		Distribuição		Gravidade	
Monomórfica:	• Queloidiforme, • Verruciforme, • Macular, • Gomatosa, • Ulcerativa, • Infiltrativa	**Localizada – restritas a apenas uma área:**	• Solitária • Múltipla	**Ligeiro**	1 Lesão <5cm
Polimórfica:	Combinação de formas monomórficas	**Multifocal**	se mais de uma área ou região anatómica está envolvida	**Moderado**	>1 lesão; 5-15cm
		Disseminada	se muitas áreas diferentes estão envolvidas	**Grave**	Várias lesões >15cm

TABELA 2 – DIAGNÓSTICO DIFERENCIAL DE LOBOMICOSE

Diagnóstico diferencial de Lobomicose	
Infecções fúngicas:	• Cromoblastomicose • Esporotricose • Feohifomicose • Histoplasmose • Micetoma • Paracoccidioidose • Pioderma tipo blastomicose
Infecções parasitárias:	• Leishmaniose anergica • Leishmaniose mucocutânea
Infecção por Micobacterias:	• Tuberculose cutânea • Lepra lepromatosa nodular
Tumores:	• Cancro da pele (melanoma ou não melanoma) • Dermatofibrosarcoma • Linfomas (Mycosis fungóides) • Metástases cutâneas • Neoplasias benignas de expressão nodular • Sarcoma de Kaposi
Outros:	• Escleroderma com formas quelóidais • Histiocitose de células não-Langerhans • Psoriase em placa • Queloides verdadeiros • Sarcoidose • S. Ehlers-Danlos tipo IV • Xantomatose (forma esclerótica de xantoma disseminado)

/ Manifestações clínicas

Geralmente, as lesões ocorrem em áreas expostas e por isso susceptíveis de sofrerem traumatismos (ex: picada de insecto) [24,25] e regiões de temperatura mais baixa, em particular a face e as extremidades.[2, 26]

As áreas de ocorrência são por ordem de frequência: membros inferiores (32%), pavilhão auricular (25%), membros superiores (22%), face (7%), sacro (3%), tórax (2%) e pescoço (1%).[5]

As lesões cutâneas são inicialmente imperceptíveis, indolores ou pruriginosas, aumentando ao longo de meses ou anos, alterando não só a sua dimensão mas também a coloração e a distribuição. [24]

As lesões podem ser classificadas quanto à forma em monomórficas ou polimórficas (máculas, pápulas, nódulos, gomas, placas nodulares, verruciformes, cicatriciais até lesões ulcerativas), predominando as lesões nodulares,[5] à distribuição (localizada ou multifocal) e quanto à intensidade, de acordo com o número de lesões, em ligeira, moderada ou grave (Tabela1): [2,27,28]

/ Diagnóstico diferencial [1,5,29, 30]

Devido ao seu polimorfismo a lobomicose pode confundir-se com inúmeras entidades mencionadas na Tabela 2.

/ Diagnóstico

O diagnóstico é efectuado através do exame micológico, anatomopatológico, e imuno-histoquímico. Até à data, nunca foi possível obter uma cultura deste fungo.[31]

O exame micológico directo é obtido através do macerado de fragmento de biopsia cutânea, da escarificação, raspagem, curetagem ou do uso de fita-cola a partir da lesão cutânea.

A visualização dos fungos é evidenciada através das colorações de PAS, e Grocott-Gomori, a fresco ou com calcofluor.[5] (Figura 3). São células leveduriformes esféricas de 6 a 12µm de diâmetro, de membranas birrefringentes, isoladas ou

com gemulações, com distribuição frequentemente em rosário ou em cadeia de 3-9 elementos[1,5].

A coloração com brometo de etídio (marcador de ácidos nucleicos) é útil para evidenciar que a maioria dos fungos encontrados nos infiltrados não é viável , pois são estruturas constituídas por paredes celulares fúngicas sem ácidos nucleicos. [27]

Ao exame anatomo-patológico a epiderme pode ser normal, atrófica, hiperplásica ou ulcerada, com fungos (agregados ou isolados) localizados nos infundibulos hiperplásicos. [32]

Na derme observam-se vasos dilatados, neovascularização, fibrose, infiltrado de linfócitos, histiócitos, células epitelióides, células gigantes, eosinófilos e plasmócitos. Muitos dos histiócitos apresentam fungos no seu interior, o que sugere que sejam fagocitados por estas células, formando células gigantes que após um processo de maturação, dão origem às células gigantes multinucleadas de Langhans[20]. Alguns estudos parecem evidenciar a eliminação transepidérmica dos fungos, que pode ser vista como pequenos pontos negros que corresponderiam à eliminação de fungos associados a resíduos necróticos [32].

/ Tratamento

A escolha do tratamento depende da distribuição das lesões.

No caso de se tratar de uma lesão localizada a excisão cirúrgica e/ou a crioterapia são o tratamento de escolha. Para prevenção da recorrência deverá ser utilizada terapêutica com clofazimina (50mg/d), dapsona (100mg/d) ou itraconazol[17], imediatamente a seguir à cirurgia e durante pelo menos um ano.

No caso de lesões extensas as terapêuticas antifúngicas usadas, habitualmente, com sucesso em outras micoses profundas, não são eficazes na lobomicose.

Os resultados mais favoráveis foram obtidos com clofazimina 300mg/dia (1.º mês), passando a 200mg/d no 2.º mês e a 100mg/d até completar 24 meses. [32] De acordo com Fisher *et. al,.* a associação de clofazimina com itraconazol durante um ano mostrou efeitos benéficos[33].

Bustamante obteve redução de lesões com o uso de pozaconazol durante 75 semanas[5]. Alguns estudos apresentam resultados insatisfatórios com cetoconazol, anfotericina B, 5- fluoruracilo e sulfamidas[34].

O tratamento médico pode ser, complementado com a excisão cirúrgica seriada de algumas lesões.

/ Evolução clínica

Devido ao crescimento extremamente lento do fungo o período de incubação é lento e a evolução clínica é insidiosa demorando meses a anos até se manifestar.

Após um período prolongado de evolução, as lesões podem tornar-se infiltrativas, envolvendo gânglios linfáticos, ou raramente, ocorrer transformação de lesões de lobomicose crónica em carcinoma pavimento celular.[35]

Actualmente trata-se de uma infecção para toda a vida, excepto se tratada precocemente, com remoção cirúrgica da lesão inicial.

/Morbilidade e Mortalidade

Não existem registos de mortes associadas à infecção por *L. loboi.*

Apenas um dos doentes que desenvolveu carcinoma pavimento celular num dos nódulos lobomicótico morreu por metastização pulmonar. [36]

Baruzzi observou durante anos doentes da tribo indígena do Cayabi. Nesse período verificou o desenvolvimento de lesões tumorais tipo couve-flor em lesões cicatriciais de lobomicose, nas quais se confirmou histologicamente tratar-se de um carcinoma de células escamosas. [35]

/ Conclusão

A Lobomicose é uma micose tropical observada em pessoas que vivem ou permaneceram em climas tropicais. Contudo devido à globalização e às viagens por motivos de lazer ou trabalho, os médicos que trabalham em climas temperados deverão estar atentos a situações clínicas que decorrem no regresso das viagens.

Deste modo é essencial pensar neste diagnóstico em pessoas com alterações cutâneas em áreas expostas, susceptíveis a traumatismos, oriundas ou com história de permanência em área endémica, particularmente da América do Sul. Actualmente a cura apenas é possível se a doença for diagnosticada numa fase precoce. Mais estudos serão necessários para clarificar esta entidade nosológica.

/ Bibliografia

1. Ramos-e-Silva M, Aguiar –Santos Vilela F, Cardoso de Brito A, Coelho-Carneiro S. Lobomycosis. Literature review and future prospectives. Actas Dermosifiliogr. 2009; 100;Sup.1:92-100

2. Taborda P, Taborda V, McGinnis MR, *Lacazia loboi* gen. Nov.,comb.nov.,the ethiologic agent of Lobomycosis. J. Clin Microb. 1999, 37(6):2031-2033

3. Herr RA, Tarcha EJ, Taborda PR, Taylor Jw, Ajello L, Mendoza L. Phylogenetic analysis of *Lacazai loboi* places this previously uncharacterized pathogen within dimorphic Onygenales. J Clin Microbiol. 2001; 39:309-14

4. Hibbet DS, Binder M, Bischoff JF, Blackweel, et. al A higher-level phylogenetic classification of the *Fungi*. Myc Res.2007; 111:509-547

5. Brito Ac, Quaresma JAS. Lacaziose (doença de Jorge Lobo): revisão e atualização. An. Bras Dermatol. 2007; 82(5): 461-74

6. Lupi O, Tyring SK, McGinnis MR. Tropical Dermatology: Fungal Tropical diseases. J. Am .Acad Dermatol. 2005, 53(6):932-934

7. Burns RA, Roy JS, Woods C, Padhye AA, Warnock DW. Report of the first human case of Lobomycosis in United States. J. Clin Microb.2000, 38 (3): 183-1285

8. Elsayed S, Kuhn SM, Barber S, Church dl, Adams S, Kasper R. Human case of Lobomycosis. Emerg Inf. Diseas. 2004, 10 (4): 715-718

9. Symmers WS. A possible case of Lobo's disease acquired in Europe from a bottle-nosed dolphin (*Tursiops truncatus*) Bull Soc Pathol Exot Filiales. 1983, 76:777-84.

10. Saint-Blancard P, Maccari F, Le Guyadec T, Lanternier G, Le Vagueresse R Lobomycosis: a mycosis seldom observed in metropolitan France. Ann Pathol. 2000, 20(3):241-4.

11. Al-Daraji WI, Husain E, Robson A; Lobomycosis in African Patients, British J. Dermatol, 2008, 159:231-266.

12. Caldwell DK, Caldwell MC, Woodard JC, Ajello L, Kaplan W, McClure HM. Lobomycosis as a disease of the Atlantic bottle-nosed dolphin (*Tursiops truncates*). Am J Trop Med Hyg.1975; 24:105–14.

13. De Vries GA, Laarman JJ. A case of Lobo's disease in the dolphin *Sotalia guianensis*. Aquatic Mammals. 1973;1:26–33

14. Paniz-Mondolfi AE, Sander-Hoffmann L. Lobomycosis in inshore and estuarine dolphins. Emerg Infect Dis. 2009; 15(4):672-3.

15. Talhari S, Neves R G; Dermatologia Tropical; capítulo 18 – Doença de Jorge Lobo; MEDSI, 1996: 237-253

16. Belone AF, Madeira S, Rosa PS, Opromolla DV: Experimental reproduction of the Jorge Lobo's disease in BALB/c mice inoculated with *Lacazia loboi* obtained from a previously infected mouse. Mycopathologia 2002, 155:191-194.

17. Sammarco P, Soares CT, Belone AFF, Vilela R, Ura S, Filho MC,Mendoza L. Accidental Jorge Lobo's disease in a worker dealing with *Lacazia loboi* infected mice: a case report. J Med Case Reports. 2009; 3: 67.

18. Paniz-Mondolfi AEP, Jaimes OR, Jones LD. Lobomycosis in Venezuela. Inter J. Dermatol. 2007, 46:180-185

19. Borelli, D. Lobomicosis experimental. Dermatol. Venez. 1961;3:72-82

20. Vilani-Moreno FR, Belone AF, Soares CT, Opromolla DVA. Immunohistochemical characterization of the cellular infiltrate in Jorge Lobo's disease. Rev Iberoam Micol. 2005;22:44-9.

21. Quaresma JA, Unger D, Pagliari C, Sotto MN, Duarte MI, de Brito AC. Immunohistochemical study of Langerhans cells in cutaneous lesions of the Jorge Lobo's disease. Acta Trop. 2010 Apr; 114(1):59-62.

22. Marcos EV, Souza FC, Torres EA, Lauris JR, Opromolla DV. Study of the association between human leukocyte antigens and Jorge Lobo's disease. Rev Soc Bras Med Trop. 2005 Sep-Oct;38(5):399-401

23. Pecher SA, Croce J, Ferri RG. Study of humoral and cellular immunity in lobomycosis. Allergol Immunopathol 1979; 7:439-444

24. Fuchs J, Milbradt R, Pechr SA. Lobomycosis (keloidal blastomycosis): case reports and overview. Cutis 1990; 46: 227-34

25. Azulay RD, Carneiro JA, Andrade LC. Jorge Lobo blastomycosis. Etiology, experimental inoculation, immunology and pathology of the disease. An Bras Dermatol 1970; 45:47-66

26. Rodrigues-Toro G. Lobomycosis. Int J Dermatol. 1993, 32: 324-332

27. Opromolla DVA, Belone A, Taborda P, Taborda V. Correlação clínicopatológica em 40 novos caos de lobomicose. An Bras Dermatol. 2000, 75 (4): 425-434

28. Brito AC; Diógenes MJN, Gonçalves H, Talhari S, Neves R. Lobomicose; Atlas de Dermatologia Tropical; MEDSI, 2ª edição, 2001:217-24

29. Tubilla LHM, Schettini APM, Eiras JC, Graça CZA, Frota MZM. Lacaziosis mimicking borderlin tuberculoid leprosy. An Bras Dermatol. 2008; 83:261-3

30. Talhari C, Oliveira CB, Santos MNS, Ferreira LC, Talhari S. Disseminated lobomycosis. Inter J Dermatol. 2008, 47:582-583

31. Vilela R, Mendoza L, Rosa PS, et al. Molecular Model for Studing the Uncultivated Fungal Pathogen *Lacazai loboi*. J. Clin Microb.2005, 43(8): 3657-3661

32. Miranda M, Bettencourt M. Eliminação transepidermica de parasitas na doença de Jorge Lobo. An Bras Dermato.2010; 85(1): 39-43

33. Silvia D. Traitement de la maladie de Jorge Lobo par la clofazimine. Bull Soc pathol exot.1978; 71:409-12

34. Fisher M, Talhari AC, Reinel D, Talhari S. Lobomykose. Hautarzt. 2002; 53:677-81.

35. Pradinaud R, Talhari S.Lobomycosis. maladies infectieuses. 1996; 8:608-610

36. Baruzzi RG, Rodrigues DA, Michalany NS, Salomão R. Squamous-cell carcinoma and lobomycosis (Jorge Lobo's disease). Int J Dermatol. 1989 Apr;28(3):183-5.