CASO CLÍNICO / *CLINICAL CASE*

Criptococoma cerebral em doente com linfocitopenia idiopática CD4

Cerebral cryptococoma in a patient with idiopathic CD4 lymphocytopenia

/ **A. Cardoso** / **J. Gouveia** / **C. Maltez** / **F. Campante**

Serviço de Medicina Interna
Centro Hospitalar Barreiro-Montijo, E.P.E.

Correspondência:

António Cardoso
Rua SIRB Os Penicheiros, n.º5, 2.º Esquerdo
2835-319 Lavradio

Telemóvel: +351 966590449
e-mail: antoniorcardoso@gmail.com

/ Resumo

A linfocitopenia idiopática CD4 é uma doença rara, caracterizada por uma imunodeficiência celular por défice de células CD4, possibilitando vários tipos de infecções oportunistas, de forma similar ao encontrado nos doentes com infecção crónica por VIH. Define-se por contagens de células CD4 inferiores a 300/mm^3 ou menos de 20% do total de linfócitos T em duas ocasiões sucessivas, sem evidência de infecção VIH ou outra etiologia para a mesma. Os autores apresentam o caso de um doente admitido por um quadro de hemiparésia direita e disartria com TC CE sugestivo de neoplasia secundária. A investigação para detecção da neoplasia primária não foi conclusiva e a biópsia da lesão acabou por revelar tratar-se de um criptococoma cerebral. No decurso da investigação havia sido detectada candidíase esofágica. Foram excluídas infecção pelo VIH1 e 2, bem como administração prévia de terapêuticas imunossupressoras. As células CD4 apresentaram-se diminuídas em duas ocasiões sucessivas, e foram excluídas outras causas de imunosupressão, tendo-se admitido o diagnóstico de linfocitopenia idiopática CD4. O doente viria a falecer após a alta, provavelmente num novo contexto infeccioso. É um diagnóstico que embora raro deve ser considerado em doentes com infecções oportunistas sem etiologia evidente. Tratou-se de um caso de evolução extremamente agressiva, em que as medidas terapêuticas, apesar de adequadas, não se mostraram eficazes.

Palavras-chave: Linfocitopenia CD4 idiopática; *Cryptococcus spp*; Criptococoma cerebral.

/ Abstract

Idiopathic CD 4 lymphocytopenia is a rare disease, characterized by cellular immunodeficiency because of CD4 cell defect, allowing all sorts of opportunist infections, in a similar way as in the patients with chronic HIV infection. It is defined by CD4 counting lower than 300 cells/mm^3 or less than 20% in the total of T lymphocytes at more than one occasion, without evidence of HIV infection or any other aetiology. The authors present a case of a patient that was admitted for right hemiparesia and dysartria with a cranial CT compatible with secondary neoplasm in whom the search for a primary neoplasm was unsuccessful, which led to a biopsy that revealed it was a cryptococcoma. During this investigation it

was detected oesophageal candidiasis. HIV 1 and 2 infection was excluded as well as immunosuppressive therapy administration. The CD4 cells were diminished in two successive occasions and other causes of immunosupression were excluded, admitting the diagnosis of idiopathic CD 4 lymphocytopenia. The patient would decease after the discharge, probably in a new infectious context. It is a diagnosis that although rare must be considered in patients with opportunist infections without clear aetiology. This was a case of highly aggressive evolution, in which the therapeutic measures, although adequate, were not effective.

Key-words: *Idiopathic CD 4 lymphocytopenia; **Cryptococcus spp**; Cerebral crytpococcoma.*

/ Introdução

A linfocitopenia idiopática CD4 foi inicialmente descrita pelo Centers for Disease Control (CDC) em 1992[1], identificada num subgrupo de doentes imunodeficientes, mas sem evidência de infecção pelo VIH. Estes doentes apresentavam uma linfocitopenia selectiva e mantida para as células CD4 e infecções oportunistas concomitantes, incluindo infecções definidoras de SIDA, sem qualquer causa identificável para a sua condição. O diagnóstico baseia-se na contagem de células CD4 inferior a 300 células/mm^3 ou menos de 20% do total de linfócitos T, em duas ocasiões sucessivas e na exclusão de infecção por VIH ou de qualquer outra causa para a linfocitopenia CD4[1,2] nomeadamente, leucemias, tratamentos de quimioterapia ou imunosupressores, aplasia medular, infecções por Parvovirus B19, HTLV 1 ou 2. É uma doença extremamente rara, muito embora provavelmente subdiagnosticada.

/ Caso clínico

O caso clínico reporta-se a um doente do sexo masculino, de 55 anos, raça negra, natural da Guiné-Bissau, residente na área de influência do nosso hospital. Este doente apresentava como antecedentes, história de diabetes mellitus tipo 2 insulinotratada há vários anos, HTA e insuficiência renal crónica sem necessidade de diálise.

Recorreu ao serviço de urgência na sequência de instalação súbita de um quadro de hemiparésia direita de predomínio crural e disartria. Avaliado e confirmados os défices neurológicos realizou TC CE que revelou "…lesão intra-axial heterogénea frontoinsular esquerda com edema vasogéneo associado…", sugestiva de neoplasia (Fig. 1). A telerradiografia de tórax e o ECG não mostraram alterações e a avaliação analítica laboratorial revelou uma ligeira anemia, bem como uma também ligeira retenção azotada, em provável relação com a insuficiência renal crónica já conhecida do doente.

Foi internado no serviço de Medicina Interna para esclarecimento etiológico do caso. Durante o internamento realizou RM CE que demonstrou uma lesão expansiva intra-axial frontoinsular esquerda, heterogénea com extenso edema perilesional e moldagem do ventrículo lateral esquerdo, sendo a hipótese diagnóstica mais provável uma lesão neoplásica secundária (Fig. 2). Observado em consulta urgente de Neurocirurgia, o parecer foi negativo quanto a possibilidade de intervenção cirúrgica. Iniciou então estudo exaustivo para detecção da eventual neoplasia primária, com realização de vários exames complementares de diagnóstico (ECD) de que se destacam TC cervico-toraco-abdomino-pélvico que não revelou alterações, colonoscopia que não demonstrou igualmente qualquer alteração e endoscopia digestiva alta que evidenciou lesões compatíveis com candidíase esofágica. Realizou pesquisa de VIH 1 e 2 (método ELISA), prova de Mantoux com 0,1 ml Tuberculina (2U PPD-RT23) e determinação de marcadores tumorais (CEA, CA 19,9, CA 15,3, PSA, NSE, Alfa-FP) com resultados negativos. Iniciou terapêutica com fluconazol e nistatina.

Perante a persistência do quadro neurológico e a ausência de dados clínicos sugestivos de doença oncológica extra--cerebral, foi solicitada reobservação por Neurocirurgia para avaliação da possibilidade de biópsia estereotáxica da lesão, que acabaria por se concretizar. O exame anatopatológico permitiu então a identificação de vários esporos de fungos, consistentes com Cryptococcus. Face a este diagnóstico de criptococoma cerebral, foi realizada punção lombar para pesquisa de Cryptococcus por exame directo e cultural, que foi negativa. As pesquisas de antigénio para Cryptococcus no líquor e no sangue foram igualmente negativas. Dada a evidência de infecções oportunistas – candidíase esofágica e criptococose cerebral, foram repetidos os testes para detecção de VIH 1 e 2 (método ELISA), bem como do antigénio P24, que voltaram a ser negativos. A contagem das populações linfocitárias revelou uma diminuição das células CD 4 (299/22%).

Efectuou terapêutica com anfotericina B lipossómica e fluconazol segundo as recomendações internacionais durante 14 dias, repetindo o TC CE após a terapêutica com "…redução da extensão do edema vasogénico circundando a lesão intra-axial subcortical frontoinsular esquerda… aspectos TDM globalmente sobreponíveis ao exame anterior" (Fig. 3). Durante este período prosseguiu com a investigação etiológica. Foi excluído o uso de terapêuticas imunosupressoras, o doseamento de imunoglobulinas e dos factores do complemento estava dentro dos valores de referência e a imunofenotipagem do sangue periférico mostrou um perfil de células B maduras, sem perfil de monoclonalidade.

Teve alta do internamento, medicado com fluconazol, referenciado à consulta externa para continuação do estudo etiológico. Mantinha hemiparésia esquerda, registando-se ligeira melhoria da disartria. Duas semanas após a alta o doente regressa ao nosso Serviço de

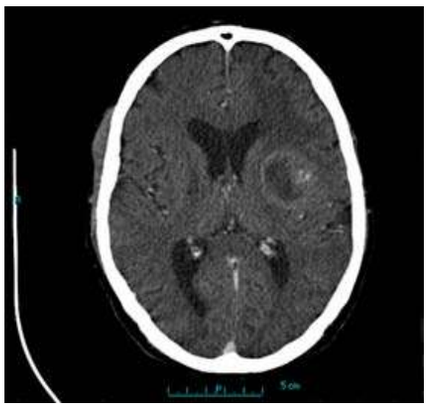

Figura 1 –TC CE do doente realizado no SU à entrada.

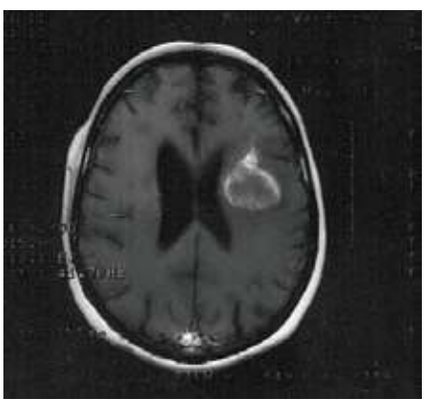

Figura 2 – RM CE realizada durante o internamento no Serviço de Medicina.

Urgência com um quadro de tosse produtiva e febre e imagem radiológica sugestiva de infiltrado parenquimatoso pulmonar bilateral mais evidente à esquerda, compatível com pneumonia (Fig. 4). De novo internado no serviço de Medicina Interna, iniciou antibioterapia com amoxicilina+ác. clavulânico e claritromicina com boa evolução clínica. Durante este internamento repetiu a pesquisa de VIH 1 e 2 e de antigénio P24 que foram novamente negativas e a contagem de populações linfocitárias, que mostrou uma diminuição das células CD4 para 148/mm^3. Após estes resultados colocou-se a hipótese de linfocitopenia idiopática CD4, pela constatação de contagem de células CD 4 inferior a 300/mm^3 em duas ocasiões sucessivas e pela ausência de infecção pelo VIH 1 ou 2.

Foi feito o pedido de pesquisa de HTLV 1 e 2, Parvovírus B19 e auto-anticorpos para confirmação de diagnóstico por exclusão, pesquisas essas que foram negativas.

Teve alta medicado com fluconazol e com indicação para seguimento apertado em consulta externa, com reavaliação das contagens de populações linfocitárias e eventual início de profilaxias adequadas em caso de queda mais acentuada do valor de células CD 4.

Três semanas após a alta recorre novamente ao Serviço de Urgência por febre elevada. Durante a observação em Balcão, sofre uma paragem cardio-respiratória. Apesar das manobras de reanimação de imediato instituídas, acabou por falecer, sem que houvesse oportunidade de esclarecimento etiológico desta intercorrência.

/ Conclusões

A linfocitopenia idiopática CD 4 é uma doença rara que se caracteriza por uma imunodeficiência celular por défice de células CD4, de forma similar ao encontrado nos doentes com infecção crónica por VIH[3,4]. Esta imunodeficiência permite infecções oportunistas, muito embora estas ocorram com muito menor frequência do que nos doentes com SIDA[5]. Normalmente manifesta-se pelo surgimento de uma infecção oportunista num doente sem conhecimento prévio de estado de imunodeficiência. O CDC fez uma revisão de casos identificando 47 doentes cumprindo critérios diagnósticos para linfocitopenia idiopática CD4, desenvolvendo um estudo prospectivo com esses doentes desde 1992 até 2006, sendo que destes, 40% desenvolveram uma doença definidora de SIDA e apenas 6% permaneceram assintomáticos[6]. O processo fisiopatológico ocorre provavelmente por apoptose acelerada das células CD4[5,7], muito embora existam estudos a decorrer que investigam a possibilidade de uma inibição na diferenciação dos progenitores linfóides como causa desta patologia. O prognóstico é habitualmente favorável pois a diminuição no número absoluto de células CD4 é normalmente lenta e limitada[8,9,10]. Não existe um tratamento preconizado para esta doença além do tratamento e profilaxia para infecções oportunistas. Tratamentos experimentais com IL-2 e IL-7 não parecem ter tido resultados significativos nos estudos realizados[11,12,13,14], existindo um outro estudo em que foi identificada deficiência em IFNγ e FNTα nestes doentes e em que a administração destas citocinas pareceu promissora[15].

O doente ao qual se refere o caso clínico foi admitido por um quadro sugestivo de doença vascular cerebral, vindo os exames imagiológicos a refutar esta hipótese e a levantar a suspeita de uma doença neoplásica oculta com metastização cerebral. A extensa investigação realizada para detecção de neoplasia foi inconclusiva, pelo que só após biópsia estereotáxica da lesão se chegou ao diagnóstico, inesperado, de criptococoma cerebral. Este diagnóstico, aliado ao conhecimento da candidíase esofágica ocorrida previamente alertou-nos para a presença de uma imunodeficiência, confirmada pela contagem de CD4 inferior a 300 células/mm^3 em duas ocasiões sucessivas e com evolução negativa. A ausência de infecção pelo VIH, bem como do uso de terapêuticas imunosupressoras levantou a hipótese de linfocitopenia idiopática CD 4, que viria a confirmar-se após exclusão de outras causas, entretanto investigadas, para a linfocitopenia. A criptococose extrapulmonar e a candidíase esofágica observadas neste doente estão descritas como infecções oportunistas frequentemente associadas à linfocitopenia idiopática CD4[16]. Para além destas, outras infecções oportunistas, nomeadamente infecções definidoras de SIDA, como as causadas por micobactérias não tuberculosas, como *Mycobacterium avium* encontram-se igualmente entre as infecções oportunistas mais frequentemente associadas a esta patologia[6]. As infecções fúngicas podem ter uma apresentação disseminada ou surgir sob a forma de massas ou lesões nodulares que são muitas vezes interpretadas como situações neoplásicas, como aconteceu neste caso, pelo que a biópsia das mesmas, nomeadamente, em doentes comprovadamente imunodeprimidos é, sempre que possível, mandatória. Em geral, a infecção criptocócica pode assumir várias formas no doente imunodeprimido. As mais comuns são a pneumonia disseminada e a meningite, sendo menos frequentes a infecção cutânea e o criptococoma pulmonar e cerebral[17].



Figura 3 – TC CE de controlo realizado após a conclusão da terapêutica.



Figura 4 – Telerradiografia do Tórax revelando infiltrado parenquimatoso pulmonar bilateral mais evidente à esquerda.

O espectro de gravidade da doença é amplo, variando entre doentes assintomáticos e doentes com infecções oportunistas graves ou neoplasias fatais[6], como o presente caso. É de referir a forma particularmente agressiva da linfocitopenia neste doente, pelas repetidas infecções e diminuição importante da contagem de linfócitos da primeira para a segunda avaliação, o que não é comum nos casos reportados, e que poderá ter estado relacionado com o desfecho fatal.

Como conclusão chama-se a atenção para a importância da presença da linfocitopenia idiopática CD4 como diagnóstico diferencial em doentes como o do caso clínico apresentado, sem infecção VIH mas com infecções oportunistas e imunodeficiência.

/ Bibliografia

1. Center for Disease Control (CDC). "Unexplained CD4+ T-Lymphocyte depletion in persons without evident HIV infection". *MMWR Morb Mortal Wkly Rep* 1992; **41**: 541

2. Bartlett JG. "Techniques and interpretation of measurement of the CD4 cell count in HIV-infected patients". UpToDate online article, 2006.

3. Walker UA, Warnatz K. "Idiopathic CD4 lymphocytopenia". *Curr Opin Rheumatol* 2006; **18**: 389–95

4. Smith D, Neal J, Holmberg S. "Unexplained opportunistic infections and CD4+ T-lymphocytopenia without HIV infection. An investigation of cases in the United States. The Centers for Disease Control Idiopathic CD4+ T-lymphocytopenia Task Force". *N Engl J Med* 1993; **328**: 373–9

5. Wladis EJ, Kapila R, Chu DS. "Idiopathic CD4+ lymphocytopenia and Sjogren syndrome". *Arch Ophthalmol* 2005. **123**: 1012

6. Zonios DI, Falloon J, Bennet JE et al. "Idiopathic CD4+ lymphocytopenia: natural history and prognostic factors". *Blood* 2008; **112**: 287-94

7. Laurence J, Mitra D, Steiner M, Lynch DH, Siegal FP, Staiano-Coico L. "Apoptotic depletion of CD4+ T cells in idiopathic CD4+ T lymphocytopenia". *J Clin Invest* 1996; **97**: 672–80

8. Duncan RA, von Reyn CF, Alliegro GM, Toossi Z, Sugar AM, Levitz SM. "Idiopathic CD4+ T-lymphocytopenia--four patients with opportunistic infections and no evidence of HIV infection". *N Engl J Med* 1993; **328**: 393–8

9. Ho D, Cao Y, Zhu T, Farthing C, et al. "Idiopathic CD4+ T-lymphocytopenia--immunodeficiency without evidence of HIV infection.". *N Engl J Med* 1993; **328**: 380–5

10. Spira T, Jones B, Nicholson J, et al. "Idiopathic CD4+ T-lymphocytopenia--an analysis of five patients with unexplained opportunistic infections". *N Engl J Med* 1993; **328**: 386–92

11. Sereti I. ICICLE (Interleukin-7 (CYT107) Treatment of Idiopathic CD4 Lymphocytopenia: Expansion of CD4 T Cells) study, NIAID, NIH (2010).

12. Cunningham-Rundles C, Murray HW, Smith JP (1999); "Treatment of idiopathic CD4 T lymphocytopenia with IL-2". *Clin Exp Immunol* 1999; **116**: 322-5

13. Trojan T, Collins R, Khan DA; "Safety and efficacy of treatment using interleukin-2 in a patient with idiopathic CD4 lymphopenia and M.avium intracellulare". *Clin Exp Immunol* 2009; **156**: 440-5

14. Yilmaz-Demirdag Y, Wilson B, Lowery-Nordberg M, Bocchini JA Jr, Bahna SL. "Interleukin 2 treatment for persistent cryptococcal meningitis in a child with idiopathic CD4+ T lymphocytopenia". *Allergy Asthma Proc* 2008; **29**: 421

15. Netea M, Brouwer A, Hoogendoorn E. "Two patients with cryptococcal meningitis and idiopathic CD4 Lymphopenia: Defective cytokine production and reversal by recombinant Interferon γ therapy". *Clin Infect Dis* 2004; **39**: 83-87

16. Luo L, Li T. "Idiopathic CD4 lymphocitopenia and opportunistic infection: An update". *FEMS Immunol Med Microbiol* 2008; **54**: 283-9

17. Kwon-Chung KJ, Sorrell TC, Dromer F, Fung E, Levitz SM. "Cryptococcosis; clinical and biological aspects". *Medical Mycology* 2000; **38**: 205-13