RPDI
Maio > Agosto 2011 / Vol. 7 > N.º 2

CASO CLÍNICO / *CLINICAL CASE*

Estrongiloidíase em doente com doença de Hodgkin

Caso clínico

Strongyloidiasis in a patient with Hodgkin disease

Clinical case

/ C. Nunes[1] / M. Alves[2] / D. Soares[1] / M. Blanco[1] / C. Valdivieso[1] / T. Ramos[1] / P. Vaz[1]

[1] Departamento do Serviço de Medicina Interna, Unidade Hospitalar de Bragança, Centro Hospitalar do Nordeste
[2] Departamento de Patologia Clínica, Unidade Hospitalar de Bragança, Centro Hospitalar do Nordeste

Este trabalho foi realizado sem patrocínio de qualquer entidade.

Correspondência:
Cristina Nunes
Rua Eng.º João Rodrigues, n.º1,
5300-232 Bragança
Telefone: +351 273313612
e-mail: cristinamouranunes@gmail.com

/ Resumo

Introdução: A estrongiloidíase é uma infecção intestinal causada pelo *Strongyloides stercoralis*. Este parasita nemátodo é endémico em regiões tropicais e subtropicais e é o único a ter habilidade para persistir e autoreplicar-se dentro de um hospedeiro durante décadas, produzindo nenhuma ou mínima sintomatologia. Estes ciclos de auto-infecção podem dar origem a hiperinfecção potencialmente fatal ou doença disseminada, se a imunidade mediada por células estiver comprometida.
Descrição do caso: descreve-se um caso de estrongiloidíase com hiperinfecção, num homem de 74 anos de idade com doença de Hodgkin, previamente tratado com quimioterapia combinada e alta dose de prednisona, que se apresentou no nosso departamento de urgência com sépsis. O diagnóstico foi feito pelo exame parasitológico de fezes, revelando larvas de *Strongyloides stercoralis*. O tratamento foi iniciado precocemente com albendazol, mas só se obteve sucesso com esquema terapêutico de maior dose e curso mais longo.
Conclusão: Dado o número crescente de indivíduos imunocomprometidos em todo o mundo, este caso descrito em Portugal, uma região não endémica, demonstra a importância da necessidade de alerta em doentes de risco aumentado. O diagnóstico precoce e a instituição de terapêutica imediata irão, certamente, diminuir a taxa de mau prognóstico associado à hiperinfecção por *Strongyloides stercoralis*.

Palavras-chave: Estrongiloidíase, *Strongyloides stercoralis*, imunossupressão.

/ Abstract

Background: *Strongyloidiasis is an intestinal infection caused by the Strongyloides stercoralis. This nematode parasitic is endemic in tropical and subtropical regions and is unique in having ability to persist and autoreplicate within a host for decades while producing minimal or no symptoms. These autoinfective cycles may give rise to potentially fatal hyperinfection or disseminated disease if cell-mediated immunity is compromised.*
Case Description: *We report a case of strongyloidiasis hyperinfection, in a 74 year old man with Hodgkin disease, previously treated with combined chemotherapy and high dose of steroid therapy, who presented at our emergency department with sepsis. Diagnosis was made by stool examination revealing larvae of*

Strongyloides stercoralis. Treatment was started early with albendazole but it was only successful with a second higher dose and longer course of therapy.
Conclusion: *Given the increasing numbers of immunocompromised individuals throughout the world, this case described in Portugal, a non-endemic region, demonstrate the importance of awareness in increased risk patients. The early diagnosis and prompt therapeutic institution will certainly decrease the elevated bad outcome rate associated with* ***Strongyloides stercoralis*** *hyperinfection.*

.***Key-words:*** *Strongyloidiasis,* ***Strongyloides stercoralis****, immunosuppression.*

/ Introdução

Strongyloides stercoralis é um nemátodo intestinal pouco prevalente nos países ocidentalizados, mas com alguma expressão nos trópicos e subtrópicos, como América do Sul, África e Sudeste da Ásia. Nos países ocidentalizados é mais prevalente em pessoas institucionalizadas com poucas condições sanitárias, imigrantes, ex-militares, e em pessoas que viajaram ou viveram em países endémicos[1,2] As larvas filariformes encontram-se no solo ou em outros materiais contaminados com fezes humanas e penetram a pele, migram via hematogénea para os pulmões, onde penetram nos espaços alveolares, ascendem à traqueia sendo depois deglutidas[3]. Subsequentemente as larvas evoluem para formas adultas dentro do duodeno e jejuno, e aí persistem por anos. Ao contrário de outros helmintas o *S. stercoralis* pode completar o seu ciclo de vida inteiramente dentro do hospedeiro humano, através do ciclo de autoinfecção, no qual a forma de larva rabditiforme entra em maturação directamente para a forma de larva filariforme. Como resultado da reinfecção interna, a estrongiloidíase pode persistir por décadas[4]. Em doentes imunocomprometidos *S. stercoralis* pode causar frequentemente doença disseminada com elevada taxa de mortalidade, que resulta de um aumento do ciclo de autoinfecção com consequente invasão massiva de larvas na forma filariforme[5].

/ Caso Clínico

Homem de 74 anos, internado em Janeiro de 2006, no serviço de Medicina Interna por sensação de mau estar geral, tosse produtiva, febre e dispneia com dois dias de evolução.

O doente referia início, cerca de seis meses antes da admissão, de dor abdominal difusa, prurido, dejecções diarreicas, sem sangue, muco ou pus, alternadas com obstipação, sem factores de alívio ou agravamento. Negava náuseas, vómitos ou perdas hemáticas visíveis.

Antecedentes pessoais:

Em Janeiro de 2005 foi-lhe diagnosticado Linfoma de Hodgkin no estadio III A, tendo realizado protocolo de ABVD (Adriamicina, Bleomicina, Vimblastina e Dacarbazina), seguido de ciclo de ciclofosfamida e prednisona. Seis meses após o diagnóstico inicia dor abdominal e semanas depois diarreia, que se manteve por semanas, de forma intermitente. Faz novo ciclo de quimioterapia com clorambucil, prednisona, vincristina e procarbazina.

História familiar: hipertensão arterial essencial e diabetes mellitus tipo 2.

História Social: o doente migrou do Nordeste de Portugal para a costa oeste da Galiza para trabalhar como marinheiro aos 20 anos de idade, onde permaneceu dois anos. Desde há vários anos agricultor de profissão, sem história de consumo de álcool ou tabaco. Sem relato de história de viagem para fora da Europa.

No exame objectivo:

Na admissão o doente encontrava-se pálido, TA 75/39mmHg com PAM de 51mmHg, temperatura axilar de 38,2ºC, oximetria de pulso com saturação 91% e FiO2 21%, FC 105bpm, FR 35bpm, auscultação pulmonar sibilos e crepitações dispersas bilateralmente. Sem outras alterações. Dos exames laboratoriais efectuados destacam-se: contagem de leucócitos de 13 500/µl, Hb 9.3g/dl, PCR 30.7mg/dl, velocidade de sedimentação (VS)> 140mm, hipoproteinemia, hipoalbuminemia e hiponatremia. Gasometria fiO2 21% PaO2 55mmHg, lactato 3.12mmol/L. A radiografia do tórax mostrava infiltrados intersticiais bilaterais (Figura 1).



Figura 1 – Radiografia do tórax, mostrando infiltrados intersticiais bilaterais (Jan/2006).

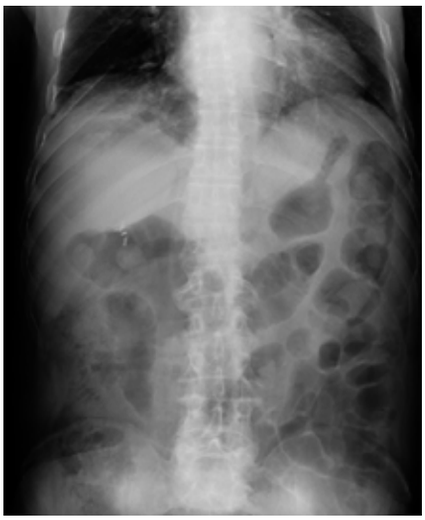

Figura 2 – Radiografia abdominal simples em pé, que mostra distensão do intestino delgado (Jan/2006).



Figura 3 – Exame microscópico directo de fezes, mostrando larva de *Strongyloides stercoralis* (X100).

/ Evolução clínica

Admitido no serviço de Medicina Interna com o diagnóstico de sépsis grave com ponto de partida em infecção respiratória. Ao quarto dia de internamento o doente desenvolve dor abdominal e diarreia, não sanguinolenta, sem horário, acompanhada de náuseas, apresentando a nível físico *rash* urticariforme linear a nível do tronco, distensão abdominal com ruídos hidroaéreos hipoactivos e dor abdominal difusa, sem sinais de irritação peritoneal. Realiza exames complementares, como radiografia abdominal e exame bacteriológico e parasitológico de fezes. A radiografia abdominal mostra distensão do intestino delgado (Figura 2).

As coproculturas (em número de 6) foram negativas. No exame parasitológico de fezes visualiza-se grande quantidade de larvas compatíveis com formas rabditiformes de *Strongyloides stercoralis* (Figura 3). A pesquisa de toxina de *Clostridium difficile* foi negativa.

Além de antibioterapia empírica para pneumonia adquirida na comunidade com amoxicilina-ácido clavulânico e azitromicina, é iniciado albendazol 400mg/dia, após isolamento de *Strongyloides stercoralis*, durante quatro dias. Por não se registar melhoria clínica e por persistência de isolamento de grande quantidade de larvas nas fezes, a dose de albendazol é aumentada para 800mg/dia, que manteve durante 15 dias, até obter negatividade em exames parasitológicos subsequentes. Evolução clínica e laboratorial favoráveis (Gráfico I, II e Quadro I). Hemoculturas e uroculturas negativas (Quadro I).

Efectuou-se rastreio familiar através de exame parasitológico de fezes cujo resultado foi negativo. Cerca de um mês após alta e em regime de ambulatório, apesar de manter negatividade em exame parasitológico de fezes, repete curso de albendazol 400mg durante 3 dias.

Novamente internado a 4 de Julho de 2006 por Linfoma de Hodgkin recorrente, tendo realizado novamente protocolo ABVD (Adriamicina, Bleomicina, Vimblastina e Dacarbazina), com alta melhorado. Embora a pesquisa de *S. strecoralis* nas fezes fosse nesta altura negativo efectuou, preventivamente, um curso de Abendazol 400 mg bid durante 3 dias, antes de se dar início ao ciclo de quimioterapia.

Foi reinternado em Agosto do mesmo ano com o diagnóstico de acidente vascular cerebral extenso, com má evolução, vindo posteriormente a falecer. Neste último internamento nova pesquisa de *S. stercoralis* nas fezes e no LCR foi negativa. A causa de morte terá sido um extenso enfarte fronto-temporo-parietal direito (documentado por TAC de crânio), presumivelmente de etiologia aterotrombótica, já que o doente tinha factores de risco vasculares e apresentava sequelas de doença cerebrovascular isquémica.

/ Discussão

A infestação aguda por *Strongyloides stercoralis* passa inadvertida na maioria dos doentes e converte-se frequentemente numa infestação crónica do tracto gastrointestinal[6].

As manifestações mais frequentes são dispepsia, epigastralgia, diarreia, tosse e prurido, sendo assintomática num terço dos casos.

As áreas endémicas são a América do Sul, Sudoeste Asiático, África Subsariana e região Apalachiana nos E.U.A.[7,8]. Na Europa tem havido descrição esporádica de casos clínicos e de séries de doentes que adquirem o parasita localmente, incluindo Reino Unido, França, Suíça, Itália, Jugoslávia, Polónia, Hungria, Roménia, Bélgica e Espanha[9]. No entanto, resultados de um estudo prospectivo efectuado na comunidade Valenciana em Espanha, indicam que a infecção por *S. stercoralis* é tão prevalente que parece ser endémico nesta região costeira, sendo este achado de extrema importância clínica, principalmente em doentes com predisposição para formas graves, assumindo o rastreio nestes casos grande importância[10].

O único factor de risco que o nosso doente apresentava era o facto de ter trabalhado num navio pesqueiro que embora estivesse sediado na costa galega, pudesse ter estado em países onde a estrongiloidíase é endémica. Também o facto de ser agricultor pode ter sido outro factor de contaminação através da penetração da pele em solo infestado. No entanto, não houve mais casos descritos de contaminação na sua povoação e o rastreio familiar foi negativo, tornando mais provável a primeira hipótese.

Além disso a estrongiloidíase torna-se altamente prevalente em doentes com neoplasias hematológicas, sendo também factores preditivos para estrongiloidíase, a schistosomíase com *Odds Ratio* (OR) de 6.58, ascaridíase com OR de 2.78 e o tratamento com corticosteróides com OR de 2.29[11]. Os corticosteróides são, dos fármacos imunossupressores prescritos, os que são mais utilizados e os que se associam mais especificamente com a transformação da estrongiloidíase crónica em hiperinfecção e disseminação. Estas formas de doença resultam não só da corticoterapia administrada mas também de doenças, que podem ser consideradas predisponentes pelas alterações imunológicas intrínsecas, nomeadamente, lupus, linfoma, artrite reumatóide, lepra e polimiosite[12,13]. Nestes casos além das formas graves de doença serem mais prevalentes a taxa de mortalidade pode ser superior a 80%.

Sinais e sintomas podem apenas estar presentes anos mais tarde ou tão precocemente quanto 20 dias após o início de corticoterapia[14,15]. Na hiperinfecção podem estar presentes as seguintes manifestações clínicas: íleo paralítico, hemorragia digestiva ou pulmonar, dificuldade respiratória ou síndrome de má absorção intestinal.

Fazendo uma revisão da história clínica do doente, a sintomatologia gastrointestinal com dor abdominal e diarreia intermitente, surge semanas depois de ter realizado doses elevadas de terapêutica imunossupressora, na qual se incluíam corticosteróides. O episódio de sépsis com ponto de partida em infecção respiratória faz suspeitar de início de hiperinfecção com sintomatologia resultante de migração transpulmonar das larvas e provável infecção bacteriana concomitante. A infecção bacteriana por bacilos Gram negativos torna-se frequente nestes doentes pela transposição da



mucosa do cólon ou por transporte dos mesmos pelas larvas.
O diagnóstico realiza-se meses depois através da detecção de grande quantidade de larvas nas fezes, desconhecendo se teria doença disseminada, necessitando para isso de estudar outros fluidos como o sangue, aspirado duodenal, lavado brônquico, etc.[16]. Doentes com infecção grave podem apresentar-se com má-absorção, enteropatia perdedora de proteínas e até hemorragia intestinal. Além disso o doente apresentava episódios recorrentes de urticária no tronco compatível com manifestação dermatológica de infecção crónica.

Dada a baixa carga parasitária e a irregularidade na excreção, é sempre recomendável a análise de três amostras[17]. O aspirado duodeno-jejunal é por vezes utilizado para detectar larvas de *Strongyloides* em doentes cuja análise de fezes foi negativa[18].
Em alternativa o ELISA é um teste de diagnóstico especialmente útil para o diagnóstico em doente imunocompetente[19], não tendo tanta utilidade em doente imunodeprimido, podendo haver elevada taxa de falsos positivos[20], apresentando valor predictivo negativo de 95% [21]. Nalguns casos o exame histológico da mucosa envolvida pode demonstrar larvas. Na doença disseminada as larvas filariformes podem ser encontradas nas fezes, expectoração, líquido do lavado bronco-alveolar, líquido pleural e líquido peritoneal.

O dado laboratorial que em conjunto com a sintomatologia clínica gastrointestinal deve levar à suspeição de presença de parasitose é a eosinofilia; está presente em 80% dos casos e é geralmente ligeira (entre 5 a 10%) e flutuante[22,23]. No entanto, em indivíduos imunodeprimidos ou tratados com corticóides, pode estar ausente, como o caso do nosso doente; sendo inclusivamente a eosinopenia considerada um marcador de mau prognóstico[24]. Outro achado laboratorial na estrongiloidíase é a elevação da imunoglobulina E[25].

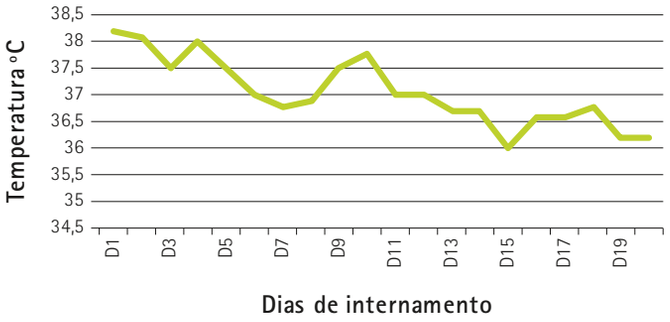

Gráfico I – Evolução do perfil de temperatura no internamento.

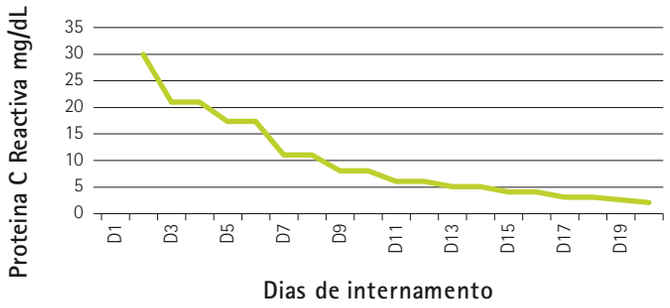

Gráfico II – Evolução do valor de proteína C reactiva no internamento.

QUADRO I – EVOLUÇÃO DOS RESULTADOS LABORATORIAIS

	D1	*D5*	*D10*	*D15*
Leucócitos/ µl	13500	4500	5400	5700
Eosinófilos/ µl	120	220	154	420
VS(mm)	>140	135	112	100
FA(U/L)	176	246	389	320
IgE total (IU/ml)		253		428
Urocultura	-	-		
Hemocultura	-	-		
Exame Parasitológico Fezes		+	+	-

(VS velocidade de sedimentação, FA fosfatase alcalina, IgE imunoglobulina E, - negativo, + positivo)

A estrongiloidíase deve ser tratada pelo risco potencial de hiperinfecção fatal. O tiabendazol é actualmente menos utilizado devido à disponibilidade de fármacos mais eficazes e melhor tolerados. Actualmente o tratamento de escolha é a ivermectina e o albendazol é uma alternativa[26]. Não existe um esquema de tratamento de eleição para a estrongiloidíase, existindo disparidade nos esquemas e na duração de tratamento. A posologia dos anti-helmínticos preconizados no tratamento da estrongiloidíase é a seguinte: tiabendazol (25mg/kg cada 12h durante 3 dias), albendazol (15mg/kg cada 12h durante 3 dias) e ivermectina (200µg/kg/dia durante 2 dias). Na infecção grave parece haver mais consenso quanto à utilização de ivermectina, só ou combinada com albendazol, sendo neste caso a duração do tratamento dependente da negatividade dos exames parasitológicos[27]. Também se pode utilizar em casos graves e em que a via oral não esteja disponível, uma preparação de ivermectina de administração subcutânea, (6mg subcutâneo em administração única durante dois dias consecutivos), que mostrou ter a mesma efectividade que a administrada por via oral[28].

Em doentes imunodeprimidos parece não haver papel para a terapêutica de manutenção após obtenção de cura com esquema de tratamento habitual[29].

/ Conclusão

Os quadros clínicos graves são pouco frequentes mas acarretam grande mortalidade, pelo que perante um doente com factores de risco para hiperinfecção ou disseminação, deve ser iniciado tratamento o mais precocemente possível. Será apropriado realizar testes de rastreio para estrongiloidíase, em Portugal, em indivíduos com quadro clínico e epidemiológico de exposição (incluindo eosinofilia inexplicável, lesões cutâneas urticariformes ou serpiginosas, ou sintomas pulmonares ou gastrointestinais), doentes imunodeprimidos (sob tratamento imunossupressor ou corticoterapia, infecção por HTLV-1, doença maligna hematológica, desnutrição, VIH). Também o candidato a transplante, e antes de iniciar imunossupressão, deve ser rastreado se houver história de exposição potencial[30,31]. Em indivíduos assintomáticos também haverá indicação de rastreio se forem imigrantes, viajantes de longa duração ou militares que tenham estado em áreas conhecidas como endémicas para estrongiloidíase, mesmo que a exposição tenha sido décadas antes[32,33]. O aumento do número de imigrantes procedentes de países onde a estrongiloidíase é endémica, deve levar-nos a pensar nesta e noutras parasitoses como doenças mais prevalentes num futuro próximo.

/ Bibliografia

1. Grove DI, Warren KS, Mahmoud AAF. "Algorithms in the diagnosis and management of exotic diseases. III. Strongyloidiasis", *J Infect Dis*, 1975;131:755-8.

2. RM, Genta. "Global prevalence of strongyloidiasis: critical review with epidemiologic insights into the prevention of disseminated disease", *Rev Infect Dis*, 1989;11:755-67.

3. Schupf N, Ortiz M, Kapell D, Kiely M, Rudelli RD. "Prevalence of intestinal parasite infections among individuals with mental retardation in New York State", *Ment Retard*, 1995; 33(2):84-9.

4. Neva, F. A. "Intestinal nematodos of human beings", Basic clinical parasitology. Appleton & Lange, Norwalk, Conn., 1994; 123-128.

5. Scowden EB, Schaffner W, Stone WJ. "Overwhelming strongyloidiasis: an unappreciated opportunistic infection", *Medicine (Baltimore)*,1978; 57:527-44.

6. Parto Moreno G, Rodríguez Rodríguez R, Campillos Páez. "Strongyloides stercoralis: factores de riesgo para estrongiloidosis disseminada", *Med Clin* (Barc). 200; 121:662-4.

7. Genta, R. "Global prevalence of strongyloides: critical review with epidemiologic insights into the prevention of disseminated disease". *Rev Infect Dis.* 1989; 5:755-67.

8. Sorozcan, W. "Strongyloides stercoralis intestinal roundworm. II. Geographic distribution". *Wiad Parazytol.* 1994; 40:115-26.

9. Keiser PB, Nutman TB. "Strongyloides stercoralis in the immunocompromised population". *Clin Microbiol Rev.* 2004; 17:208-17.

10. Román Sánchez, P. et al. "Endemic strongyloides on the Spanish Mediterranean Coast". *Q J Med.* 2001; 94:357-363.

11. Nucci M, Portugal R, Pulcheri W, Spector N, Ferreira SB de Castro MB, Noe R, de Oliveira HP. "Strongyloidiasis in patients with hematologic malignancies". *Clin Infect Dis.* 1995; 675-7.

12. Chaudhuri, B., S. Nanos, J. N. Soco, and E. A. McGrew. "Disseminated Strongyloides stercoralis infestation detected by sputum cytology". *Acta Cytol.* 1980; 24:360–362.

13. McNeely, D. J., T. Inouye, P. Y. Tam, and S. D. Ripley. "Acute respiratory failure due to strongyloidiasis in polymyositis". *J. Rheumatol.* 1980;7:745–750.

14. Coulter, C., D. G. Walker, M. Gunsberg, I. G. Brown, J. F. Bligh, and P Prociv. "Successful treatment of disseminated strongyloidiasis". *Med. J.Aust.* 1992; 157:331–332.

15. Debussche, X., M. Toublanc, J. P. Camillieri, and R. Assan."Overwhelming strongyloidiasis in a diabetic patient following adrenocorticotropin treatment and keto-acidosis". *Diabetes Metab.* 1988; 14:294–298.

16. Siddiqui AA, Berk SL. "Diagnosis of strongyloides stercoralis Infection". *Clin Infect Dis.* 2001; 33:1040-7.

17. Cremanes Romero MJ, Igual Adell R, Ricart Olmos C, Estellés Piera F, Pastor Guzmán A, Manéndez Villanueva R. "Infección por Strongyloides stercoralis en la comarca de La Safor (Comunidade valenciana)". *Med Clin (Barc)*,1997; 109:212-5.

18. Beal CB, Viens P, Grant RG, Hughes JM. "A new technique for sampling duodenal contents: demonstration of upper small-bowel pathogens". *Am J Trop Med Hyg.* 1970; 19:349-52.

19. Carroll SM, Karthigasu KT, Grove DI. "Serodiagnosis of human strongyloidiasis by an enzyme-linked immunosorbent assay". *Trans R Soc Trop Med Hyg.* 1981; 75:706-9.

20. Abdalla, J, Saad, M, Myers, JW, Moorman, JP. "An elderly man with immunosuppression, shortness of breath, and eosinophilia". *Clin Infect Dis.* 2005; 40:1464.

21. Schaffel R, Nucci M, Carvalho E, Braga M, Almeida L, Portugal R, Pulcheri W. "The value of an immunoenzymatic test (enzyme-linked immunosorbent assay) for the diagnosis os strongyloidiasis in patientes immunosuppressed by hematologic malignancies". *Am J Trop Med Hyg.* 2001; 65:346-50.

22. Román Sanchez P, Pastor Gusman A, Moreno Guillán S, Igual adell R, Martin Estrich A, Navarro Gonzalo I, et al. "Endemic strongyloidiasis on the Spanish Mediterranean Coast". *QJ Med.* 2001; 94:357-63.

23. Maraha B, Buiting AGM, Hol C, Pelgrom R, Blotkamp C, Polderman AM. "The risk of Strongyloides stercoralis transmission from patientes with disseminated strongyloides to the medical staff". *J Hosp Infect.* 2001;49:222-4.

24. Lim S, Katz K, Krajden S, Fuksa M, Keystone JS, Kain KC. "Complicated and fatal Strongyloides infection in Canadians: risk factors, diagnosis and management". *CMAJ* 2004; 5:479-84.

25. Greiner K, Bettencourt J, Semolic C. "Strongyloidiasis: a review and update by case example". *Clin Lab Sci.* 2008; 21:82-8.

26. Igual-Adell R, Oltra-Alcaraz C, Soler-Company E, Sanchez-Sanchez P, Matogo-Oyana J, Rodriguez-Calabuig D."Efficacy and safety of ivermectin and thiabendazole in the treatment of strongyloidiasis". *Expert Opin Pharmacother.* 2004; 5:2615-9.

27. Keiser PB, Nutman TB. "Strongyloides stercoralis in the immunocompromised population". *Clin Microbiol Rev.* 2004; 17:208-17.

28. Suputtamongkol Y, Kungpanichkul N, Silpasakorn S, Beeching NJ. "Eficcacy and safety of a single-dose veterinary preparation of ivermectin versus 7-day high-dose albendazole for chronic strongyloides". *Int J Antimicrob Agents.* 2008; 31:46-9.

29. Schaffel R, Nucci M, Portugal R, Castro MB, Ferreira SB, Almeida L, Spector N, Pulcheri W. "Thiabendazole for the treatment of strongyloidiasis in patients with hematologic malignancies". *Clin Infect Dis.* 2000; 31:821-2.

30. Arsi Arsenijevi V, Dzami A, Dzami Z, Milobratovi D, Tomi D. "Fatal Strongyloides stercoralis infection in a young woman with lupus glomerulonephritis". *J Nephrol.* 2005; 18(6):787-90.

31. Roxby AC, Gottlieb GS, Limaye AP. "Strongyloidiasis in transplant patients". *Clin Infect Dis.* 2009; 49(9):1411-23.

32. Nuesch R, Zimmerli L, Stockli R, Gyr N, Christoph Hatz FR. "Imported strongyloidosis: a longitudinal analysis of 31 cases". *J Travel Med.* 2005; 12(2):80-4.

33. Gill GV, Welch E, Bailey JW, Bell DR, Beeching NJ. "Chronic Strongyloides stercoralis infection in former British Far East prisoners of war". *QJM.* 2004: 97:789-95.