RPDI
Maio > Agosto 2011 / Vol. 7 > N.º 2

ARTIGO DE REVISÃO / *REVIEW ARTICLE*

Encefalite por vírus herpes simplex

Estatística de 19 anos de um Serviço de Doenças Infecciosas

Herpes simplex virus encephalitis

19 years data from an Infectious Diseases Service

/ C. Nazareth[1] / B. Pereira[1] / H. Alves[2]
/ J. G. Saraiva da Cunha[3]
/ A. A. Meliço Silvestre[4]

[1] Internas de Infecciologia, Serviço de Doenças Infecciosas dos Hospitais da Universidade de Coimbra, EPE
[2] Assistente Hospitalar, Serviço de Doenças Infecciosas dos Hospitais da Universidade de Coimbra, EPE
[3] Professor Associado com Agregação da Faculdade de Medicina da Universidade de Coimbra e Director de Serviço do Serviço de Doenças Infecciosas dos Hospitais da Universidade de Coimbra, EPE
[4] Professor Catedrático da Faculdade de Medicina da Universidade de Coimbra e Director da Área de Gestão Integrada Médica II dos Hospitais da Universidade de Coimbra, EPE

Centro onde foi efectuado o trabalho:
Serviço de Doenças Infecciosas dos Hospitais da Universidade de Coimbra, EPE

Correspondência:
Cláudia Nazareth
Serviço de Doenças Infecciosas dos Hospitais da Universidade de Coimbra, EPE
Av. Bissaya Barreto – Praceta Prof. Mota Pinto
3030-075 Coimbra
Telemóvel: +351 96 5464865
e-mail: claudia.nazareth@gmail.com

/ Resumo

A encefalite por vírus herpes simplex é a mais frequente causa de encefalite não epidémica após o período neonatal. Embora importantes desenvolvimentos tenham ocorrido neste campo, continua a estar associada a elevada morbilidade e mortalidade.

Efectuámos um estudo retrospectivo, conjuntamente com uma revisão da literatura, no sentido de avaliar a sensibilidade e especificidade dos meios diagnósticos, as atitudes terapêuticas e os resultados obtidos. Analisámos 37 internamentos, entre 01/01/1989 e 31/12/2007, com o diagnóstico principal de encefalite herpética. Para além dos elementos referentes à clínica, revimos os dados relativos à punção lombar, electroencefalograma, neuroimagiologia, entre outros. A *Polymerase Chain Reaction* (PCR), método diagnóstico de eleição, foi realizada em 11% dos doentes, com 75% de positividade. Todos os doentes efectuaram tratamento com aciclovir, por 10 a 21 dias. Registou-se uma mortalidade de 10,8% e 69,7% dos doentes apresentaram sequelas. Dada a gravidade desta patologia, são actualmente recomendados tempos terapêuticos mínimos de 14 a 21 dias com aciclovir. O benefício da corticoterapia é controverso. Todos os doentes devem realizar electroencefalograma e preferencialmente ressonância magnética, bem como PCR após 2 semanas de tratamento. Continua a ser necessária investigação nesta área, com desenvolvimento de estratégias preventivas e terapêuticas mais eficazes.

Palavras-chave: Encefalite herpética, Meningoencefalite, vírus herpes simplex.

/ Abstract

Herpes simplex encephalitis is the most common cause of non epidemic encephalitis on patients over 6 months of age. Although major developments have happened, the disease is still associated with high morbidity and mortality rates. A retrospective study, with a literature review, was conducted and diagnostic methods, treatment and outcome were evaluated. Thirty seven hospital admissions, from 01/01/1989 to 31/12/2007, were evaluated. All had herpes simplex encephalitis as main diagnosis. Clinical findings, cerebrospinal fluid analysis, electroencephalogram and imaging data, among others, were reviewed.

Polymerase Chain Reaction (PCR), the "gold standard" test, was performed in 11% of our patients, with positive results in 75%. All were treated with acyclovir, ranging from 10 to 21 days. There was a 10,8% mortality rate and, in 69,7% neurologic sequelae occurred. Acyclovir is the current treatment of choice and should be administered for at least 14 to 21 days. Adjunctive steroid treatment benefit is still controversial. Every patient should undergo electroencephalogram and neuroimaging, preferably magnetic resonance, and repeat PCR testing after 2 weeks of therapy. Further investigation is still needed in order to develop new preventive strategies and more effective treatments.

Key-words: *Encephalitis, Meningoencephalitis, herpes simplex virus.*

/Introdução

O atingimento do Sistema Nervoso Central (SNC), conduzindo a um processo de encefalite, é uma manifestação pouco frequente das infecções víricas. Contudo, dependendo do agente etiológico envolvido, o quadro neurológico pode ser relativamente benigno ou, em outro extremo, associado a alta morbilidade e mortalidade.

A partir dos 6 meses de idade a causa mais comum de encefalite não epidémica, no imunocompetente, é a encefalite por vírus herpes simplex (EHS).[1]

O vírus herpes simplex (VHS) é um vírus de ADN de dupla cadeia, pertencente à família *Herpesviridae*. Apresenta um ciclo reprodutivo curto, destruição rápida da célula hospedeira e capacidade de permanecer latente nos gânglios sensoriais e autonómicos, mais frequentemente no olfactivo, trigémeo e gânglios sagrados.[2,3] Os VHS tipo 1 (VHS-1) e tipo 2 (VHS-2) partilham entre si 50 a 70% do material genético, mas distinguem-se pela sua expressão antigénica e propriedades biológicas.[3,4] Ambos apresentam alta prevalência no ser humano, particularmente o VHS-1 que atinge taxas de seropositividade de 39% na adolescência e 65 a 90% na idade adulta.[3,5] A seroprevalência do VHS-2 tem vindo a diminuir nos países desenvolvidos, sendo actualmente inferior a 20% nos Estados Unidos da América. Contudo, estes valores tendem a variar de acordo com as condições socioeconómicas, idade, género e área geográfica.[4]

A transmissão ocorre geralmente através do contacto mucocutâneo orolabial com gotículas infectadas ou por contacto sexual, mais frequente na infecção por VHS-1 e VHS-2, respectivamente. Contudo, ambos são passíveis de causar infecção por qualquer uma das vias.[3,4] A transmissão neonatal não será objecto de discussão neste trabalho.

As manifestações clínicas dependem do local da infecção, da idade e do estado imunológico do doente. Na primoinfecção as lesões mucocutâneas são habitualmente mais exuberantes, podendo ocorrer envolvimento sistémico (febre, mialgias, adenopatias). A recorrência da infecção caracteriza-se pela presença de úlceras mucosas ou lesões cutâneas vesiculadas e pruriginosas, frequentemente precedidas de pródromo.[3]

O envolvimento do SNC ocorre raramente, mas conduz a um quadro clínico grave e com elevada fatalidade. Estudos corroboram que as principais vias de acesso são o nervo olfactivo e trigémeo, mas o mecanismo de invasão continua a ser objecto de grande controvérsia. Três teorias são mais frequentemente discutidas: infecção do SNC na sequência de primoinfecção, invasão axonal retrógrada com consequente atingimento cerebral ou reactivação do VHS que se encontra latente a nível encefálico.[2,4]

A infecção do SNC pelo VHS traduz-se por uma encefalite aguda necrotizante, com focalização temporal e com variável envolvimento meníngeo (meningoencefalite).

Posteriormente, a clínica relaciona-se não só com as lesões directamente imputadas à infecção viral, mas também pela exacerbação da resposta imune do hospedeiro, com libertação de mediadores inflamatórios.[5]

O principal agente etiológico, correspondendo a mais de 90% dos casos de EHS, é o VHS-1. Embora não se observe variação sazonal nem associação ao género, parece existir uma distribuição bimodal da sua incidência, com um terço dos casos a ocorrer em idades inferiores a 20 anos e 50% em idades superiores a 50 anos.[1]

A mortalidade excede os 70% em doentes não tratados.[2,6] Perante suspeição diagnóstica, a disponibilização de terapêutica adequada, tão precocemente quanto possível, melhora a sobrevida e diminui a taxa e gravidade das sequelas.[4,7]

Pretende-se com este levantamento avaliar a utilidade diagnóstica dos exames complementares, a terapêutica preconizada e os resultados obtidos, oferecendo uma revisão da literatura e enfatizando alguns pontos considerados de maior relevância neste contexto.

/ Material e Métodos

Foi obtida uma listagem de processos hospitalares correspondentes a doentes com internamento entre 01 de Janeiro de 1989 e 31 de Dezembro de 2007 no Serviço de Doenças Infecciosas (SDI) dos Hospitais da Universidade de Coimbra EPE (HUC), com uma das seguintes codificações pela Classificação Internacional de Doenças, 9ª Revisão, Modificação Clínica (ICD-9-MC): 054.3 *Meningoencefalite herpética* e 054.72 *Meningite por herpes simplex*.

Foram analisados retrospectivamente os dados clínicos, analíticos, electroencefalográficos e imagiológicos.

/ Resultados

No período de tempo em estudo, identificou-se um total de 67 doentes com o diagnóstico de meningoencefalite herpética ou meningite por vírus herpes simplex.

QUADRO I – SINAIS E SINTOMAS DOCUMENTADOS

Sinais e Sintomas	Total de Doentes (%)
Febre	32 (86,5)
Alteração do Estado de Consciência	29 (78,4)
Alteração da Personalidade	24 (65,9)
Cefaleias	21 (56,8)
Rigidez da Nuca	21 (56,8)
Convulsões	19 (51,3)
Disfasia	16 (43,2)
Défice Mnésico	12 (32,4)
Vómitos	11 (29,7)
Alterações dos Pares Cranianos	10 (27,0)
Fotofobia	3 (<0,1)
Hemiparésia	3 (<0,1)
Herpes Labial	3 (<0,1)

QUADRO II – PADRÕES SEROLÓGICOS PARA VHS

	14 Doentes	1 Doente	1 Doente	1 Doente	3 Doentes
IgG VHS-1	+	+	+	–	–
IgG VHS-2	–	+	+	–	–
IgM VHS 1+2	–	–	+	+	–

Legenda: + Positivo; – Negativo

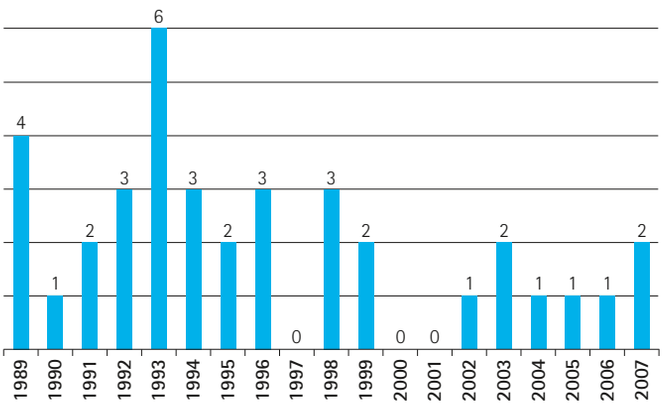

Gráfico I – Encefalites por HSV por ano de diagnóstico

Dos processos hospitalares solicitados, 11 não estiveram disponíveis para consulta. Após revisão retrospectiva dos restantes processos, foram ainda excluídos desta estatística 19 doentes: 2 por erro de codificação, 8 por se ter posteriormente verificado outro diagnóstico (neurossífilis, encefalite por vírus influenza, toxoplasmose cerebral, tuberculose do sistema nervoso central, encefalite por vírus de Epstein-Barr, encefalite por vírus da parotidite, pansinusite e leptospirose) e 9 por apresentarem, para o mesmo internamento, a codificação ICD-9-MC 053.0 – *Herpes zoster com meningite* ou 053.19 – *Herpes zoster com complicações no sistema nervoso não classificáveis em outra parte*.

Assim, foram revistos nesta casuística um total de 37 processos hospitalares, correspondendo a uma média de 1,95 ± 1,51 casos/ano (Gráfico I).

Todos os doentes eram caucasóides, sendo 16 deles do sexo feminino e 21 do sexo masculino, com uma média de idade de 40,0 ± 20,33 anos [11,82].

O internamento teve uma duração média de 21,3 ± 14,29 dias [4;78] e os principais sinais e sintomas, relatados à data de internamento, foram febre (86,5%), alteração do estado de consciência (78,4%), alteração da personalidade (65,9), rigidez da nuca (56,8%) e cefaleias (56,8%) (Quadro I).

Analiticamente, 56,8% dos doentes apresentavam leucocitose periférica (contagem de leucócitos > 10000/mm^3).

Na análise do líquido cefalorraquídeo (LCR) observou-se que 59,5% apresentavam elevação da proteinorraquia (> 50 mg/dl), 89,2% elevação da contagem de eritrócitos (> 10/mm^3) e 97,3% pleocitose (> 5/mm^3), dos quais 77,8% registaram predomínio de mononucleares (Gráfico 2). Em todos, a cultura do LCR foi negativa. Em 4 doentes (11%) foi requisitada a pesquisa de VHS no LCR pela técnica PCR, que se revelou positiva para VHS-1 em 3 deles, e um doente repetiu este exame no final do tratamento, que foi negativo.

Vinte doentes realizaram serologia para infecção por VHS, verificando-se os padrões expostos no Quadro II.

Realizaram serologia para infecção pelo vírus da imunodeficiência humana (VIH) 11 doentes, que foi negativa em todos os casos.

Relativamente aos exames imagiológicos, apenas 1 doente não realizou tomografia computadorizada crânio-encefálica (TAC). Dos restantes, 52,8% (19/36) apresentaram neste exame alterações compatíveis com EHS, tal como 62,5% (10/16) dos doentes que realizaram ressonância magnética crânio-encefálica (RMN) (Gráfico III).

Em todos os doentes foi obtido pelo menos um electroencefalograma (EEG) que, embora não tenha sido compatível com o diagnóstico em 13,5% (5/37) dos casos, em 62,2% (23/37) apresentou alterações típicas desta patologia (Gráfico III).

No que diz respeito ao tratamento, todos os doentes foram submetidos a terapêutica endovenosa com aciclovir. Contudo, constatou-se alguma variação relativamente aos tempos de

terapêutica preconizada. Cerca de 13,5% (5/37) completaram menos de 10 dias de tratamento, 16,2% (6/37) 10 dias, 56,8% (21/37) 11-14 dias e 13,5% (5/37) 21 dias.

À data de alta, 30,3% (10/33) dos doentes apresentavam um exame objectivo normal, sendo a sua média de idades de 25,1±14,9 anos [12;62] e 69,7% (23/33) apresentaram sequelas, sendo as mais frequentes: alterações da personalidade (n=10), défices mnésicos (n=9), dificuldade de concentração e aprendizagem (n=7), desorientação no tempo e no espaço (n=6) e disfasia (n=5). A média de idades do segundo grupo foi de 45,0±19,5 anos [12;82].

A taxa de mortalidade verificada aos 18 meses foi de 10,8% (4/37). Em 3 dos 4 óbitos foram registadas co-morbilidades: etilismo crónico e diabetes mellitus insulino-tratada, tetraplegia e paralisia cerebral.

/ Discussão

O termo encefalite designa um processo inflamatório do parênquima cerebral cuja etiologia pode ser de carácter infeccioso ou não infeccioso. Embora o diagnóstico se baseie primariamente na clínica, que inclui febre, cefaleias e alteração do estado de consciência[8] esta patologia pode ainda cursar com uma grande diversidade de sinais e sintomas, secundários ao envolvimento do SNC. Independentemente da causa, a correcta e atempada abordagem terapêutica contribui para a diminuição da mortalidade e da morbilidade.

Assim, é fundamental ter em conta os diversos diagnósticos diferenciais, que incluem as encefalites virais (vírus do grupo herpes, vírus da parotidite, vírus do sarampo, arbovírus, enterovírus, VIH), doenças de etiologia bacteriana (febre escaro-nodular, febre Q, tuberculose do SNC, sífilis meningovascular), doenças de etiologia fúngica (criptococose, aspergilose), doenças de etiologia parasitária (malária, toxoplasmose), lesões ocupantes de espaço (neoplasia, abcesso), doenças auto-imunes (lúpus, síndrome de Reye), toxicidade medicamentosa, ADEM (*acute disseminated encephalomielitis*) ou síndrome pós-infeccioso imunomediado (vírus varicella-zoster, vírus de Epstein-Barr, vírus da rubéola, vírus do sarampo, vírus da parotidite, vírus influenza), cefaleia complicada, entre outros.[6,8,9]

A distinção é muitas vezes difícil, senão impossível. Devem ser tidos em conta dados epidemiológicos e demográficos, sinais e sintomas, evolução clínica e resultados dos exames complementares de diagnóstico.

Na fase inicial deste estudo, correspondente ao levantamento dos processos únicos hospitalares, rejeitámos 17 doentes que haviam tido alta com diagnóstico de *meningoencefalite herpética* e/ou *meningite por herpes simplex*, nos quais encontrámos diagnósticos diferenciais alternativos. Destaca-se que em todos os casos foi preconizada terapêutica de suporte, terapêutica antivírica e antibiótica, sendo posteriormente estabelecido um diagnóstico definitivo que, em alguns casos, justificou atitudes terapêuticas

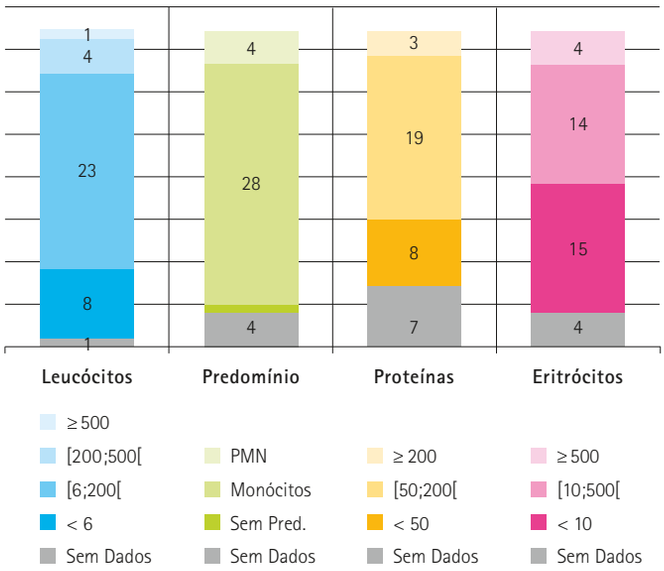

Gráfico II – Características do líquido cefalorraquidiano

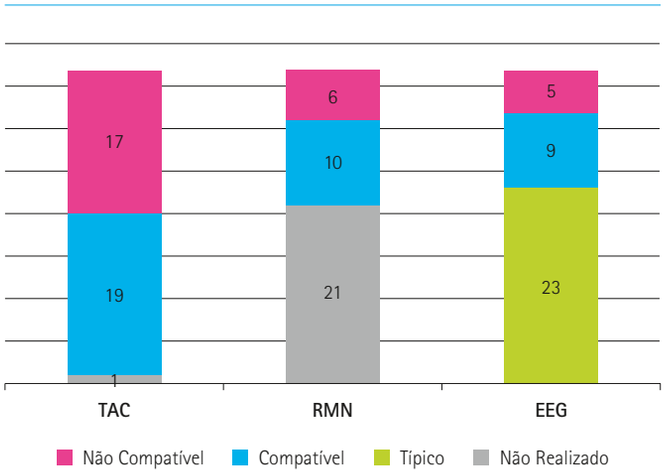

Gráfico III – Resultados dos exames imagiológicos e electroencefalograma

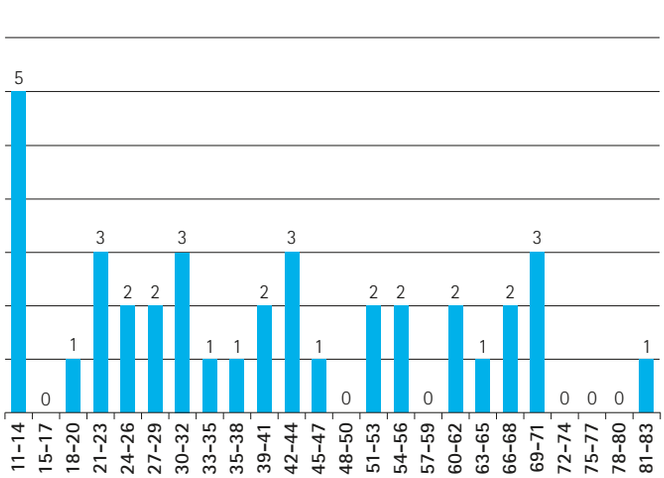

Gráfico IV – Distribuição das idades à data de diagnóstico (número de doentes por grupo etário)

adicionais (toxoplasmose, tuberculose do SNC). Ainda neste contexto, apesar da infecção pelo VIH não cursar habitualmente com clínica de encefalite, a imunossupressão que lhe é secundária é factor predisponente para encefalite viral.[4,6] Por outro lado, a coinfecção VHS-2/VIH parece estar relacionada com uma mais rápida progressão para SIDA.[10] Neste sentido, para além de afastados os diagnósticos diferenciais mais frequentes, em cerca de um terço dos doentes foi também excluída esta patologia.

Embora tenha uma baixa incidência (1:250000 a 1:500000), a encefalite por vírus herpes simplex é a mais frequente causa de encefalite esporádica letal, sendo o VHS-1 responsável pela quase totalidade dos casos.

A aplicação da PCR para detecção do VHS no líquido céfalo-raquidiano, bem como para tipagem viral, analisada conjuntamente com resultados serológicos, permitiu concluir que cerca de um terço dos casos de EHS ocorre antes dos 20 anos de idade e 50% dos casos após os 50 anos, e que um terço dos casos correspondem a primo-infecção e dois terços a infecção recorrente.[1,7,11]

No nosso estudo não encontrámos esta distribuição bimodal (Gráfico IV). Apenas 13,3% dos doentes tinham idade inferior a 20 e 35,1% idade superior a 50 anos. Contudo, relativamente aos escalões mais jovens importa referir que o internamento do SDI recebe apenas doentes com idade igual ou superior a 12 anos, o que vem influenciar estes resultados.

Os dados serológicos, disponíveis em apenas 20 processos clínicos, revelaram em 20% dos doentes (4/20) serologia negativa ou de fase aguda para VHS-1 (doentes com 12, 13, 30 e 40 anos de idade), correspondendo o quadro de encefalite a provável primoinfecção.

No que diz respeito à prevalência por género e raça, detectámos apenas discreta predominância do sexo masculino (56,8%) e a totalidade dos doentes era caucasóide. Dados que são concordantes com a literatura revista, em que esta patologia é descrita como não exibindo preferência por género e em que cerca de 95% dos diagnósticos se verificam na raça caucásica.[1,7]

Clinicamente, a EHS apresenta-se como uma doença aguda, com evolução inferior a uma semana[4,6], cujas manifestações neurológicas decorrem do processo infeccioso a nível do parênquima cerebral, com focalização nos lobos temporais.

Embora os sinais e sintomas não possam considerar-se patognomónicos são bastante característicos, devendo fazer-nos suspeitar de imediato deste diagnóstico. A tríade febre, cefaleia e alteração do estado de consciência é relatada em mais de 80% dos casos[5] contudo, outros sinais e sintomas podem estar presentes: deterioração progressiva do estado de consciência, presença de sinais neurológicos focais (afasia, hemianópsia, hemiparésia), convulsões (focais ou generalizadas), défices mnésicos agudos, rigidez da nuca e alterações do comportamento (desorientação, agitação, alteração da personalidade, alucinações)[1,3,7,11]. Importa também referir que cerca de 20% dos doentes apresenta clínica pouco exuberante, sem exibir os clássicos sinais neurológicos.[4,6] Todos os doentes incluídos nesta estatística apresentaram clínica altamente sugestiva.

Concordantemente, os sinais e sintomas mais prevalentes à data de internamento foram febre, alteração do estado de consciência, alteração da personalidade, rigidez da nuca e cefaleias (Quadro I). Seria de esperar que este último sintoma fosse mais frequente, contudo 11 doentes apresentavam défices neurológicos graves que impossibilitaram a correcta colheita de informação. Nestes casos, que habitualmente têm dias de evolução, deve sempre que possível ser obtida a história clínica junto de terceiros.

Diversos exames complementares de diagnósticos estão actualmente à nossa disposição.

O hemograma revela-se pouco útil nesta patologia dado que a mesma pode cursar com valor normal de contagem de leucócitos, com leucocitose ou com leucopenia.[3] Concordantemente, cerca de metade da população em estudo apresentou leucocitose enquanto os restantes apresentaram contagem normal de leucócitos periféricos.

Na suspeita deste diagnóstico e sempre que não esteja contra-indicado, deve ser realizada punção lombar com caracterização bioquímica do LCR e pesquisa de VHS por PCR. Outros métodos têm sido avaliados neste sentido, tais como o isolamento do VHS por cultura ou a pesquisa de anticorpos anti-VHS no liquor. O primeiro, embora com valor diagnóstico na EHS neonatal (40% de culturas positivas), apresenta baixa sensibilidade na criança e no adulto (<4% de culturas positivas)[1,9,11,12]. O segundo tem pouco valor diagnóstico na fase aguda, dado o atraso de 10 a 30 dias na produção de anticorpos intratecais, e requer comparação com os títulos de anticorpos séricos: uma razão soro/LCR ≤ 20 é sugestiva de produção intratecal.[9,12] Pode, contudo, ser utilizada para diagnóstico retrospectivo, uma vez que os anticorpos persistem durante meses ou anos.[1,11,13,14]

Os achados mais frequentes no LCR são pleocitose com predomínio linfocítico (média de 100/mm^3, podendo variar entre 10 e 2000/mm^3) e elevação moderada da proteinorraquia (média de 100 mg/dl, podendo variar entre 50 e 700 mg/dl).[1,3,4,7,15] No entanto, uma percentagem inferior a 5% dos doentes pode não apresentar quaisquer alterações a este nível[1,6,8]. A presença de eritrócitos, reflectindo a natureza necro-hemorrágica das lesões encefálicas, não é diagnóstica[3,7,8] e a hipoglucorraquia é infrequente.[1,4]

Constatámos que cerca de 97% nos doentes incluídos apresentaram pleocitose, com uma média de 84,5 células/mm^3, 59,5% elevação da proteinorraquia, com uma média de 97,3 mg/dl, 89,2% elevação da contagem de eritrócitos e nenhum apresentou um liquor caracterizado como *normal*. Estes valores estão de acordo com o que foi referido anteriormente.

Actualmente, o teste de diagnóstico de eleição é a detecção do VHS no liquor pela técnica de PCR.[1,3,7,11,12] Apresenta uma elevada especificidade e sensibilidade, 98-99% e 95-100% respectivamente[1,7,11], permite um diagnóstico em poucas horas e obtém-se por um método menos invasivo e, consequentemente, com menores riscos para o doente comparativamente com a biópsia cerebral. Alguns estudos sugerem que resultados falsos negativos podem ocorrer pela presença de compostos porfirínicos no LCR (por degradação do grupo heme eritrocitário)[1,12] e em fases precoces da doença, particularmente nas primeiras 72 horas depois do início dos sintomas.[1,12,13] Nos últimos, este exame deve ser repetido após este intervalo de tempo. A amostra, se possível, deve ser examinada de imediato ou, em alternativa, conservada em condições adequadas (-20ºC).[16] Quando a PCR se revela positiva, na maioria dos casos o ADN do VHS mantém-se detectável até 7 a 10 dias[1,7,12,17,18], ainda que sob terapêutica antivírica. Mais recentemente, a técnica de PCR em tempo real quantifica a carga vírica no liquor, permitindo a avaliação da resposta à terapêutica por confirmação de valores decrescentes de carga vírica[12,18]. Alguns estudos sugerem ainda uma correlação directa entre a carga vírica, a gravidade da clínica[12] e o prognóstico[7,16,19], muito embora não haja unanimidade relativamente a este ponto.[18]

Para além dos factores relacionados com a amostra, outros referentes à técnica parecem interferir nos resultados obtidos: standardização, utilização de *primers* adequados, especificidade e sensibilidade do teste, uso de controlos positivos e negativos, utilização de técnicas que previnam a contaminação, entre outros.[12]

No SDI, as amostras de LCR recolhidas para detecção de ADN de VHS por PCR foram enviadas para o Laboratório de Microbiologia da Faculdade de Medicina da Universidade de Coimbra (FMUC). A técnica preconizada, baseada num protocolo *in house*, sofreu diversas actualizações, de acordo com a evolução nesse campo.

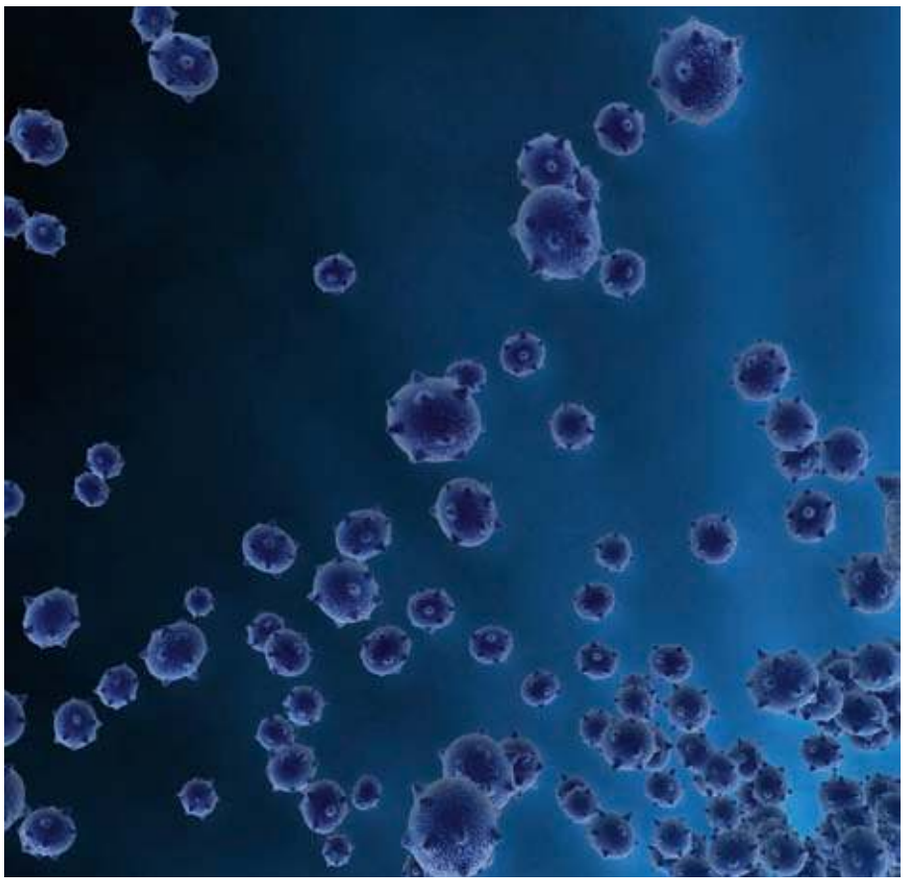

Como se pôde constatar pelos dados apresentados, este exame, somente disponível a partir de 1994, foi realizado em 19% dos doentes (4/21). Apesar de ser considerado o método diagnóstico de eleição, algumas dificuldades se colocavam à sua realização. As amostras de LCR recolhidas só poderiam seguir para a FMUC no período de horário laboral (2.ª a 6.ª feira), não havendo disponibilidade de recursos para adequada conservação das mesmas até envio. Por outro lado, prevaleciam na altura alguns conceitos que estudos ulteriores vieram contrariar, tais como a possibilidade de o congelamento da amostra inviabilizar a realização da PCR, ou a obtenção de resultados falsos negativos se a punção lombar fosse realizada após início de terapêutica com aciclovir. A PCR para VHS foi positiva em 3 dos 4 doentes (75% dos casos).

Actualmente, reconhece-se vantagem em repetir a punção lombar 10 a 14 dias após o início do tratamento.[1,4] Muito embora não esteja determinada a percentagem de doentes que recidiva, estudos em populações pediátricas apontam para valores de 5 a 26%. Em adultos, estima-se que esta percentagem seja mais baixa. A realização de PCR após 10 a 14 dias de tratamento permitirá distinguir os *não respondedores* (PCR persistentemente positiva), das recidivas (PCR negativa, que positiva 1 a 12 semanas após suspensão de aciclovir) e do síndrome pós-infeccioso imunomediado (PCR consistentemente negativa em contexto de recidiva clínica).[1]

A repetição da punção lombar foi efectuada em apenas um doente, que demonstrou PCR para VHS negativa. Não houve registo de recidivas.

O estudo histológico de amostras recolhidas por biópsia cerebral, anteriormente considerado o exame diagnóstico de eleição, está apenas indicado para os casos em que não se verifica resposta à terapêutica, quando ocorre recidiva dos sintomas ou quando se mantém a dúvida diagnóstica num doente sintomático. Estudos relatam complicações, agudas ou crónicas,

em 3% de doentes submetidos a biópsia cerebral.[7] Em nenhum dos casos incluídos nesta estatística foi realizada biópsia cerebral.

Apesar da PCR ser considerada actualmente o método diagnóstico de eleição, outros exames devem ser realizados para complementar e confirmar o diagnóstico, tais como TAC, RMN e EEG.

Nesta estatística, 97,3% dos doentes (36/37) realizaram TAC nas primeiras horas após entrada no hospital (o único doente que não foi submetido a este exame realizou RMN). Contudo, nos primeiros 3 a 5 dias de doença, a TAC pode apresentar-se *normal*.[20] Pensamos que este facto justifica a elevada percentagem de doentes (47,2%) que não apresentaram alterações neste exame imagiológico.

No entanto, após este período, em mais de 70% dos casos são visualizáveis áreas de hipodensidade com moderado efeito de massa, que podem evoluir para lesões hemorrágicas, evidentes em um ou ambos lobos temporais.[7,9,15] Estas alterações foram encontradas em 19 dos 36 doentes (52,8%).

Mais sensível, nomeadamente nas fases mais precoces, com detecção de lesões a partir do segundo dia de doença[20], a RMN veio substituir a TAC. Em cerca de 90% dos casos este exame demonstra imagens de hiper-sinal nas sequências ponderadas em T2, FLAIR (*free liquid atenuated inversion recovery*) e pela técnica de difusão, com localização a nível dos lobos temporais, face orbital dos lobos frontais, córtex insular e giro angular. Pode também visualizar-se desvio da linha média secundário à presença de edema cerebral.[1,4,6,21] No presente estudo, 43,2% dos doentes foram submetidos a este exame. Destes, 62,5% apresentaram imagens compatíveis, ou mesmo sugestivas, de EHS, sublinhando a maior sensibilidade deste exame relativamente à TAC.

Para além de maior sensibilidade, a RMN evita exposição a radiação. Deve ser considerada o exame imagiológico de eleição, recomendando-se a TAC para rastreio inicial ou quando a RMN não está disponível.[9] Em ambos os casos, as imagens são sugestivas, mas não específicas.

Mais recentemente, as imagens funcionais obtidas através do sistema SPECT (*single photon emission computed tomography*), podem complementar a informação dos restantes exames imagiológicos e possuem um alto valor diagnóstico demonstrando, nestes casos, hiperperfusão do lobo temporal.[6] Dado ser uma técnica com custos elevados e não disponível na maioria dos centros, deve ser reservada para os casos graves, em que persiste dúvida diagnóstica.

Nos primeiros 5 a 7 dias, o EEG caracteriza-se pela detecção de actividade lenta inespecífica unilateral, que posteriormente evolui para presença bilateral de PLEDS (*periodic lateralising epileptiform discharges*), ondas pontiagudas paroxísticas ou complexos trifásicos predominantemente temporais.[1,7,15,21] Ainda que estes achados não sejam patognomónicos, estão presentes em mais de 80% dos casos, mais frequentemente entre o quinto e o décimo dia de doença e são bastantes típicos desta patologia.[6,9]

Em 24,3% (9/37) dos doentes o EEG era compatível com EHS e em 61,8% (23/37) foram evidenciadas alterações consideradas *típicas*. Ou seja, em mais de 85% dos casos o EEG sugeriu o diagnóstico. Dado o carácter não invasivo deste exame, o baixo custo, a sua acessibilidade e o facto de demonstrar alterações mesmo nas fases iniciais desta patologia, considera-se que deve ser efectuado sempre que possível. Contribui para a presunção do diagnóstico, conjuntamente com os dados da clínica, da punção lombar e da TAC, particularmente quando não há possibilidade de realizar RMN ou PCR para VHS. Contudo, importa realçar que os achados electroencefalográficos não são exclusivos desta patologia e que a sua resolução não se relaciona directamente com a recuperação clínica.[1,21]

Relativamente ao tratamento, este baseia-se na utilização de aciclovir, um análogo guanosídico que actua nas células infectadas através da inibição da polimerase do DNA, impedindo a replicação viral. É um fármaco geralmente bem tolerado. Contudo, quando usado por via endovenosa, exige monitorização da função renal pelo seu potencial nefrotóxico, que pode ser prevenido com correcta hidratação e taxas de infusão baixas.[6,10] A dose preconizada é de 10mg/Kg de peso cada 8 horas, por via endovenosa dado que a biodisponibilidade oral é de apenas 15 a 39%.[4,15]

Dos doentes em estudo, 5 realizaram menos de 10 dias de tratamento com aciclovir. Apurámos que: 1 teve alta contra parecer médico, 2 faleceram ao 5.º e 7.º dias de internamento e 2 foram transferidos ao 4.º e 6.º dias para o Serviço de Medicina Intensiva, onde mantiveram a terapêutica em curso. No extremo oposto, verificámos que 5 completaram um curso de 21 dias de antivírico.

Embora anteriormente se sugerisse um tempo de tratamento de 10 dias, ou de 14 a 21 dias nas recidivas[4,15], estudos em populações pediátricas conduziram a que actualmente sejam recomendados no mínimo 14 a 21 dias de terapêutica com aciclovir para todos os doentes, no sentido de reduzir as recidivas, a morbilidade e a mortalidade.[1,2,7,9,11]

Constatámos que 75% (24/32) dos nossos doentes cumpriram estas recomendações. Nos doentes que foram submetidos a tratamentos com duração de 10-14 dias, verificámos que os anos de diagnóstico (entre 1989 e 1998) precederam os actuais consensos.

Não foram documentadas recidivas nem falhas de resposta à terapêutica. Contudo, é importante sublinhar que nos *não-respondedores* a terapêutica com aciclovir deve ser mantida até negativação da PCR e, se possível, efectuado teste de resistência ao antivírico.[15,1] A emergência resistência do VHS ao aciclovir está já documentada, sendo <1% nos imunocompetentes, e de 5 a 25% em imunocomprometidos sob terapêutica profilática com aciclovir.[2,10] Nestes casos, o foscarnet e o cidofovir, o último em associação com probenecid, são os fármacos de segunda linha a prescrever.[4,22]

Ainda no campo da terapêutica antivírica, novos fármacos (IFN-alfa, o penciclovir, o famciclovir, o cidofovir, o foscarnet ou o valaciclovir), bem como novas classes de fármacos (inibidores da helicase/primase, agonistas dos *toll-like receptors*, vacinas terapêuticas) têm

sido objecto de estudo, nomeadamente no tratamento da EHS.[2,10] O ensaio duplamente cego (fármaco versus placebo) *Long Term Treatment of Herpes Simplex Encephalitis With Valacyclovir* encontra-se actualmente em fase III.

Contudo, nenhum destes fármacos conduz à cura, pelo que se tem investido no sentido da prevenção, tal como o desenvolvimento de vacinas eficazes (sistémicas ou mucosas), microbicidas de aplicação tópica e péptidos naturais com acção microbicida.[10]

As medidas de suporte na EHS incluem o controlo farmacológico das convulsões (fenitoína), diagnóstico precoce e tratamento do edema cerebral (hiperventilação, manitol e corticoterapia; nos casos refractários à terapêutica médica, descompressão cirúrgica) e tratamento de outras complicações como arritmia, distúrbios hidroelectrolíticos, pneumonia de aspiração ou falência respiratória.[6]

Não há, até à data, estudos randomizados que permitam concluir o benefício da terapêutica com corticóides na EHS, à excepção dos casos em que haja edema cerebral.[4,5,9,11,15,23] Contudo, publicações relacionadas com experimentação animal em roedores, descrições de casos clínicos isolados e um estudo de análise retrospectiva[23] parecem comprovar vantagem na associação aciclovir-corticóide.

Na nossa estatística, oito doentes efectuaram um curso de 3 a 5 dias de corticoterapia com metilprednisolona ou dexametasona. Os factores determinantes foram a gravidade clínica e alterações imagiológicas. Destes, 3 vieram a falecer e 5 apresentaram sequelas neurológicas. Dado que esta terapêutica foi efectuada nos doentes com maior deterioração neurológica, não nos é possível inferir qualquer conclusão neste sentido. Mais estudos serão necessários, aguardando-se com alguma expectativa o resultado do protocolo GACHE (*Protocol for German trial of Acyclovir and Corticosteroids in Herpes-simplex-virus-Encephalitis: a multicenter, multinational, randomized, double-blind, placebo-controlled German, Austrian and Dutch trial*).[24]

A terapêutica com aciclovir veio reduzir as taxas de mortalidade para cerca de 28% aos 18 meses e a detecção de sequelas neurológicas, em maior ou menor grau, para 62% (versus 97% em doentes não tratados).[2,6]

Embora nesta estatística se tenha verificado uma taxa de mortalidade mais baixa (10,8%), a frequência de sequelas foi superior (69,7%). Constatámos também que o grupo de doentes que tiveram alta sem danos neurológicos apresentava uma média de idades mais baixa (25,1±14,9 anos versus 45,0±19,5 anos).

Um dos factores de mau prognóstico na EHS é a idade superior a 30 anos. Quando dividimos o grupo de doentes com base neste critério verificámos que: no grupo com idade ≤ 30 anos estavam incluídos 15 doentes, 53,3% dos quais não apresentaram sequelas, registando-se apenas um óbito (6,7% de mortalidade); no grupo com idade > 30 anos, correspondente a um total de 22 doentes, apenas 9,1% não apresentou sequelas e contaram-se 3 óbitos (13,6% de mortalidade). Com base nesta estatística, podemos confirmar o limite de 30 anos como factor preditor da evolução clínica.

Outros factores de mau prognóstico referidos na literatura são: duração dos sintomas excedendo 4 dias, *score* de Glasgow < 6 à data de início do tratamento, atraso da prescrição antivírica[2,6], PCR positiva após 10 a 14 dias terapêutica com aciclovir[12] e detecção de lesões focais na TAC realizada à entrada no hospital.[23]

A análise dos dados imagiológicos obtidos por TAC revelou que a taxa de mortalidade foi superior nos doentes com alterações compatíveis com EHS (15,9% – 3 óbitos/19), comparativamente com os restantes (5,9% – 1 óbito/17). Não se concluiu, contudo, relação com o desenvolvimento de sequelas neurológicas. Fazendo um paralelismo com a RMN: nos doentes com lesões compatíveis com EHS, 90% (9/10) apresentaram sequelas; nos doentes sem imagens compatíveis, 83,3% (5/6) apresentaram sequelas. No total de doentes submetidos a RMN não se registaram óbitos. Estes dados não nos permitem inferir acerca do valor prognóstico destes exames.

Por se tratar de um estudo retrospectivo, não tivemos acesso a elementos que nos possibilitem a avaliação dos restantes factores de mau prognóstico.

/ Conclusões

A EHS é uma emergência médica e uma clínica sugestiva obriga à rápida instituição de terapêutica antivírica, pois a precocidade desta atitude reveste-se de valor prognóstico. Sempre que possível, o doente deve realizar punção lombar com pesquisa de VHS no líquor por PCR, EEG e rastreio imagiológico de lesões cerebrais, preferencialmente por RMN. A inacessibilidade a estes meios de diagnóstico não deve protelar o início do tratamento. O tempo de terapêutica actualmente recomendado é de 14 a 21 dias e a punção lombar, com PCR para VHS, deve ser repetida após duas semanas de tratamento. Apesar dos notáveis progressos, particularmente no que concerne ao diagnóstico e tratamento, a morbilidade e mortalidade permanecem elevadas. Por outro lado, estudos recentes relatam possíveis associações da infecção por VHS-1 com outras patologias, nomeadamente com a Doença de Alzheimer.[4,5] Continua a ser necessária investigação nesta área, no sentido de desenvolver estratégias para a prevenção da infecção e terapêuticas que nos permitam melhorar as estatísticas, que nos assegurem um controlo das consequências a longo prazo da infecção do SNC pelo VHS e que nos ofereçam opções eficazes nos casos de resistência ou intolerância ao aciclovir.

/ Bibliografia

1. Tyler KL. "Herpes Simplex Virus Infections of the Central Nervous System: Encephalitis and Meningitis, Including Mollaret´s". *Herpes* 2004 Jun;11 Suppl 2:57A-64A.

2. James SH, Kimberlin DW, Whitley RJ. "Antiviral Therapy for Herpesvirus Central Nervous System Infections: Neonatal Herpes Simplex Virus Infection, Herpes Simplex Encephalitis, and Congenital Cytomegalovirus Infection". *Antiviral Res* 2009 Sep; 83(3):207-231.

3. Schiffer JT, Corey L. "Herpes Simplex Virus". In: Mandell GL, Bennett JE, Dolin R, editors. Mandell, Douglas, and Bennett's, *Principles and Practice of Infectious Diseases*. 7th ed. Philadelphia: Churchill Livingstone Elsevier; 2010. p. 1943-1962.

4. Steiner I, Kennedy PG, Pachner AR. "The neurotropic herpes viruses: herpes simplex and varicella-zoster". *Lancet Neurol* 2007 Nov;6(11):1015-28.

5. Conrady CD, Drevets DA, Carr DJ. "Herpes simplex type I (HSV-1) infection of the nervous system: is an immune response a good thing?" *J Neuroimmunol* 2010 Mar;220(1-2):1-9.

6. Kennedy PG. "Viral Encephalitis: Causes, Differential Diagnosis, and Management". *J Neurol Neurosurg Psychiatry* 2004 Mar;75 Suppl 1:i10-5.

7. Whitley RJ. "Herpes simplex encephalitis: Adolescents and adults". *Antiviral Res* 2006 Sep;71(2-3):141-8.

8. Whitley RJ, Gnann JW. "Viral encephalitis: familiar infections and emerging pathogens". *Lancet* 2002 Feb;359(9305):507-13.

9. Steiner I, Budka H, Chaudhuri A, Koskiniemi M, Sainio K, Salonen O, Kennedy PG. "Viral encephalitis: a review of diagnostic methods and guidelines for management". *Eur J Neurol* 2005 May;12(5):331-43.

10. Wilson SS, Fakioglu E, Herold BC. "Novel approaches in fighting herpes simplex virus infections". *Expert Rev Anti Infect Ther* 2009 Jun;7(5):559-68.

11. Kimberlin DW. "Management of HSV encephalitis in adults and neonates: diagnosis, prognosis and treatment". *Herpes* 2007 Jun;14(1):11-6.

12. Boivin G. "Diagnosis of herpesvirus infections of the central nervous system". *Herpes* 2004 Jun;11 Suppl 2:48A-56A.

13. Davies NW, Brown LJ, Gonde J, Irish D, Robinson RO, Swan AV, Banatvala J, Howard RS, Sharief MK, Muir P. "Factors influencing PCR detection of viruses in cerebrospinal fluid of patients with suspected CNS infections". *J Neurol Neurosurg Psychiatry* 2005 Jan;76(1):82-7.

14. Banatvala JE. "Herpes simplex encephalitis". *Lancet Infect Dis* 2011 Feb;11(2):80-1.

15. Cinque P, Cleator GM, Weber T, Monteyne P, Sindic CJ, van Loon AM. "The role of laboratory investigation in the diagnosis and management of patients with suspected herpes simplex encephalitis: a consensus report. The EU Concerted Action on Virus Meningitis and Encephalitis". *J Neurol Neurosurg Psychiatry* 1996 Oct;61(4):339-45.

16. Domingues RB, Lakeman FD, Mayo MS, Whitley RJ. "Application of competitive PCR to cerebrospinal fluid samples from patients with herpes simplex encephalitis". *J Clin Microbiol* 1998 Aug;36(8):2229-34.

17. Aurelius E, Johansson B, Sköldenberg B, Staland A, Forsgren M. "Rapid diagnosis of herpes simplex encephalitis by nested polymerase chain reaction assay of cerebrospinal fluid". *Lancet* 1991 Jan 26;337(8735):189-92.

18. Revello MG, Baldanti F, Sarasini A, Zella D, Zavattoni M, Gerna G. "Quantitation of herpes simplex virus DNA in cerebrospinal fluid of patients with herpes simplex encephalitis by the polymerase chain reaction". *Clin Diagn Virol* 1997 Feb;7(3):183-91.

19. Domingues RB. "Polymerase chain reaction assay of cerebrospinal fluid for detection and quantification of herpes simplex virus DNA for diagnostic and prognostic evaluation of herpetic encephalitis". *Arq Neuropsiquiatr* 1997;55(4).

20. Hatipoglu HG, Sakman B, Yuksel E. "Magnetic resonance and diffusion--weighted imaging findings of herpes simplex encephalitis". *Herpes* 2008 Oct;15(1):13-7.

21. Al-Shekhlee A, Kocharian N, Suarez JJ. "Re-evaluating the diagnostic methods in herpes simplex encephalitis". *Herpes* 2006 May;13(1):17-9.

22. Schulte EC, Sauerbrei A, Hoffmann D, Zimmer C, Hemmer B, Mühlau M. "Acyclovir resistance in herpes simplex encephalitis". *Ann Neurol* 2010 Jun;67(6):830-3.

23. Kamei S, Sekizawa T, Shiota H, Mizutani T, Itoyama Y, Takasu T, Morishima T, Hirayanagi K. "Evaluation of combination therapy using aciclovir and corticosteroid in adult patients with herpes simplex virus encephalitis". *J Neurol Neurosurg Psychiatry* 2005 Nov;76(11):1544-9.

24. Martinez-Torres F, Menon S, Pritsch M, Victor N, Jenetzky E, Jensen K, Schielke E, Schmutzhard E, de Gans J, Chung CH, Luntz S, Hacke W, Meyding-Lamadé U; GACHE Investigators. Protocol for German trial of Acyclovir and corticosteroids in Herpes-simplex-virus-encephalitis (GACHE): a multicenter, multinational, randomized, double-blind, placebo-controlled German, Austrian and Dutch trial [ISRCTN45122933]. BMC Neurol 2008 Oct; 8:40.