CASO CLÍNICO / *CLINICAL CASE*

Síndroma Hemofagocítica e infecção por VIH

caso clínico

Hemophagocytic Syndrome and HIV infection

case report

/ B. I. Pereira / N. M. Marques / S. Cabral / L. Malcata / J. G. Saraiva da Cunha

Serviço de Doenças Infecciosas dos Hospitais da Universidade de Coimbra – EPE

Correspondência:

Branca Isabel Pereira
Serviço de Doenças Infecciosas dos Hospitais da Universidade de Coimbra
Praceta Mota Pinto
3030 Coimbra
Portugal

Telemóvel: +351 91 2073736
e-mail: brancapereira@hotmail.com

/ Resumo

A Síndroma Hemofagocítica é uma entidade clínico-patológica heterogénea caracterizada por febre, sintomas constitucionais e hepato-esplenomegália associada à presença de hemofagocitose a nível da medula óssea ou outros órgãos do sistema reticulo-endotelial e cursando laboratorialmente com citopenias variáveis, hiperferritinémia e hipertrigliceridémia. Pode ser primária, associada a um forma hereditária autossómica recessiva que se manifesta na criança ou ser secundária a causas infecciosas, neoplásicas, auto-imunes ou fármacos.
A infecção pelo VIH, pela acção do próprio vírus ou pela associação com infecções oportunistas ou doenças linfoproliferativas, parece aumentar o risco de desenvolvimento deste fenómeno reactivo.
Os autores descrevem o caso clínico de um doente com o diagnóstico recente de infecção por VIH que desenvolveu um quadro compatível com síndroma hemofagocítica como manifestação inicial da doença, sem que tenha sido possível identificar outra causa associada para além da infecção VIH.

Palavras-chave: Síndroma hemofagocítica, infecção VIH, pancitopenia.

/ Abstract

Hemophagocytic syndrome is a heterogeneous disorder characterized by fever, severe constitutional symptoms and hepatosplenomegaly typically associated with hemophagocytosis, variable cytopenias, hyperferritinemia and hypertriglyceridemia.
It may be primary, corresponding to a hereditary autossomal recessive disease with manifestation during childhood, or secondary to infections, malignancy, autoimmune diseases or drug therapy.
HIV infection, by the direct action of the virus itself or associated with opportunistic infections or malignancies, increases the risk for developing this disorder.
The authors describe a patient with HIV infection who developed a hemophagocytic syndrome as the initial manifestation of the disease, in which it was not possible to identify any other cause for the syndrome besides the HIV infection itself.

.***Key-words:*** *Hemophagocytic syndrome, HIV infection, pancytopenia.*

/ Introdução

A Síndroma Hemofagocítica (SH), também denominada linfohistiocitose hemofagocítica ou síndroma de activação macrofágica, é uma entidade heterogénea com espectro clínico variado, que geralmente se manifesta por um quadro de febre, sintomas constitucionais e hepato-esplenomegália, sendo característico a nível laboratorial a presença de citopenias variáveis, hiperferritinémia e hipertrigliceridémia.

A nível histopatológico, o achado patognomónico é a presença de fenómenos de hemofagocitose a nível da medula óssea ou de outros órgãos do sistema reticulo-endotelial. Este processo, em que há fagocitose dos diferentes componentes celulares sanguíneos e seus precursores por macrófagos activados, resulta de uma desregulação imunitária em resposta a diferentes alvos, com hiperprodução de citocinas Th1 que levam a uma diminuição da actividade celular citotóxica e a uma hiperactivação macrofágica [1-3].

A infecção pelo VIH, pela acção do próprio vírus ou pela associação com infecções oportunistas ou doenças linfoproliferativas, parece aumentar o risco de desenvolvimento deste fenómeno reactivo[4,5]. Este risco é tanto maior quanto mais acentuado o grau de imunossupressão.

Os autores descrevem um caso de síndroma hemofagocítica no contexto de infecção por VIH e fazem uma revisão da literatura sobre as características desta síndroma, destacando a associação entre infecção por VIH e síndroma hemofagocítica.

/ Caso Clínico

Doente do sexo masculino, caucasiano, 49 anos, natural e residente em Castelo Branco. Transferido do Hospital da área de residência para o Serviço de Doenças Infecciosas dos Hospitais da Universidade de Coimbra por um quadro com cerca de 7 dias de evolução caracterizado por febre elevada (temperatura axilar > 39ºC), de predomínio vespertino e sintomas constitucionais marcados, com anorexia e astenia e uma perda ponderal de 8 kg

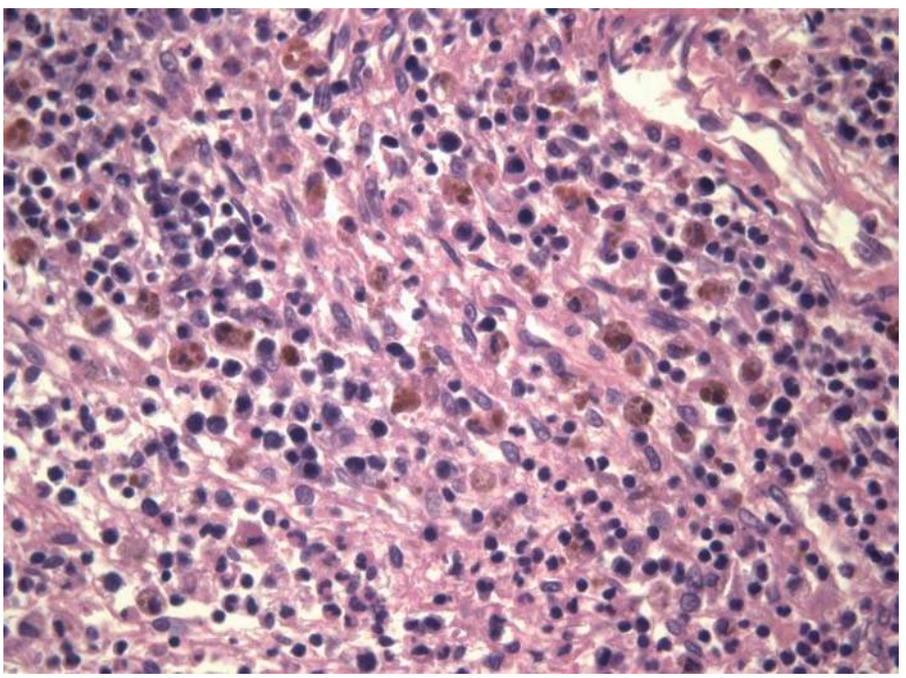

Figura 1a – Biopsia de medula óssea revelando fenómenos de hemofagocitose (coloração Hematoxilina - Eosina, ampliação original X400)

em 3 meses. O doente referia tosse seca com cerca de 2 meses de evolução, negando outros sintomas do foro cardio-respiratório, nomeadamente expectoração, dispneia ou toracalgia. Não tinha queixas gastrointestinais ou urinárias.

Sob o ponto de vista epidemiológico, o doente negava a história de viagens, vivia em ambiente citadino, negava ingestão de água não canalizada, leite ou derivados não pasteurizados ou contacto com animais ou pessoas doentes. Era homossexual, negando outros comportamentos de risco nomeadamente uso de drogas injectáveis ou história de transfusões sanguíneas. Sem história medicamentosa relevante, à excepção de paracetamol em SOS.

Tinha sido efectuado o diagnóstico de infecção por VIH há uma semana atrás no hospital da área de residência, durante o estudo inicial do quadro. Apresentava um grau de imunodepressão grave com uma contagem absoluta de linfócitos T CD4+ de 14 cel/mm^3 e uma carga vírica de 2. 801.427 cp/mL.

Ao exame físico efectuado à data de admissão, o doente encontrava-se consciente e orientado no tempo e espaço, sem alterações a nível do exame neurológico sumário. Apresentava uma palidez cutâneo-mucosa marcada, mas sem evidência de petéquias ou sinais de hemorragia activa. Sem exantemas cutâneos e sem adenomegálias palpáveis. A auscultação cardio-pulmonar não revelou alterações significativas. À palpação abdominal, apresentava uma hepato-esplenomegália palpáveis a cerca de 1 cm abaixo do rebordo costal. Estava febril (Taxilar – 39.1ºC), normotenso (TA – 112/65mmHg), com uma taquicardia sinusal de 105 bpm.

Da avaliação analítica inicial, destaca-se a presença de uma pancitopenia com hemoglobina de 7.4 g/dL, leucócitos de 2.700/mm^3 e plaquetas 88.000/mm^3. A bioquímica sérica revelou apenas uma ligeira alteração das transaminases (AST 78 U/L e ALT de 89 U/L), uma elevação da LDH de 450 U/L e uma PCR de 21.60 mg/dL. A radiografia torácica efectuada à admissão não revelou alterações significativas e a ecografia abdominal destacou apenas a presença de uma esplenomegália de 21 cm de maior eixo.

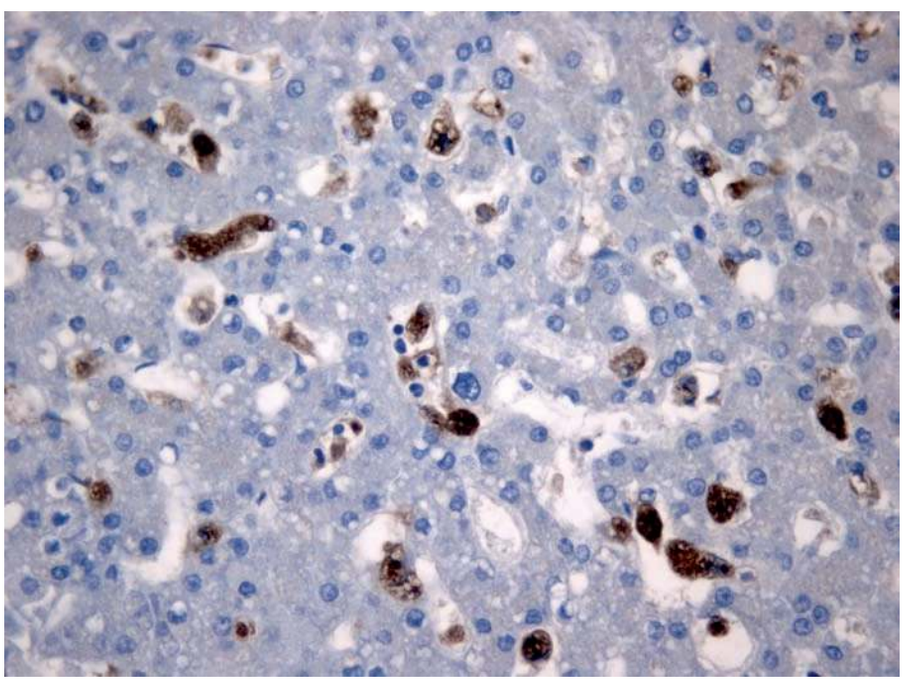

Figura 1b – Biopsia hepática revelando hemofagocitose (imunomarcação de células CD68, ampliação original X400)

Durante o internamento foi efectuado estudo complementar de diagnóstico com: hemoculturas, uroculturas e exame microbiológico de expectoração repetidamente negativos, com pesquisa de micobactérias seriadas negativas. As serologias para Citomegalovírus, Vírus de Epstein-Barr, Vírus Herpes Simplex 1 e 2 excluíram infecção aguda por qualquer destes agentes. Foram também negativas as serologias para toxoplasmose, brucelose, sífilis e febre Q. A pesquisa da antigenémia para o Citomegalovírus no sangue e urina foram negativas, tal como a pesquisa do antigénio criptocócico no sangue. Os marcadores serológicos das hepatites víricas foram negativos para os vírus da Hepatite A, B e C. O medulograma revelou displasia moderada da série mielóide e eritróide e a pesquisa de formas de Leishmania na medula foi negativa, bem como a serologia (Western Blot). A mielocultura com pesquisa de micobactérias foi negativa. A biopsia da medula óssea veio mais tarde a revelar a presença de fenómenos de hemofagocitose, principalmente de eritrofagocitose, sugestivos de uma síndroma hemofagocítica (Figura 1a). Os mesmos achados foram obtidos na biopsia hepática (Figura 1b).

O estudo da cinética do ferro revelou um ferro sérico de 19 ng/mL com uma ferritina sérica de 1969 ng/mL. Na ficha lipídica, apresentava um colesterol total de 107 mg/dL e triglicerídeos de 483 mg/dL.

Efectuou uma TAC toraco-abdominal que apenas revelou uma hepato-esplenomegália, sem outras alterações significativas. A PET excluiu a presença de lesões hipermetabólicas. Foram ainda efectuados uma broncofibroscopia óptica, endoscopia digestiva alta e ecocardiograma bidimensional que não revelaram alterações que justificassem o quadro.

Foi instituída antibioterapia empírica com Imipenem e corticoterapia (metilprednisolona 1 mg/Kg/dia) e iniciada a terapêutica anti-retrovírica com Tenofovir + Emtricitabina (Truvada®) e Lopinavir/ritonavir (Kaletra®) e profilaxias com Cotrimoxazol e Azitromicina. Apesar disso, houve uma evolução insidiosa com agravamento

das citopenias e desenvolvimento de um quadro de coagulopatia e anasarca, que posteriormente evoluiu para choque hipovolémico, não responsivo a aminas vasoactivas, que motivou a sua morte.

/ Discussão

As alterações hematológicas, incluindo a pancitopenia são achados comuns nos doentes com infecção VIH. A etiopatogenia destas alterações inclui efeitos directos do próprio vírus e efeitos indirectos, associados a infecções oportunistas, doenças neoplásicas ou toxicidade de fármacos, incluindo os anti-retrovíricos. Outras causas como a malnutrição, défice de vitamina B12 e alterações auto-imunes são outros factores que podem contribuir para a etiologia multifactorial destas alterações[6].

A síndroma hemofagocítica é uma causa rara, no entanto deve ser sempre considerada no diagnóstico diferencial dos casos de pancitopenia febril, nomeadamente nos doentes com infecção por VIH em que, pelo terreno de hiperestimulação imune ou pela maior propensão a infecções oportunistas e neoplasias, há um maior risco de desenvolvimento deste fenómeno reactivo.

No entanto, o diagnóstico e tratamento desta síndroma e da causa subjacente constituem muitas vezes um enorme desafio, sendo que a elevada suspeição clínica é fundamental para evitar uma evolução que pode ser fatal.

Neste doente, a infecção por VIH foi diagnosticada no contexto de uma síndroma febril com sintomas constitucionais marcados. O estudo complementar efectuado revelou um quadro de pancitopenia e hepato-esplenomegália num doente com imunodepressão grave (contagem de linfócitos T CD4 < 50 cel/mm^3). O diagnóstico diferencial foi efectuado no sentido de excluir infecções oportunistas que podem cursar com pancitopenia febril (infecção por micobactérias, infecções fúngicas por *Histoplasma* spp, *Crypotococcus neoformans*, *Pneumocystis jirovecii*, infecções parasitárias como a leishmaniose ou toxoplasmose e infecções víricas, principalmente os vírus do grupos Herpes: CMV, EBV, VZV, HSV e parvovírus B19) e doenças linfoproliferativas. A elevação da ferritina sérica pode igualmente surgir no contexto de uma síndroma inflamatória aguda de natureza infecciosa, neoplásica ou auto-imune e nas hepatopatias crónicas e doenças com sobrecarga de ferro, como a hemocromatose. Tanto a pancitopenia febril como a hiperferritinémia podem surgir na síndroma hemofagocítica. O diagnóstico de síndroma hemofagocítica foi confirmado neste doente pelos achados de hemofagocitose no exame histopatológico da medula óssea e fígado. Não tendo sido possível identificar outra etiologia possível, assume-se que a própria infecção pelo VIH possa ter exercido um papel importante na patogénese desta síndroma no doente referido.

Revisão da Literatura

Descrito pela primeira vez em 1939[7], a Síndroma Hemofagocítica foi inicialmente caracterizada como um processo esporádico proliferativo neoplásico de histiócitos. Mais tarde, uma forma familiar da doença, de transmissão autossómica recessiva e manifestação na criança foi descrita[8], sendo actualmente denominada Linfohistiocitose Hemofagocítica Familiar[9].

Desde então, formas esporádicas com manifestação também no adulto têm sido associadas a diferentes infecções víricas[10,11], bacterianas, fúngicas e parasitárias[11-13], bem como a doenças auto-imunes[14] e a neoplasias[15], principalmente linfomas de células T, B e de Hodgkin.

A mais recente classificação da Sociedade de Histiocitose[16] (www.histio.org/society), define uma forma primária, correspondente à Linfohistiocitose Hemofagocítica Familiar e formas secundárias da Síndroma Hemofagocítica, reactivas às causas anteriormente nomeadas.

Critérios de diagnóstico

Os critérios de diagnóstico propostos pela Sociedade de Histiocitose em 1991[17] e revistos em 2004[16] incluem critérios clínicos, laboratoriais e histopatológicos (Tabela I).

Segundo estas recomendações, o diagnóstico requer a presença de 5 de 8 critérios: (1) febre, (2) esplenomegália, (3) citopenias (2 ou 3 linhagens), (4) hipertrigliceridémia (≥265mg/dL) e/ou hipofibrinogenémia (<1.5g/L), (5) hemofagocitose, (6) actividade das células NK ausente ou diminuída, (7) hiperferritinemia (>500 ng/mL) e (8) aumento de níveis de CD25 solúvel (> 2.400 U/ml).

É importante salientar que estes critérios estão principalmente orientados para o diagnóstico da Linfohistiocitose Hemofagocítica Familiar, sendo que nas formas esporádicas do adulto podem surgir apresentações atípicas e alguns critérios podem não estar presentes.

Febre e esplenomegália são os sinais clínicos mais comuns, mas a hepatomegália, linfadenopatia, icterícia e exantema cutâneo também podem surgir. O exantema cutâneo é geralmente descrito como maculopapular, embora erupções nodulares também tenham sido reportadas[18]. O envolvimento do SNC com encefalopatia, meningismo e convulsões também foi descrito[19].

Para além das citopenias, da hiperferritinémia e hipertrigliceridémia, outros achados laboratoriais comuns incluem a elevação das transaminases hepáticas, da LDH sérica e hiperbilirrubinémia, achados sugestivos de hemólise. As alterações da coagulação são comuns na fase activa da doença, em particular a diminuição dos níveis de fibrinogénio sérico e um quadro de coagulação intravascular disseminada pode surgir[12]. A elevação dos produtos de degradação da fibrina e da ferritina sérica nos doentes com síndroma hemofagocítica parece estar associada a um maior risco de morte nestes doentes. A ferritinémia é ainda considerada um marcador da actividade da doença e da resposta ao tratamento[20].

Histopatologicamente, os fenómenos de hemofagocitose são um achado característico que pode ser encontrado a nível da medula óssea, fígado, baço, gânglios linfáticos e ocasionalmente a nível do SNC[19] e pele[18].

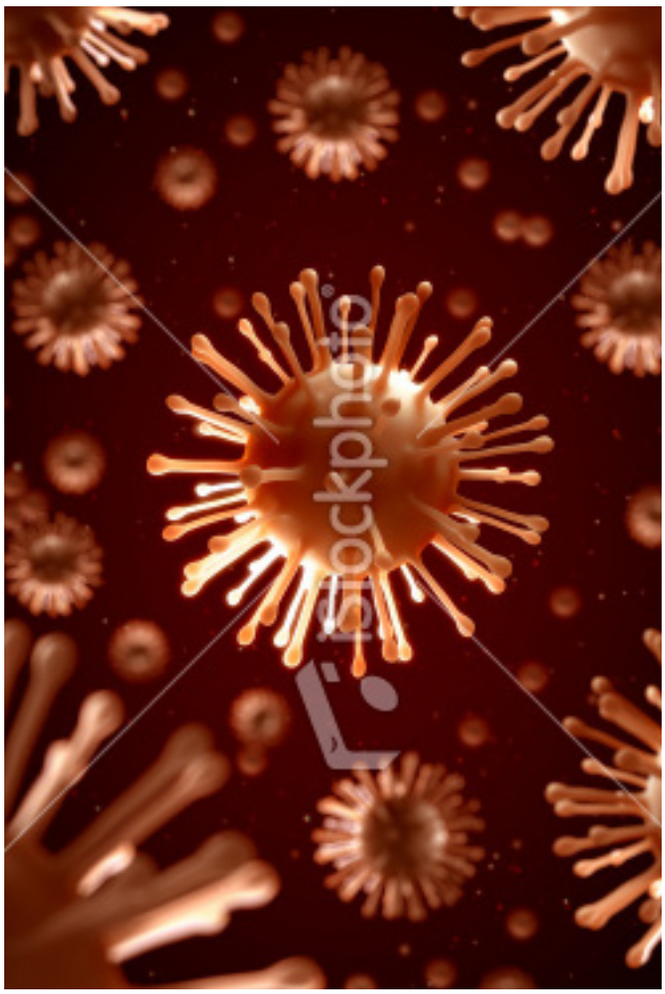

Este fenómeno resulta da fagocitose das células sanguíneas, mais frequentemente as hemácias, mas podendo envolver também leucócitos, plaquetas e células precursoras hematopoiéticas por macrófagos activados em resposta a um estímulo imunitário.

A presença deste fenómeno é ainda considerada como o *gold standard* para o diagnóstico, no entanto este achado não é específico e a sua ausência não permite excluir um caso de síndroma hemofagocítica,

Fisiopatologia

A fisiopatologia da síndroma hemofagocítica reactiva ou secundária parece estar relacionada com um processo de desregulação imune, em que há uma hiperestimulação da resposta Th1, com produção aumentada de citocinas que levam a uma hiperactivação dos macrófagos e a uma diminuição da resposta T citotóxica. Os defeitos na resposta T citotóxica, com diminuição da actividade das células NK e dos linfócitos T CD8, impedem a eliminação das células apresentadoras de antigénio, perpetuando a resposta imunitária e a activação dos macrófagos[1-3].

Este processo, que pode tomar os contornos de uma síndroma de resposta inflamatória aguda (SIRS), pode surgir em resposta a uma enorme diversidade de agentes etiológicos e explica as manifestações clínicas como a febre, citopenias e alterações da coagulação.

De facto, durante este processo é produzida uma "tempestade de citocinas" pelos linfócitos e macrófagos activados que incluem IFN-γ, TNF-α, interleucinas (IL) IL-1β, 6, 10, 12, 16 e 18 e o receptor solúvel da IL-2 (CD25)[21].

O TNF-α e o IFN-γ são os principais mediadores da activação dos macrófagos, reponsáveis pela hemofagocitose. As citopenias são consequência da hemofagocitose e da depressão da hematopoiese pelo IFN-γ, TNF-α e IL-1β. A febre é causada pela produção de TNF-α, IL-1β. O TNF-α inibe a lipase de lipoproteínas, com consequente aumento de triglicerídeos. Os macrófagos activados secretam ferritina e também o activador de plaminogênio, resultando em aumento da plasmina e hiperfibrinólise. Os linfócitos activados são responsáveis pela secreção do receptor solúvel da IL-2 ou CD25. A coagulação intravascular disseminada pode ocorrer devido a concentrações elevadas de TNF-α e IFN-γ[22].

Várias alterações genéticas foram já associadas à Linfohistiocitose Hemofagocítica Familiar, nomeadamente mutações a nível do gene da perforina e de outras proteínas fundamentais no processo de exocitose de grânulos citotóxicos, o que explica os defeitos a nível das vias da citotoxicidade[23].

Tratamento

Dado tratar-se de uma patologia rara com um espectro clínico variado e múltiplas causas possíveis associadas, não existe um tratamento padrão devendo este ser individualizado sempre que possível de acordo com a doença de base e com situação clínica do doente. A terapêutica dirigida à causa subjacente é um dos componentes mais importantes no tratamento do quadro. A terapêutica com imunomodeladores e imunossupressores pode ser utilizada adicionalmente com o objectivo de controlar a resposta imuno-inflamatória.

A corticoterapia continua a ser uma das terapêuticas mais preconizadas, independentemente da causa associada.

O papel da imunoglobulina intravenosa (IGIV) no tratamento da síndroma hemofagocítica é controverso. A administração da IGIV isolada ou em combinação com outras modalidades de tratamento foi descrita em vários casos de SH, com eficácias variáveis o que não é surpreendente dada a heterogeneidade da população e do quadro associado. Laroche *et al* descreveram uma taxa de resposta global à IGIV de 59% num grupo misto de doentes com síndroma hemofagocítica secundária a infecções, neoplasias e a doenças auto-imunes. A dose média administrada de IGIV foi de 1.6 g/kg durante 3 dias. Os doentes com SH secundário a infecções foram os que tiveram melhor taxa de resposta (78% em comparação

TABELA I – CRITÉRIOS DE DIAGNÓSTICO DA SÍNDROMA HEMOFAGOCÍTICA (ADAPTADO DE HENTER *ET AL*[16,17])

Critérios de diagnóstico de SH – deve preencher 5 dos 8 critérios
Critérios iniciais (1991):
1) febre
2) esplenomegália
3) citopenias (> 2 linhagens; Hb≤9 mg/dL, plaquetas<100.000, leucócitos<1000 cel/mm^3)
4) hipertrigliceridémia (≥ 265 mg/dL) e/ou hipofibrinogenémia (≤ 150 mg/dL)
5) hemofagocitose (a medula óssea, baço, gânglios, sem evidência de infiltração neoplásica)
Critérios adicionais (2004):
6) actividade NK ausente ou diminuída
7) hiperferritinémia (ferritina ≥ 500 ng/mL)
8) níveis de CD25 solúvel aumentados (≥ 2400 UI/mL)

com 39% nos restantes doentes). Pelo contrário, a IGIV parece ser ineficaz nos casos de SH associado a linfomas[24].

A quimioterapia com etoposídeo, dexametasona e ciclosporina são preconizadas para os casos de SH associados a infecção por EBV, casos estes que tendem a ser potencialmente fatais se não forem tratados agressivamente[25].

Uma terapêutica que tem revelado resultados promissores é o anticorpo monoclonal anti-CD20 rituximab, não só nos casos associados a infecção por EBV, mas que surpreendentemente também revelou resultados favoráveis em doentes dom SH secundário a doenças reumatológicas[26], sugerindo um espectro mais alargado de acção.

Outras modalidades de tratamento com eficácias pontuais utilizadas em casos de SH secundário incluem o transplante de medula óssea nos casos graves e refractários às outras terapêuticas, a plasmaferese[27] e esplenectomia. Esta tem sido descrita como tendo resultados favoráveis principalmente em doentes com infecção VIH[28].

De salientar que na infecção por VIH, casos isolados foram descritos de remissão do quadro após introdução da terapêutica anti-retrovírica[29].

Síndroma hemofagocítica e infecção por VIH

A associação entre síndroma hemofagocítica e infecção por VIH apresenta algumas peculiaridades que merecem ser salientadas:

– a infecção pelo VIH, quer por um efeito directo do vírus quer pela maior probabilidade de ocorrência de infecções oportunistas e neoplasias, aumenta o risco de desenvolvimento da síndroma hemofagocítica. Este risco é tanto maior quanto maior o grau de imunossupressão;

– a síndrome hemofagocítica pode ter manifestações atípicas no doente com infecção VIH associados a diferentes infecções oportunistas que posteriormente se complicam com o desenvolvimento de uma síndroma hemofagocítica;

– Os critérios de diagnóstico da síndroma hemofagocítica (febre, hepato-esplenomegália, citopenias, hipertrigliceridémia) estão muitas vezes presentes mo doente com infecção VIH sem que esteja presente uma síndroma hemofagocítica. Mesmo os fenómenos de hemofagocitose podem ser encontrados transitoriamente na medula óssea de doentes com infecção VIH, sem que o quadro clínico seja sugestivo de SH [13,30].

TABELA 2 – CARACTERÍSTICAS CLÍNICO-LABORATORIAIS E ETIOLOGIA ASSOCIADA AOS CASOS DE SÍNDROMA HEMOFAGOCÍTICA NA INFECÇÃO PELO VIH

Critérios iniciais (1991):	Casos (%)
Manifestações clínico – laboratoriais	
Febre	90%
Hepatomegália	67%
Esplenomegália	55%
Anemia	100%
Trombocitopenia	80%
Leucopenia	78%
Hiperferritinémia	38.5%
Hipertrigliceridémia	81%
Etiologia associada	**Casos (n)**
Infecções	
• Histoplasmose disseminada	6
• Pneumocistose	2
• Criptococose	1
• Candidíase disseminada	1
• Toxoplasmose	3
• *M. tuberculosis*	2
• MAC	3
• CMV	2
• EBV	1
• VZV	1
• Adenovírus	1
Neoplasias	
• Sarcoma Kaposi	4
• Linfoma células B	2
• Linfoma células T	2
• Linfoma efusão 1º	1
Não identificada	11
Nº total casos infecção humana (n)	39

Por todos estes motivos, o elevado grau de suspeição é fundamental para o diagnóstico da síndroma hemofagocítica neste grupo de doentes.

Uma revisão de 39 casos de SH em doentes com infecção por VIH[31], revelou que as principais manifestações desta síndroma foram: febre (90%), hepatomegália (67%), esplenomegália (55%), anemia (100%, valor médio de hemoglobina de 7.5 g/dL), leucopenia (78%, média de

contagem de leucócitos de 2900 cel/mm^3), trombocitopenia (80%, média de contagem de plaquetas de 78.000 plaquelas/mm^3). A hiperferritinémia foi reportada em 15 dos 39 doentes e em todos eles apresentava elevações superiores a 200 vezes o limite superior do normal (valores normais entre 10-200 ng/mL). A hipertrigliceridémia estava presente em 9 de 11 doentes em que os valores estavam disponíveis. É importante salientar que apesar da hipertrigliceridémia ser considerado um marcador de actividade da doença útil noutras formas de SH, no doente com infecção VIH é frequente encontrar uma elevação inespecífica deste parâmetro, associada a outras causas.

A contagem de linfócitos T CD4$^+$ foi indicada em 30 dos 39 doentes, com uma média de 139 cel/mm^3, sendo que 80% destes apresentava níveis < 200 cel/mm^3.

As principais patologias associadas ao desenvolvimento do SH foram: infecções fúngicas (histoplasmose disseminada, pneumocistose, criptococose, candidíase), infecções víricas (CMV, EBV, VZV, adenovírus), infecções por micobactérias e neoplasias (sarcoma de Kaposi, linfoma de células T, linfoma de células B, linfoma de efusão primário). Em 11 dos 39 casos não foi possível identificar uma etiologia específica para o quadro.

Destes 39 doentes, 28 faleceram tendo sido possível inferir uma maior mortalidade entre os doentes com uma imunossupressão mais acentuada. Cerca de metade dos doentes faleceram no espaço de um mês após o diagnóstico de síndroma hemofagocítica, o que realça o carácter fulminante que esta patologia pode ter.

O tratamento foi orientado para a patologia subjacente sempre que possível. Outras terapêuticas utilizadas incluíram: corticoterapia, terapêutica com imunoglobulina intravenosa, esplenectomia, quimioterapia com ciclosporina e etoposídeo e terapêutica anti-retrovírica. Como já foi salientado, um doente teve uma resolução do quadro apenas com a instituição de terapêutica anti-retrovírica.

Este facto, juntamente com o dado de que em 11 destes doentes não foi possível identificar outra causa subjacente para além da infecção pelo VIH, sugere que o próprio VIH possa ter um papel importante na patogénese desta síndroma. De facto, o terreno de hiperestimulação imunitária e inflamação crónica subjacente à própria infecção pelo VIH, com elevação persistente das citocinas inflamatórias e diminuição da actividade citotóxica cas células T e NK pode explicar a maior predisposição destes doentes ao desenvolvimento da síndroma hemofagocítica.

Existem poucos casos descritos na literatura da síndroma hemofagocítica como manifestação inicial da infecção VIH[13,32,33]. A síndroma hemofagocítica associada á infecção pelo VIH também já foi descrita no contexto de uma síndroma de recuperação imune[34].

/ Conclusão

A síndroma hemofagocítica é uma entidade heterogénea que pode ser secundária a uma diversidade de infecções víricas, fúngicas, bacterianas e parasitárias, bem como a neoplasias e doenças auto-imunes.

Apesar de rara, constitui um verdadeiro desafio ao diagnóstico e tratamento, principalmente no doente com infecção VIH devendo ser considerado no diagnóstico diferencial das síndromas febris com citopenias associadas e hepato-esplenomegália.

/Bibliografia

1. Janka G. Hemophagocytic syndromes. Blood Reviews 2007; 21:245-253

2. Filipovich A H. Hemophagocytic lymphohistiocytosis and other hemophagocitic disorders. Immunol Allergy Clin N Am. 2008; 28:293-313.

3. Arico M, Danesino C, Pende D, Moretta L. Pathogenesis of haemophagocytic lymphohistiocytosis. Br J Haematol 2001; 114:761–9.

4. Bourquelot P, Oksenhendler E, Wolff M, et al. Hemophagocytic syndrome in HIV infection. Presse Med 1993; 22:1217–20.

5. Grateau G, Bachmeyer C, Blanche P, et al. Hemophagocytic syndrome in patients infected with the human immunodeficiency virus: nine cases and a review. J Infect 1997;34:219–25.

6. Bain BJ. The haematological features of HIV infection. Br J Haematol 1997; 99:1–8.

7. Scott R, Robb-Smith A. Histiocytic medullary reticulosis. Lancet 1939;2:194-8.

8. Farquhar J, Claireaux A. Familial hemophagocytic reticulosis. Arch Dis Child 1952;27:519-25.

9. Janka G. Familial hemophagocytic lymphohistiocytosis. Eur J Pediatr 1983;140:221-30.

10. Risdall RJ, McKenna RW, Nesbit ME, et al. Virus-associated hemophagocytic syndrome: a benign histiocytic proliferation distinct from malignant histiocytosis. Cancer 1979;44:993–1002.

11. Fisman DN. Hemophagocytic syndromes and infection. Emerg Infect Dis 2000;6:601–8.

12. Imashuku S. Differential diagnosis of hemophagocytic syndrome: underlying disorders and selection of the most effective treatment. Int J Hematol 1997;66:135–51

13. Rouphael NG, Talati NJ, Vaughan C et al. Infections associated with haemophagocytic syndrome. Lancet Infect Dis 2007; 7,814–822.

14. Arlet JB, Le TH, Marinho A, Amoura Z, Weschler B, Papo T. Reactive haemophagocytic syndrome in adult-onset Still's disease: a report of six patients and a review of the literature. Ann Rheum Dis. J Pediatr 2006; 148(5): 683-686.

15. Chuang HC, Lay JD, Hsieh WC, Su IJ. Pathogenesis and mechanism of disease progression from hemophagocytic lymphohistiocytosis to Epstein-Barr virus-associated T-cell lymphoma: nuclear factor-kappa B pathway as a potential therapeutic target. Cancer Sci 2007; 98: 1281-1287.

16. Henter JI, Horne A, Arico M. HLH-2004: Diagnostic and therapeutic guidelines for hemophagocytic lymphohistiocytosis. Pediatr Blood Cancer. 2007; 48:124-131.

17. Henter JI, Elinder G, Ost A. Diagnostic guidelines for hemophagocytic lymphohistiocytosis. The FHL Study Group of the Histiocyte Society. Semin Oncol 1991;18:29-33.

18. Smith K, Skelton H, Yeager J, Angritt P, Wagner K, James W, et al. Military Medical Consortium for Applied Retroviral Research. Cutaneous histopathologic, immunohistochemical, and clinical manifestations in patients with hemophagocytic syndrome. Arch Dermatol 1992;128:193-200.

19. Haddad E, Sulis ML, Jabado N, Blanche S, Fischer A, Tardieu M. Frequency and severity of central nervous system lesions in hemophagocytic lymphohistiocytosis. Blood 1997;89:794-800.

20. Kaito K, Kobayashi M, Katayama T, Otsubo H, Ogasawara Y, Sekita T, et al. Prognostic factors in hemophagocytic syndrome in adults: analysis of 34 cases. Eur J Haematol 1997;59:247-53.

21. Emmenegger U, Schaer DF, Neftel KA: Haemophagocytic syndromes in adults: current concepts and challenges ahead. Swiss Med Wkly 135: 299-314, 2005.

22. Créput C, Galicier L, Buyse S, Azoulay E. Understanding organ disfuntion in hemophagocytic lymphohistiocytosis. Intensive Care Med. 2008; 34:1177-87.

23. Goransdotter Ericson K, Fadeel B, Nilsson-Ardnor S, et al. Spectrum of perforin gene mutations in familial hemophagocytic lymphohistiocytosis. Am J Hum Genet 2001; 68:590.

24. Larroche C, Bruneel F, Andre MH, et al. Intravenously administered gamma-globulins in reactive hemaphagocytic syndrome. Multicenter study to assess their importance, by the immunoglobulins group of experts of CEDIT of the AP-HP. Ann Med Interne (Paris) 2000;151:533–39.

25. Imashuku S, Kuriyama K, Teramura T, et al. Requirement for etoposide in the treatment of Epstein-Barr virus-associated hemophagocytic lymphohistiocytosis. J Clin Oncol 2001;19:2665–73.

26. Edwards JC, Szczepanski L, Szechinski J, et al. Efficacy of B-cell-targeted therapy with rituximab in patients with rheumatoid arthritis. N Engl J Med 2004;350:2572–81.

27. Coman T, Dalloz MA, Coolen N, et al. Plasmapheresis for the treatment of acute pancreatitis induced by hemophagocytic syndrome related to hypertriglyceridemia. J Clin Apher 2003; 18 (3):129-131.

28. Sproat LO, Pantanowitz L, Lu CM, Dezube BJ. Human immunodeficiency virus-associated hemophagocytosis with iron-deficiency anemia and massive splenomegaly. Clin Infect Dis 2003;37:e170–3.

29. Gotoh M, Matsuda J, Gohchi K, Sanaka T, Kawasugi K. Successful recovery from human immunodeficiency virus (HIV)- associated haemophagocytic syndrome treated with highly active anti-retroviral therapy in a patient with HIV infection. Br J Haematol 2001;112:1090.

30. Costello C. Haematological abnormalities in humanimmunodeficiency virus (HIV) disease. J Clin Pathol 1988; 41:711–5.

31. Bhatia S, Bauer F, Bilgrami SA. Candidiasis-associated hemophagocytic lymphohistiocytosis in a patient infected with human immunodeficiency virus. Clin Infect Dis 2003; 37: e161–66.

32. Sun HY, Chen MY, Fang CT, Hsieh SM, Hung CC, Chang SC. Hemophagocytic lymphohistiocytosis: an unusual initial presentation of acute HIV infection. J Acquir Immune Defic Syndr 2004; 37: 1539–40.

33. Castilletti C, Preziosi R, Bernardini G, et al. Hemophagocytic syndrome in a patient with acute human immunodeficiency virus infection. Clin Infect Dis 2004; 38: 1792–93.

34. Huang DB, Wu JJ, Hamill RJ. Reactive hemophagocytosis associated with the initiation of highly active antiretroviral therapy (HAART) in a patient with AIDS. Scand J Infect Dis 2004; 36: 516–19.