CASO CLÍNICO / *CLINICAL CASE*

Doença de Kikuchi-Fujimoto

a propósito de um caso clínico

Kikuchi-Fujimoto Disease

a clinical case

/ N. Nedzelska[1] / O. Cardoso[2] / J. Machado[3] / F. Maltez[4]

[1] Interna do Internato complementar de Medicina Interna CHMT, Unidade de Tomar
[2] Assistente Graduado de Medicina Interna e Infecciologista, Hospital de Curry Cabral
[3] Chefe de Serviço de Medicina Interna e graduado em Doenças Infecciosas, Hospital de Curry Cabral
[4] Director do Serviço de Doenças Infecciosas, Hospital de Curry Cabral

Serviço de Doenças infecciosas
Hospital de Curry Cabral
Director – Dr. Fernando Maltez

Correspondência:

Fernando Maltez
Serviço de Doenças infecciosas
Hospital de Curry Cabral
Rua da Beneficiência n.º 8
1069-066 Lisboa

Telefone: +351 21 7924282
e-mail: fmaltez@hccabral.min-saude.pt

/ Resumo

Os autores apresentam um caso clínico de doença de Kikuchi-Fujimoto (DKF), em mulher caucasiana de 47 anos, com síndrome febril e adenopatias axilares e cervicais, cujo diagnóstico, foi estabelecido por biópsia ganglionar axilar, reveladora de linfadenite histiocítica necrotisante. No diagnóstico diferencial foram excluídas outras entidades, em particular do foro infeccioso ou hematológico. A associação de DKF com o lúpus eritematoso sistémico (LES), descrita na literatura, também foi questionada neste caso, dada a presença de auto-anticorpos ANA e anti-SS-A. A exuberância do quadro clínico justificou a introdução de corticoterapia, assistindo-se a recuperação completa; aos quinze meses de seguimento, a doente continuava assintomática, com título idêntico de ANA.

Palavras-chave: febre, adenopatias, Kikuchi-Fujimoto.

/ Abstract

The authors present a clinical case of Kikuchi-Fujimoto disease of a 47-year-old caucasian woman with axillary and cervical lymphadenopathy and fever. The diagnosis was established by excision biopsy of an axillary lymph node, which showed histiocytic necrotizing lymphadenitis. Other diseases from infectious or hematologic origin were excluded. The association between DKF and systemic lupus erythematosus (SLE), as it is known in the literature, was also considered in this case, because the patient had ANA and anti-SS-A positive.

The exuberance of the clinical picture justified the introduction of corticosteroids, with complete resolution; fifteen months later, the patient remained well, with the same title of ANA.

Key-words: *fever, lymphadenopathy, Kikuchi-Fujimoto.*

/ Introdução

A doença de Kikuchi-Fujimoto (DKF) é uma doença proliferativa histiocítica, benigna, auto-limitada, cujas manifestações clínicas mais frequentes são a linfadenopatia regional e a febre persistente. É uma doença extremamente rara, de distribuição mundial, com maior prevalência entre indivíduos asiáticos, afectando mais frequentemente adultos jovens, predominantemente mulheres na segunda ou terceira décadas de vida[1, 2, 3]. Desde que foi descrita em 1972 por Kikuchi e Fujimoto, no Japão[1], vários casos de atingimento adenopático têm sido relatados.

A etiologia da DKF é desconhecida, sendo sugerida a sua associação com alguns agentes infecciosos[4, 5], mas a negatividade dos respectivos estudos serológicos e bacteriológicos, tornam esta hipótese controversa.

A provável etiologia autoimune apontada por alguns autores, tem por base a semelhança clínica, laboratorial e histopatológica existente entre alguns casos de LES e a DKF[6]. Na verdade, alguns doentes inicialmente diagnosticados com DKF, acabam por desenvolver LES, o que significa que aquela poderá representar uma forma frustre de uma doença auto-imune. Para certos autores, a maior frequência de episódios de reactivação de lúpus, que geralmente acompanha ou coincide com o início da DKF nestes doentes, e a possibilidade da ocorrência simultânea de DKF e LES, parecem indiciar, que não estamos perante duas entidades verdadeiramente independentes, mas tão somente que a DKF poderá representar uma manifestação de lúpus[7].

Para além da associação com LES, em relação ao qual pode preceder, acompanhar ou suceder no respectivo diagnóstico, a DKF pode ainda associar-se a outros distúrbios auto-imunes, como a tiroidite de Hashimoto, a doença mista do tecido conectivo ou a doença de Still do adulto e a doenças hematológicas, como linfomas, entrando obrigatoriamente no diagnóstico diferencial destas entidades nosológicas[8].

O início da doença é geralmente subagudo, com evolução habitual de duas a três semanas. A apresentação inicial mais frequente é a adenopatia cervical, unilateral, com tamanho médio de 0.5 a 4 cm, por vezes dolorosa à palpação, acompanhada de febre alta. Ocasionalmente podem estar envolvidas outras cadeias linfáticas[9, 10]. Outros sintomas e sinais não específicos, mas possíveis, são a perda ponderal, os suores nocturnos, a astenia, as mioartralgias, as náuseas, os vómitos, a diarreia, os sintomas respiratórios ou a hepatoesplenomegália. O atingimento cutâneo foi descrito em 25% dos casos, por vezes na forma de eritema malar em asa de borboleta[11].

Os exames laboratoriais, se bem que muitas vezes normais, podem evidenciar neutropénia, linfocitose (com linfócitos atípicos em 25% dos casos), anemia, trombocitopénia e aumento dos marcadores inflamatórios (VS e proteína C reactiva), da LDH e das transaminases[12, 13, 14].

O diagnóstico é feito pela biópsia excisional de gânglios afectados[15].

A respectiva avaliação histopatológica, revela áreas de necrose paracortical, com detritos abundantes de kariorrexis, com destruição da arquitectura nodal e grande quantidade de histiócitos na periferia da área de necrose[16, 17]. A imunohistoquímica mostra uma predominância de células T, com muito poucas células B, tipicamente acompanhadas por uma diminuição da relação CD4: CD8 nas áreas afectadas do gânglio linfático. Os histiócitos são positivos para CD68 e muitos são positivos para lisozima. Estes aspectos constituem o imunofenotipo clássico da DKF[18]. Podem observar-se três padrões histológicos principais: proliferativo, necrotisante e xantomatoso, os quais parecem representar diferentes estadios na evolução da DKF, sendo o tipo proliferativo o mais precoce e o tipo xantomatoso o mais tardio[19].

No diagnóstico diferencial da DKF incluem-se várias patologias, cujas manifestações principais são a síndrome febril e as adenopatias, particularmente algumas doenças infecciosas,

autoimunes e linfoproliferativas; estas últimas englobam, por exemplo, o linfoma não Hodgkin nos seus estadios iniciais, com poucas zonas de necrose [20, 21, 22]. A imunofenotipagem constitui um exame valioso para a diferenciação.

Também a semelhança clínica e anátomo-patológica da DKF com o LES, pode colocar dificuldades no diagnóstico diferencial. De acordo com os critérios actualizados da American Rheumatism Association para o diagnóstico de LES (exantema malar, exantema discóide, fotossensibilidade, úlceras orais, artrite, serosite, distúrbios renal, neurológico, hematológico ou imunológico e titulo de anticorpos antinucleares anormal), a presença de 4 deles em qualquer momento da evolução da doença, pode estabelecer o diagnóstico de lúpus sistémico com 98% de especificidade e 97% de sensibilidade[23]. No entanto, as características mais importantes para o diagnóstico diferencial entre LES e DKF, podem estar presentes ou assemelhar-se às alterações clínico-laboratoriais da DKF. Deste modo, o diagnóstico diferencial entre estas duas entidades, deve ser feito em conjunto com outras alterações histológicas, como a presença de corpos hematoxifílicos e fenómeno de Azzopardi da linfadenite lúpica[24].

No diagnóstico diferencial com causas infecciosas, nomeadamente com a linfadenite tuberculosa ou com a mononucleose infecciosa, o achado histológico de linfadenite histiocítica necrosante é evocador de DKF.

Em regra, a doença de Kikuchi-Fujimoto tem duração autolimitada de 1 a 3 meses[25]. A possibilidade de recorrência é pouco comum, mas observa-se em 2 a 3% dos casos[26]. Na maioria das vezes, os sintomas regridem de forma espontânea, sem recurso à terapêutica, mas quando surge associada a outras patologias, em especial ao LES, a sua evolução pode coincidir com a deste[18]. Por se tratar duma patologia incomum e auto-limitada, não existe ainda um protocolo uniformizado de tratamento.

A corticoterapia está recomendada quando há envolvimento ganglionar exuberante, quando as adenopatias condicionam obstrução das vias respiratórias ou compressão de órgãos vitais ou quando há marcado compromisso sistémico[26, 27]. Após a resolução do quadro inicial, os doentes devem ser vigiados em consulta periódica, dada a possibilidade de desenvolvimento de LES[24].

/ Caso clínico

Doente do sexo feminino, 47 anos de idade, caucasiana, sem antecedentes pessoais, ginecológicos ou epidemiológicos relevantes, foi internada por quadro febril (>38ºC) de predomínio vespertino com cerca de 2 meses de evolução, acompanhado de arrepios de frio, hipersudorese nocturna e tosse produtiva de expectoração mucosa, associando-se também astenia, anorexia não selectiva e perda ponderal de 7 kg.

No exame objectivo apresentava-se emagrecida (peso 44 kg), febril (38ºC), com adenopatias axilares bilaterais com cerca de 3 cm de diâmetro, de consistência elástica, móveis, ligeiramente dolorosas e também microadenopatias cervicais bilaterais; a auscultação cardio-pulmonar era normal e o exame abdominal revelava apenas hepatomegália ligeira.

Analiticamente tinha hemoglobina de 9.7 g/dL, leucócitos-2000/mm3, plaquetas-136 000/mm3, VS-116 mm na 1.ª hora, PCR-4.7 mg/dL, albumina 2.7 g/dL, natrémia 127 mEq/L, TGO-209 U/L, TGP-107 U/L, FA-207 U/L, GGT-249 U/ L, LDH-2229 U/L e ferritina-663 ng/dl.

No internamento as principais serologias, nomeadamente para VIH, CMV, EBV, toxoplasma e vírus das hepatites foram negativas. O VDRL foi não reactivo. A reacção de Coombs directo foi negativa.

Do estudo da autoimunidade salientava-se ANA positivo 1/640, padrão fino granular e anti-SS-A positivo (1+ U/mL); os anti-dsDNA, anti-SS-B, anti-Sm, anti-RNP e anticardiolipina foram negativos.

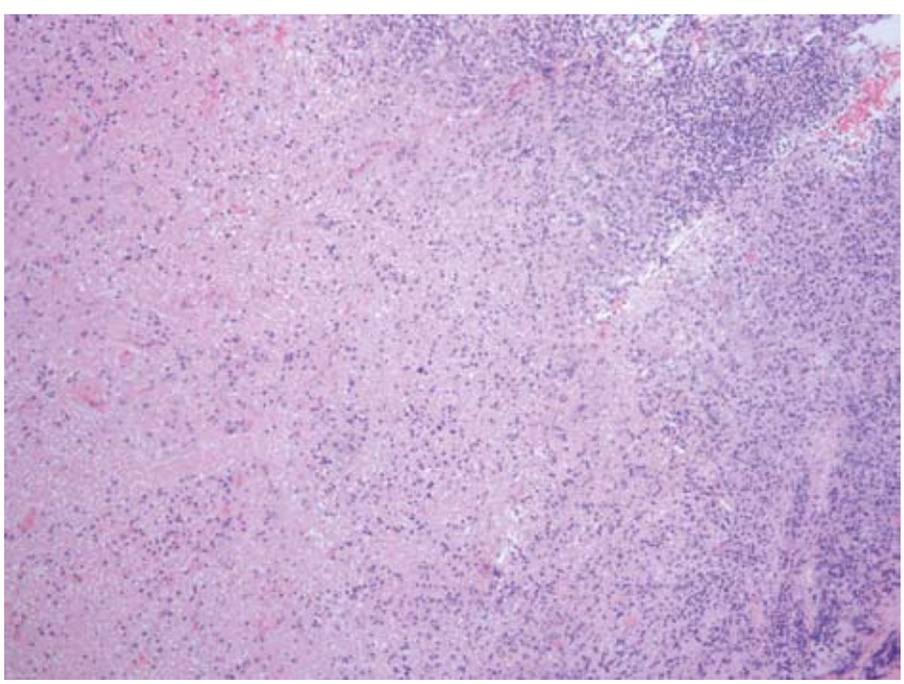

Figura 1 — Gânglio linfático axilar, com área granulomatosa necrotisante, com abundantes detritos de tipo histiocitário e linfocitário e algumas células gigantes multinucleadas (hemotoxilina-eosina, 40x).

A intradermorreacção de Mantoux com 5 U de tuberculina foi negativa.

A radiografia do tórax aparentava reforço intersticial inespecífuco bilateralmente e a TAC toraco-abdomino-pélvica mostrou exuberante compromisso ganglionar linfático (axilar, tronco celíaco, aorto-cava e região inguinal), em associação com hepatomegália inespecífica e derrames pericárdico e pleural de pequenas dimensões.

O mielograma e a biópsia óssea não demonstraram sinais de doença hematológica e a imunofenotipagem do sangue periférico não evidenciou quaisquer anomalias na linhagem linfóide T ou B.

Foi realizada posteriormente a excisão de gânglio axilar direito, cuja histologia revelou linfadenite histiocítica necrotisante compatível com doença de Kikuchi- Fujimoto (Fig.1).

Perante a persistência da febre com marcada toxicidade e o extenso compromisso adenopático foi introduzida terapêutica com prednisolona na dose de 40 mg/dia, observando-se melhoria significativa, com apirexia às 48 horas, regressão progressiva das adenomegálias e normalização das transaminases.

A doente teve alta clinicamente muito melhorada, com normalização dos parâmetros analíticos, referenciada à consulta externa.

Ao 15.º mês após a alta hospitalar a doente mantém-se assintomática, com rotinas analíticas normais e título de ANA idêntico ao do internamento.

/ Discussão

O caso clínico apresentado de febre prolongada e proeminência de adenopatias axilares, de menor expressão cervical, numa mulher de média idade, podendo evocar inicialmente causa infecciosa ou doença linfoproliferativa, colocava como procedimento prioritário a exérese ganglionar. E aqui as características anátomo-patológicas da linfadenopatia foram inquestionavelmente sugestivas, porventura patognomónicas de doença de Kikuchi-Fujimoto (DKF).

A questão mais pertinente que se pode levantar, aliás de acordo com a controvérsia na literatura, é a de saber se estamos perante um caso de DKF como entidade clínica isolada ou se a actual apresentação poderá corresponder a um processo inicial ou sobreposto de lúpus eritematoso sistémico (LES), até porque a doente tinha ANA positivo num título 1:640 e anti-SS-A também positivo.

O perfil epidemiológico da doente podia enquadrar-se no LES, uma vez que a doença tende a atingir mulheres jovens e causa frequentemente linfadenopatia, mas a doente negava alopécia, úlceras orais, rash, fotossensibilidade, fenómeno de Raynaud, artralgias ou história de abortos; tinha, no entanto, leucopenia, linfopenia e trombocitopénia e os autoanticorpos ANA e anti-SS-A eram positivos, embora outros anticorpos mais específicos para LES fossem negativos (anti-ds DNA).



Por outro lado, a biópsia excisional de gânglio axilar afectado revelou linfadenite histiocítica necrosante, que é o tipo anátomo--patológico mais frequente da DKF e não estavam presentes corpos hematoxifílicos, que parecem corresponder a núcleos degenerados após reacção com anticorpos antinucleares, nem fenómeno de Azzopardi, que corresponde à incrustração das paredes dos vasos sanguíneos com material nuclear, aspectos característicos da linfadenite lúpica, embora nem sempre presentes.

Este caso ilustra muito bem, a enorme dificuldade de distinguir DKF de LES, perante as semelhanças clínica, anatomopatológica e até serológica das duas entidades e a possibilidade de associação ou de eventual evolução de DKF para LES; provavelmente, esta clarificação diagnóstica só poderá ser estabelecida, com a evolução clínica da doente no longo prazo.

No curto prazo, a doente teve uma resolução completa com corticoterapia e no seguimento até aos 15 meses continuava assintomática, embora mantendo ANA positivo no mesmo título, de significado incerto, pela baixa especificidade.

/ Bibliografia

1. FUJIMOTO Y, KOZIMA Y, YAMAGUCHI K: "Cervical subacute necrotizing lymphadenitis: a new clinicopathologic entity". *Naika 1972*; 20:920-7.

2. TSANG WYW, CHAN JKC: "Kikuchi's lymphadenitis: A morphologic analysis of 75 cases with special references to unusual features". *Am J Surg Pathol 1994*; 18: 219-231.

3. TURNER R, MARTIN J, DORFMAN RF: "Necrotizing lymphadenitis - a study of 30 cases". *Am J Surg Pathol 1983*; 7: 115-23.

4. BATAILLE V, HARLAND C, BEHRENS J et al: "Kikuchi disease (histiocytic necrotizing lymphadenitis) in association with HTLV 1". *Br J Dermatol 1997*; 136(4):610-2.

5. JOHNSON LB, PASUMARTHY A, SARAVOLATZ LD: "Parvovirus B19 infection presenting with necrotizing lymphadenitis". *Am J Med 2003*; 114(4): 340-1.

6. LORENZO HA, GAMALLO AC, ORTEGA L et al: "Linfadenitis necrotizante histiocitaria: enfermedad de Kikuchi-Fujimoto. A propósito de 6 casos". *An Med Int 1999*; 16:301-4.

7. HUDNALL SD: "Kikuchi-Fujimoto disease: Is Epstein-Barr Virus the Culprit?" *Am J Clin Pathol 2000*; 113:761-4.

8. FAMULARO G, GIUSTINIANI MC, MARASCO A et al: *American Journal of Hematology 2003*; 74: 60-63.

9. DORFMAN RF, BERRY GJ: "Kikuchi's histiocytic necrotizing lymphadenitis: an analysis of 108 cases with emphasis on differential diagnosis". *Semin Diagn Pathol 1988*; 5: 329-345.

10. ROGER LS, FERRY JA: "A 24- year old woman with cervical lymphadenopathy, fever and leukopenia". *NEJM 1997*; 13 number 7; vol 336: 492-499.

11. LOPEZ C, OLIVIER M, OLAVARRIA R, SARABIA MA, CHOPITE M: "Kikuchi-Fujimoto necrotizing lymphadenitis associated with cutaneous lupus erythematosus: a case report". *Am J Dermatopathol 2000*; 22(4): 328-33.

12. KIKUCHI M, TAKESHITA M, EIMOTO T et al: "Histiocytic necrotizing lymphadenitis: clinicopathologic, immunologic, and HLA typing study". In: Hanaoka M, Kadin ME, Mikata A et al, eds. Lymphoid Malignancy: *Immunocytology and Cytogenetics*. New York, NY: Field and Wood 1990; 251-257.

13. SIERRA ML, VEGAS E, BLANCO-GONZALES J et al: "Kikuchi's disease with multisystemic involvement and adverse reactions to drugs". *Pediatrics 1999*; 104(2):24.

14. PAPAIONNOU G, SPELETAS M, KALOUTSI V et al: "Histiocytic necrotizing lymphadenitis (Kikuchi-Fujimoto disease) associated with antiphospholipid syndrome: a case report and literature review". *Ann Hematol 2002*; 81(12): 732-735.

15. TAKAKUWA T, OHNUMA S, KOIKE J et al: "Involvement of cell-mediated killing in apoptosis in histiocytic necrotizing lymphadenitis (Kikuchi-Fujimoto disease)". *Histopathology 1996*; Jan 28(1): 41-8.

16. ROZWENS A, MOLSKA M, KARLINSKA M, KLICKI G: "Histiocytic necrotizing lymphadenitis (Kikuchi disease): a case report". *Pol Merkuriusz Lek 2001*;11(63): 259-60.

17. MAHADEVA U, ALLPORT T, BAIN B, CHAN WK:21: "Haemophagocytic syndrome and histiocytic necrotizing (Kikuchi's disease)". *J Clin Pathol 2000*; 53 (8): 636-8.

18. OHSHIMA K, KIKUCHI M, SUNIYOSHI Y et al: "Proliferating cells in histiocytic necrotizing lymphadenitis". *Virchows Arch B Cell Pathol Incl Mol Pathol 1991*; 61: 97-100.

19. KUO TT: "Kikuchi disease (histyocytic necrotizing lymphadenitis): a clinicopathologic study of 79 cases with analysis of histologic subtypes, immunohistology, and DNA ploidy". *Am J Surg Pathol 1995*; 19: 798-809.

20. EMIR S, GOGUS S, GULER E et al: "Kikuchi-Fujimoto disease (histiocytic necrotizing lymphadenitis) confused with lymphoma in a child". *Med Pediatr Oncol 2001*; 37(6): 546-8.

21. RAM CA, GITA S: "Kikuchi-Fujimoto Disease in Nepal: A study of 6 cases". *Arch Pathol Lab Med 2003*; 127 (10): 1345-1348.

22. KHAROUBI S: "Kikuchi-Fujimoto disease and systemic lupus necrotizing erythematous". *Ann Med Interne 2000*; 151 (4):316-9

23. BEVRA HANNAHS HAHN. "Lúpus Eritematoso Sistémico", in e. Braunward, A.S. Fauci, Vol.II, 16º ed, Rio de Janeiro, Mc Graw Hill 2006; 300.20-56-2064.

24. GONÇALVES M,SILVA G, BARROS A, FREITAS L, CALDEIRA P, RODRIGUES R,CAPELINHA F, FREITAS E, FRAGA C, CAMACHO J, FERREIRA A.,: "Doença de Kikuchi-Fujimoto e Lúpus eritematoso sistémico", *Medicina Interna 2009*: vol 16, nº2: 112-116.

25. KIKUCHI M: "Histiocytic necrotizing lymphadenitis (Kikuchi-Fujimoto disease) in Japan". *Am J Surg Pathol 1991*; 15: 197-198.

26. MOHANTY SK, ARORA R, SAHA M: "Kikuchi – Fujimoto disease: an overview". *J Dermatol 2002*; 29: 10-14.

27. JANG YJ, PARK KH, SEOK HJ: "Management of Kikuchi disease using glucocorticoid". *J Laryngol Otol 2000*; 114(9): 709-11.