CASO CLÍNICO / *CLINICAL CASE*

Hepatite colestática por infecção a Epstein-Barr tratada por Molecular Adsorbent Recirculating System (MARS)

Acute cholestatic liver failure due to Epstein-Barr infection treated with Molecular Adsorbent Recirculating System (MARS)

/ S. Lourenço[1] / F. Caeiro[2] / M. H. Pacheco[3] / G. Martins[3] / R. Perdigoto[4] / J. A. Malhado[5]

[1] Interna do Internato Complementar de Medicina Interna
[2] Interno do Internato Complementar de Nefrologia
[3] Assistente Hospitalar Graduada de Medicina Interna
[4] Assistente Hospitalar Graduado de Medicina Interna, Unidade de Transplante
[5] Chefe de Serviço de Medicina Interna, Director de Serviço de Medicina 1

Serviço de Medicina Interna 1 (Dir. Dr. J. A. Malhado)
Hospital Curry Cabral, Lisboa

Correspondência:

Dra. Sofia Lourenço
Serviço de Medicina 1
Hospital de Curry Cabral
Rua da Beneficiência nº8
1600 Lisboa

Telefone: +351 21 7924200
e-mail: sofilourenco@iol.pt

/ Resumo

A infecção pelo vírus Epstein-Barr (EBV) é altamente prevalente, ainda que frequentemente assintomática. Durante a fase aguda da infecção é comum a ocorrência de uma elevação ligeira e transitória das transaminases, mas em 5% dos casos estabelece-se um padrão colestático. Os autores apresentam o caso de um homem de 35 anos que desenvolveu hepatite colestática aguda durante infecção pelo EBV. Após falência do tratamento com corticóides, foi sujeito a três sessões de MARS (Molecular Adsorbent Recirculating System), com recuperação completa.

Palavras-chave: hepatite aguda, vírus Epstein-Barr, MARS.

/ Abstract

Infection by Epstein-Barr is highly prevalent, although frequently asymptomatic. Mild and transient elevation of liver aminotransferase is common during the acute phase of the infection, but about 5% of patients develop a cholestatic pattern of liver disease. We present a case of a 35 year old male who developed an acute cholestatic liver failure during infection by Epstein-Barr virus. After unsuccessful treatment with corticosteroids, he was treated with MARS (Molecular Adsorbent Recirculating System), leading to complete recovery.

Key-words: *Acute hepatitis; Epstein-Barr virus; MARS.*

/ Introdução

O vírus Epstein Barr (EBV) é um membro da família de vírus Herpes que tem o homem como hospedeiro. A infecção por este vírus é altamente prevalente, pelo que 90% dos indivíduos saudáveis apresentam serologia a documentar exposição prévia. A transmissão é feita por via oral e, após infecção, o vírus atinge o sistema reticuloendotelial, estimulando a imunidade celular e humoral[1]. Embora na maior parte dos casos assintomática, a infecção pode manifestar-se na forma de mononucleose infecciosa, um síndrome caracterizado por febre, faringite, adenopatias, esplenomegália e linfomonocitose. As elevações ligeiras e transitórias das transaminases são comuns mas só raramente se estabelece doença hepática grave[2].

/ Caso clínico

Um homem de 35 anos, leucodérmico, foi internado no nosso serviço de Medicina Interna por falência hepática aguda. O doente referia o início dos sintomas dois meses antes, altura em que iniciou febre, astenia e odinofagia, tendo sido medicado com eritromicina. Ao 5.º dia de sintomas (3.º após início da antibioterapia) inicia colúria e icterícia, pelo que recorreu ao serviço de urgência. Analiticamente apresentava leucócitos 10.790 (N: 5.000-10.000) com 73% de linfócitos, bilirrubina total (Bt) 5,9mg/dL (N:0,1-1,2) e conjugada (Bc) 4,3mg/dL (N:0,1-0,4), fosfatase alcalina (FA) 278U/L (N:20-140), aspartato aminotransferase (AST) 215U/L (N:17-59), alanina aminotransferase (ALT) 414U/L (N:21-72) e monoteste positivo. Teve alta do serviço de urgência com o diagnóstico de mononucleose infecciosa, tendo-lhe sido prescrito silimarina. Um mês depois mantinha astenia intensa e aumento da icterícia, à qual se associou prurido generalizado, pelo que regressou ao SU, tendo sido internado.

À entrada apresentava Bt 45,2mg/dL, Bc 42,4mg/dL, FA 427U/L, AST 55U/L ALT 76U/L. As serologias para infecção pelo vírus da hepatite A, B, C, citomegalovírus, vírus da imunodeficiência adquirida e para toxoplasmose foram negativas, tal como pesquisa de anticorpos antinucleares (ANA), anti-mitocondriais (AMA), anti-músculo liso (AML), anti--microssomas de fígado e rim (LKM), alfa1 antripsina, ceruloplasmina e alfa-fetoproteína. A IgM EBV-VCA foi positiva, estabelecendo o diagnóstico.

A ecografia abdominal mostrava hepatomegália sem dilatação das vias biliares e esplenomegália. Realizou biopsia hepática que foi compatível com padrão de colestase com arquitectura lobular preservada e ausência de necrose hepatocelular (Fig. 1 e 2).

Iniciou tratamento com corticóides e ácido ursodesoxicólico. À terceira semana após a admissão, cerca de dois meses após o início dos sintomas, mantinha icterícia grave, com níveis de bilirrubina total persistentemente acima dos 20mg/dL.

Realizou 3 sessões de terapêutica com MARS, com 600cc de albumina a 20% e duração de 6 horas. No final da última sessão a bilirrubina total baixou de 20,5 para 11mg/dL, tendo tido alta. Durante o *follow-up* verificou-se uma melhoria progressiva, com normalização de todos os parâmetros laboratoriais ao 4.º mês.

/ Discussão

Durante a fase aguda da infecção por EBV a maioria dos doentes apresenta uma elevação moderada das transaminases, com 90% a apresentarem valores compatíveis com hepatite ligeira à 2.ª e 3.ª semanas de sintomas. Estas alterações são habitualmente auto-limitadas e benignas, constatando-se recuperação completa às 2 a 6 semanas[3].

A ocorrência de icterícia neste contexto é rara e pode reflectir uma hepatite mais grave ou a existência de anemia hemolítica associada. No entanto, em 5% dos doentes, estabelece--se um padrão colestático com importante elevação da bilirrubina, fosfatase alcalina

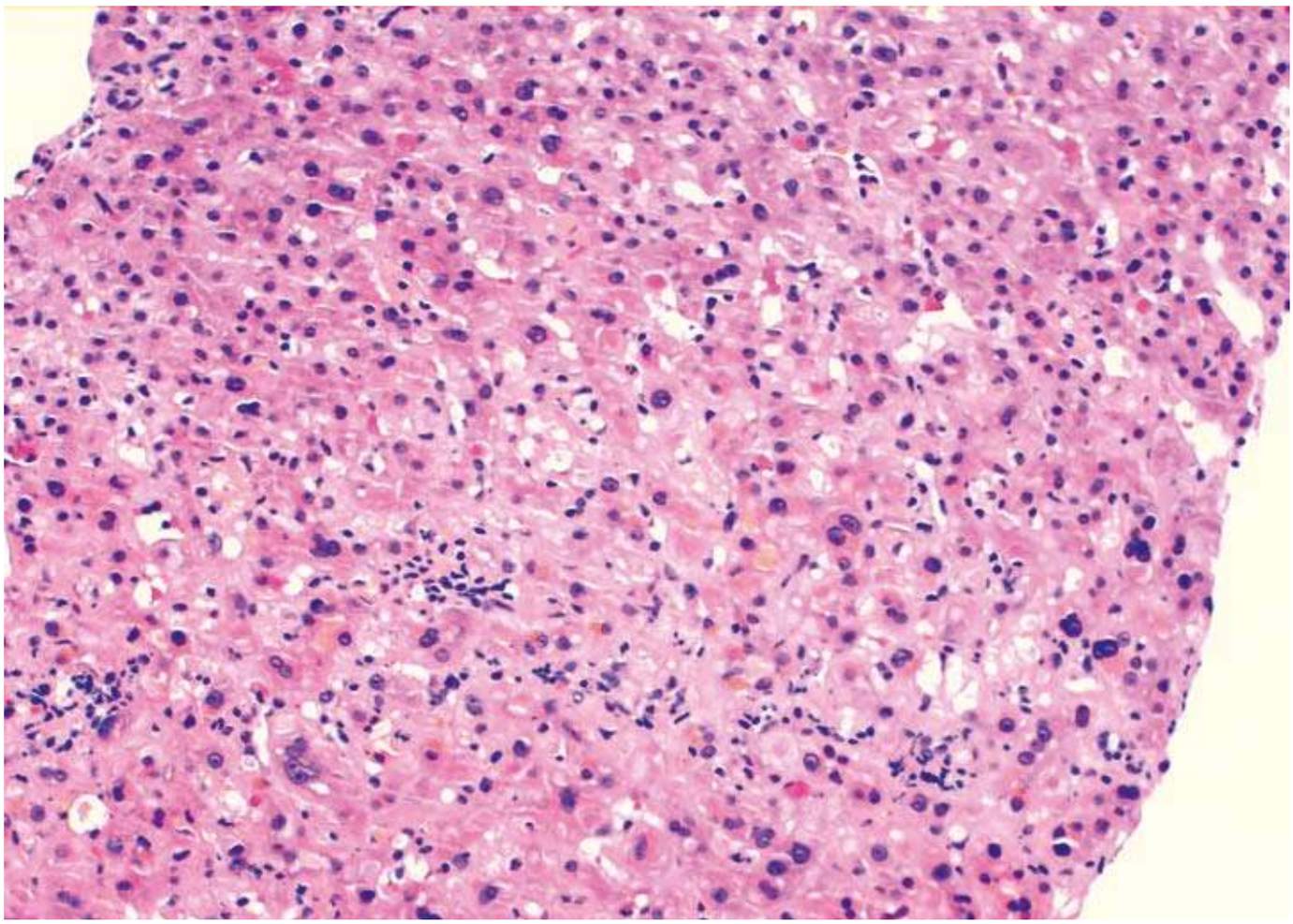

Figuras 1A – Aspecto microscópico da biopsia hepática mostrando arquitectura lobular globalmente conservada, sem evidência de necrose e padrão colestático.

e desidrogenase láctica [4]. O mecanismo pelo qual se estabelece a colestase está mal compreendido, especulando-se sobre uma inibição directa pelo vírus da enzima superóxido dismutase ou sobre a infecção directa do epitélio das vias biliares[5, 6].

As drogas são responsáveis por 10% das hepatites agudas. Vários compostos têm demonstrado toxicidade hepática. Os macrólidos, incluindo a eritromicina que foi consumida pelo nosso doente, têm sido associados a doença colestática. A incidência desta toxicidade é baixa, calculando-se em 3,6 casos por cada 100.000 doentes tratados[7]. Inicia-se em regra 10 a 20 dias após a primeira administração, sendo frequentemente acompanhada de eosinofilia e exantema[8]. O prognóstico é habitualmente benigno e num estudo recente não se demonstraram casos fatais associados à lesão hepática por eritromicina[9].

Neste caso verificaram-se dois mecanismos possíveis para a colestase, o vírus e a eritromicina, tendo a biopsia confirmado o padrão colestático, que é possível em ambas as causas. Embora a etiologia tóxica não possa ser formalmente excluída como causa desta hepatite, a relação temporal entre a exposição e os sintomas favorece a etiologia viral. Também é admissível que antibiótico e vírus tenham tido efeito sinérgico, explicando o carácter persistente das alterações, mas esta teoria não pode ser comprovada.

Embora a evolução benigna seja a regra nas infecções por EBV, até 1998 foram descritos em todo o mundo pelo menos 17 casos de falência hepática fulminante[10]. Desde então têm sido descritos alguns casos esporádicos, alguns dos quais necessitaram transplante[11]. Na impossibilidade de transplante a mortalidade associada à falência hepática aguda atinge os 80%.

O Molecular Adsorbent Recirculating System (MARS) é uma técnica descrita pela primeira vez em 1993. Desde então tem sido usado de forma crescente na insuficiência hepática, habitualmente como ponte para o transplante ou como terapêutica de suporte para permitir ao fígado tempo para a sua regeneração espontânea. Vários estudos não controlados demonstraram o benefício desta técnica na falência hepática aguda, com melhoria da encefalopatia, diminuição na pressão intracraniana e aumento da pressão de perfusão cerebral,

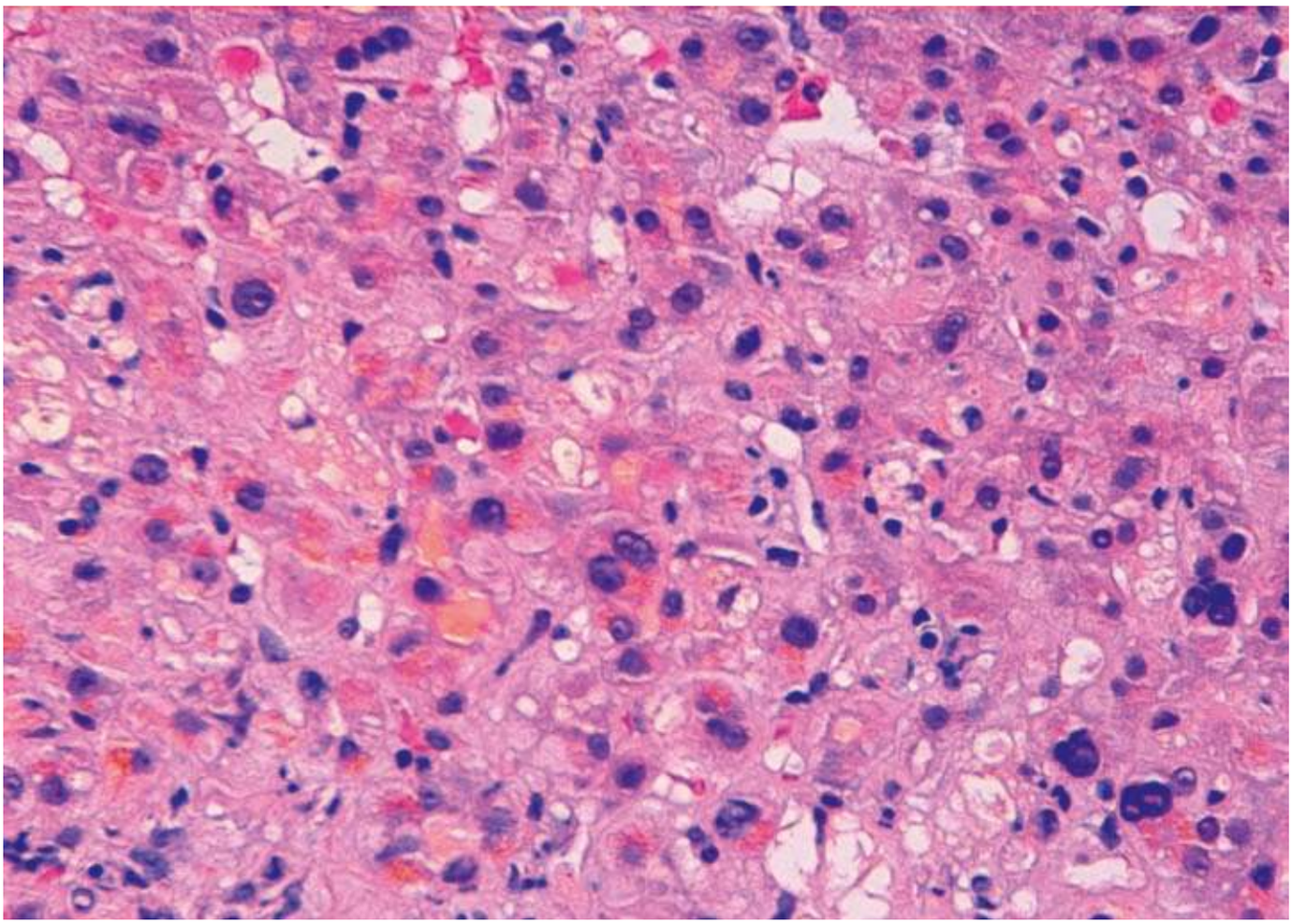

Figuras 1B — Aspecto microscópico da biopsia hepática mostrando arquitectura lobular globalmente conservada, sem evidência de necrose e padrão colestático.

pressão arterial média, resistências vasculares sistémicas e índice cardíaco[12, 13]. Num estudo recente envolvendo 22 doentes com insuficiência hepática aguda com critérios para transplante verificaram-se 32% de recuperações após aplicação do MARS, obviando a necessidade de transplante[14].

Os doentes envolvidos neste e noutros estudos apresentavam falência hepática por variadas razões, na maior parte das vezes secundária a hepatite aguda alcoólica ou viral por infecção a VHB, bem como por exposição a tóxicos.

Após três sessões de terapia com MARS o nosso doente apresentou uma marcada diminuição no nível de bilirrubina, o que permitiu a alta sob vigilância.

Provavelmente pelo facto de o EBV raramente causar doença hepática grave na revisão bibliográfica efectuada só identificamos um caso prévio de tratamento por MARS neste contexto[2]. Tal como no nosso doente verificou-se uma importante redução nos valores de bilirrubina e o doente apresentou uma recuperação completa após 3 sessões de MARS.

/ Conclusão

A infecção por EBV associa-se geralmente a uma hepatite ligeira mas, em casos raros, pode ser causa de falência hepática aguda com padrão colestático. É possível que a história da infecção seja influenciada negativamente por factores externos como a medicação. O tratamento com MARS pode ser uma alternativa terapêutica nestes doentes, garantindo o suporte da função hepática até que a função do órgão se restabeleça por completo. Sem esta opção, o transplante hepático apresenta-se como a única solução.

/ Bibliografia

1. Cohen JI. "Epstein-Barr virus infection". *N Engl J Med* 2000; 343(7):481-92.
2. Méndez-Sanchez N, Aguilar-Dominguez C, Chavez-Tapia N, Uribe M. "Hepatic manifestations of Epstein-Barr viral infection". *Ann Hepatol* 2005; 4(3): 205-9.
3. Crum N. "Epstein-Barr virus hepatitis: case series and review". *South Med J* 2006; 99:544-7.
4. Edoute Y, Baruch Y, Lachter J, Furman E, Bassan L, Assy N. "Severe cholestatic jaundice induced by Epstein-Barr virus infection in the elderly". J *Gastroenterol Hepatol* 1998 ;13(8):821-4.
5. Hinedi TB, Koff RS. "Cholestatic hepatitis induced by Epstein-Barr infection in an adult". *Dig Dis Sci* 2003; 48: 539-41.
6. Bernstein CN, Minuk GY. "Infectious mononucleosis presenting with cholestatic liver disease". *Ann Inter Med* 1998: 128: 509.
7. Derby LE, Jick H, Henry DA, Dean AD. "Erythromycin-associated cholestatic hepatitis". *Med J Aust* 1993; 158(9): 600-602.
8. Robles M, Andrade RJ. "Hepatotoxicity by antibiotics: update in 2008". *Rev Esp Quimioter* 2008: 21(4): 224-33.
9. Bjornsson E, Olsson R. "Outcome and prognostic markers in severe drug-induced liver disease". *Hepatology* 2005: 42(2): 481-9.
10. Feranchak AP, Tyson RW, Narkewicz MR, Karrer FM, Sokol RJ. "Fulminant Epstein-Barr viral hepatitis: orthotopic liver transplantation and review of the literature". *Liver Transpl Sur* 1998; 4(6): 469-76.
11. Dumortier J, Mekki Y, Rimmelé T, Ber C, Maillard E, Fafi-Kremer S, et al. "EBV-induced fulminant hepatic failure: favorable outcome after liver transplantation". *Gastroenterol Clin Biol* 2007 ;31(8-9 Pt 1):725-8.
12. Ben Abraham R, Szold O, Merhav H, Biderman P, Kidron A, Nakache R et al. "Rapid resolution of brain oedema and improved cerebral perfusion pressure following the molecular adsorbent recycling system in acute liver failure patients". *Transplant Proc* 2001, 33:2897-2899.
13. Schmidt LE, Wang LP, Hansen BAH, Larsen FS: "Systemic hemodynamic effects of treatment with the molecular adsorbents recirculating system in patients with hyperacute liver failure: a prospective controlled trial". *Liver Transplant* 2003; 9: 290-297.
14. Camus C, Lavoué S, Gacouin A, Le Tulzo Y, Lorho R, Boudjéma K et al. "Molecular adsorbent recirculating system dialysis in patients with acute liver failure who are assessed for liver transplantation". *Intensive Care Med* 2006; 32(11): 1817-25.