RPDI
Maio > Agosto 2010 / Vol. 6 > N.º 2

CASO CLÍNICO / *CLINICAL CASE*

Tuberculose Pancreática

A propósito de um caso clínico

Pancreatic Tuberculosis

A clinical case report

/ **M. Barbedo**[1] / **A. Castro**[2] / **C. Pinto**[3] / **M. Mota**[3] / **J. Valente**[4]

[1] Interna Complementar de Medicina Interna
[2] Interna Complementar de Pneumologia
[3] Assistente Hospitalar Graduada de Medicina Interna
[4] Director de Serviço

Serviço de Medicina Interna Interna
Centro Hospitalar Gaia/Espinho EPE

Correspondência:

Marta Susana Machado Barbedo de Oliveira
Rua Vitorino Nemésio, 92
4435-475 Rio Tinto

Telemóvel: 96 6192615
Fax: 22 7830209
e-mail: marta_barbedo@hotmail.com

/ Resumo

A tuberculose pancreática é uma entidade rara e representa um desafio diagnóstico. As manifestações clínicas são inespecíficas e imagiologicamente assemelha-se a neoplasias ou pancreatite. A biopsia aspirativa guiada por ecografia ou por tomografia axial computorizada pode revelar necrose caseosa e presença de bacilos ácido-álcool resistentes com a coloração de Ziehl-Neelsen.
Os autores apresentam um caso clínico duma doente de 54 anos com tuberculose pancreática a mimetizar pseudoquisto pancreático. O diagnóstico foi confirmado pela identificação de *Mycobacterium tuberculosis* no exame microbiológico do produto obtido por biopsia aspirativa guiada por tomografia axial computorizada.
A tuberculose deve ser incluída nos diagnósticos diferenciais das massas pancreáticas, especialmente em doentes de países em desenvolvimento.

Palavras-chave: Tuberculose pancreática, *Mycobacterium tuberculosis*, massas pancreáticas

/ Abstract

Pancreatic tuberculosis is extremely unusual and the diagnosis of this entity is challenge. Clinical manifestations are usually non-specific, while the imaging features often mistaken malignancy and pancreatitis. Ultrasound or Computed Tomography-guided fine needle aspiration cytology may show caseation necrosis or the presence of acid-fast bacilli on Ziehl-Neelsen staining.
The authors present the case of a 54-year-old female with pancreatic tuberculosis mimicking pseudocyst. The diagnosis was confirmed by identification of Mycobacterium tuberculosis in cultured samples obtained by Computed Tomography-guided fine needle aspiration.
Tuberculosis should be included in the differential diagnosis of pancreatic masses, especially for people in developing countries.

Key-words: *Pancreatic tuberculosis, Mycobacterium tuberculosis, pancreatic masses*

/ Introdução

A tuberculose continua a ser um grave problema de saúde pública. Anualmente ocorrem 9 milhões de novos casos de tuberculose mundialmente e 1,5 milhões destes evoluem para a morte. A Europa é o continente com piores índices de diagnóstico e de cura, depois da África. Em Portugal, a incidência de novos casos é de 25,3/100.000[1]. Apesar da tendência para diminuição, Portugal é o país da União Europeia com maior taxa de incidência da doença, sendo esta cerca de três vezes maior que a média europeia[1].

Não obstante esta elevada incidência, o envolvimento pancreático é raro, principalmente em doentes imunocompetentes, estando descrita na literatura uma incidência de aproximadamente 4,7% de todos os casos de tuberculose[2, 3]. Num estudo de 1656 autópsias de doentes com tuberculose, apenas 14 tinham envolvimento pancreático[2]. Num estudo indiano de análise *post mortem* de 300 doentes com tuberculose disseminada, nenhum apresentava envolvimento pancreático[3].

A baixa incidência de tuberculose pancreática é explicada pela protecção conferida pelas enzimas pancreáticas que inactivam o *Mycobacterium tuberculosis* [4, 5, 6].

Os mecanismos de infecção pancreática pelo bacilo de Kock (BK) são: disseminação hematogénica, disseminação linfática, disseminação por contiguidade de órgãos adjacentes, ingestão de material infectado duma lesão pulmonar activa, reactivação de tuberculose latente num foco pancreático e reacção tóxico-alérgica pancreática com uma resposta inflamatória a antigénios das micobactérias[7].

A maioria da literatura médica sobre tuberculose pancreática está limitada a casos clínicos e a pequenas séries de casos oriundos de países endémicos, na sua maioria diagnosticados no decorrer de laparatomias de exérese de presumíveis carcinomas pancreáticos que posteriormente revelaram tratar-se de tuberculose pancreática[8, 9, 10, 11, 12, 13, 14, 15, 16, 17, 18]. O reconhecimento desta entidade reveste-se de grande importância dado a existência de terapêutica médica curativa[14, 19].

/ Caso clínico

Doente do sexo feminino, 54 anos, emigrante em França até aos dois meses prévios à admissão, altura em que regressou a Portugal.

Recorreu ao Serviço de Urgência (SU) por quadro com dois meses de evolução de início insidioso e agravamento progressivo de dor peri-umbilical sem irradiação e sem factores de alívio ou agravantes, associadamente a náuseas e vómitos alimentares (aproximadamente quatro vezes por semana). Referência a sintomatologia geral caracterizada por febre (38ºC) de predomínio vespertino, astenia, anorexia e emagrecimento de 20% do peso em dois meses. Negava qualquer outra sintomatologia, nomeadamente alteração do trânsito intestinal, queixas respiratórias, urinárias, cardiovasculares ou neurológicas.

Dos antecedentes pessoais destacava-se história de internamento em França três meses antes da admissão cuja informação clínica não foi disponibilizada e a doente sabendo apenas referir que teria sido internada com o diagnóstico de pancreatite aguda (quadro com três dias de evolução de dor epigástrica em barra e vómitos), tendo realizado biopsia pancreática que foi inconclusiva. Segundo a doente, o internamento teve três semanas de duração, tendo tido alta assintomática e sem necessidade de medicação em ambulatório. No que diz respeito aos antecedentes pessoais, de salientar ainda hábitos alcoólicos moderados desde os 35 anos de idade até à data do internamento anteriormente referido, altura em que interrompeu ingestão de álcool. Negava outros antecedentes pessoais ou familiares relevantes.

Ao exame objectivo no SU a doente encontrava-se febril (38,2ºC), hipotensa (TA: 87/52mmHg), taquicárdica (120bpm), polipneica (22cpm), com saturações periféricas



Figura 1 — Ecografia abdominal - heterogeneidade pancreática compatível com pancreatite crónica e presença de quisto na cauda sugestivo de pseudoquisto pancreático.

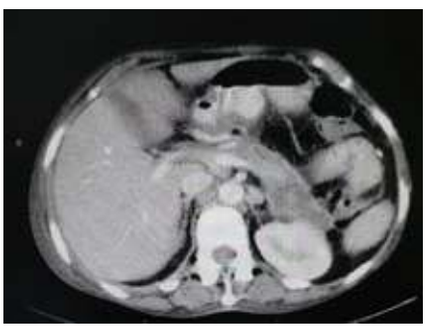

Figura 2 — TAC abdominal - colecção fluida na região do corpo e cauda do pâncreas com 57 x 23 x 55mm de maiores diâmetros, de paredes captantes com pequena quantidade de gás sugestiva de abcesso pancreático.

de oxigénio a ar ambiente de 97%, consciente, colaborante, orientada. Apresentava palidez da pele e mucosas. A auscultação cardíaca era rítmica, taquicárdica, sem sopros. À auscultação pulmonar apresentava murmúrio vesicular presente e simétrico, sem sons adventícios. O abdómen era mole e depressível, doloroso à palpação profunda do epigastro, sem sinais de irritação peritoneal, sem massas ou organomegalias palpáveis, os ruídos hidroaéreos estavam presentes e tinham normal sonoridade. Não se palpavam adenomegalias nas cadeias ganglionares cervicais, axilares ou inguinais. Ausência de edemas dos membros inferiores. Restante exame objectivo sem alterações.

Do estudo realizado de referir: anemia normocítica, hipocrómica; leucocitose com neutrofilia e monocitose; função renal, ionograma, enzimas de citólise e colestase hepáticas e amilase normais. Hipoalbuminemia; estudo da coagulação sem alterações. Sedimento urinário dentro dos parâmetros da normalidade. Gasimetria arterial sem insuficiência respiratória ou alterações metabólicas. Telerradiografia pulmonar sem lesões pleuroparenquimatosas.

Realizou ecografia abdominal que revelou heterogeneidade pancreática compatível com pancreatite crónica e presença de quisto na cauda, sugestivo de pseudoquisto pancreático (Figura 1).

Com o objectivo de melhor esclarecimento da imagem quística realizou Tomografia Axial Computorizada (TAC) abdominal que mostrou uma colecção fluida na região do corpo e cauda do pâncreas com 57 x 23 x 55mm de maiores diâmetros, de paredes captantes com pequena quantidade de gás, sugestiva de abcesso pancreático (Figura 2).

Foi submetida a drenagem percutânea guiada por TAC, tendo sido aspirado 20cc de líquido purulento (Figura 3) e colocado dreno.

O exame microbiológico do líquido identificou bacilos ácido-álcool resistentes no exame directo com coloração de Ziehl-Neelsen; *Mycobacterium tuberculosis complex* sensível a todos os anti-bacilares no exame cultural. Identificação de DNA de *Mycobacterium tuberculosis* por Polymerase Chain Reaction (PCR). O exame microbiológico do mesmo líquido revelou *Staphylococcus aureus* meticilino resistente (MRSA) e *Klebsiella pneumoniae* sensível aos carbapenems e aos aminoglicosídeos. A citologia do líquido foi negativa para células neoplásicas.

O estudo microbiológico da urina mostrou *Mycobacterium tuberculosis* com as mesmas sensibilidades do isolado no pâncreas. A pesquisa de BK no sangue, fezes, suco gástrico e lavado broncoalveolar (LBA) foi negativa.

As hemoculturas, urocultura, microbiológicos de LBA, coproculturas, parasitológico de fezes e marcadores víricos (VIH, VHB, VHC) foram negativos. Realizou ecocardiograma transesofágico que não revelou vegetações.

Iniciou terapêutica quadrupla com anti-bacilares (rifampicina 600mg, pirazinamida 1500mg, isoniazida 300mg e etambutol 1000mg/dia) e antibioterapia de largo espectro (vancomicina 1g de 12/12h e imipenem 500mg de 6/6h).

Manteve o dreno durante 5 dias, altura em que foi retirado por ausência de drenagem e por resolução radiológica com desaparecimento da colecção pancreática.

Verificou-se melhoria progressiva durante as primeiras 3 semanas de terapêutica. Após essa data constatou-se agravamento clínico com reinício de febre, dor abdominal refractária a analgesia, vómitos e sinais de abdómen agudo ao exame objectivo. Associadamente verificou-se agravamento analítico com aumento dos marcadores inflamatórios, amilase e enzimas hepáticas (em especial enzimas de colestase hepática) (Quadro I).

Repetiu TAC abdominal (Figura 4) que mostrou pâncreas heterogéneo com um aspecto globoso da região cefálica com áreas de hipodensidade sugestivas de pancreatite necrohemorrágica e colecções, as mais evidentes no processo uncinado com cerca de 2cm x 1,5cm e na cauda com cerca de 4cm x 1,5cm, esta última estendendo-se aos planos adiposos peri-pancreáticos e ao ligamento gastro-esplénico; densificação dos planos adiposos peri-pancreáticos por edema/processo inflamatório; vesícula biliar distendida, sem espessamento da parede, via biliar principal ectasiada.

Foi submetida a laparotomia exploradora tendo-se constatado adesividade das ansas e epiplon ao peritoneu, pâncreas tumefacto, endurecido em toda a sua extensão, pâncreas com necrose gorda, sem colecções purulentas passíveis de serem drenadas, aderente à parede posterior do estômago, DII espessada e dilatada, condicionada pelo aumento da região cefálica pancreática, imagens

sugestivas de tuberculose miliar dispersas por todas as ansas do delgado, cólon e grande epiplon; efectuada colheita de epiplon para exame; realizada lavagem e drenagem da cavidade abdominal com colocação de 2 drenos microtubulares em ambas as goteiras, abrangendo o fundo de saco de Douglas e a retrocavidade dos epiplons.

O exame microbiológico do epiplon revelou presença de *Mycobacterium tuberculosis*.

A doente foi transferida para a Unidade de Cuidados Intensivos Polivalente com o diagnóstico de choque séptico grave com ponto de partida abdominal. Perante o aumento das enzimas de colestase e citólise hepáticas, realizou biopsia hepática no sentido de estabelecimento do diagnóstico diferencial entre hepatite tuberculosa ou medicamentosa. A biopsia foi a favor de hepatite medicamentosa; pesquisa de BK negativa. Alterada terapêutica anti-bacilar para linezolide, levofloxacina, amicacina e etambutol. Apesar das medidas instituídas apresentou uma evolução desfavorável vindo a falecer na 3.ª semana pós-operatória.

/ Discussão

O abcesso pancreático é uma complicação incomum da pancreatite aguda e crónica, ocorrendo em aproximadamente 4% dos casos. As bactérias mais frequentemente isoladas nesses abcessos são: *Echerichia coli, Klebsiella spp., Enterobacter spp., Proteus spp., Pseudomonas spp., Streptococcus spp.* e *Staphylococcus aureus*[20]. O isolamento de *Mycobacterium tuberculosis* em abcesso pancreático é raro[21, 22]. Nesta doente, coloca-se como hipótese fisiopatológica mais provável, a presença de tuberculose pancreática superinfectada iatrogenicamente no internamento prévio durante o acto da biopsia ou por disseminação hematogénica. Na realidade o *Staphylococcus aureus meticilino resistente* é um agente associado a infecções hospitalares sendo muito raro como agente da comunidade. Persistem dúvidas em relação ao mecanismo de atingimento pancreático pelo BK. Dado ter sido isolado BK no exsudado do abcesso pancreático, urina e epiplon, acreditamos estar na presença de tuberculose disseminada com envolvimento pancreático por disseminação linfohematológica[2, 3, 9]. Estão descritos casos na literatura de associação do alcoolismo com tuberculose pancreática[22]. A explicação mais plausível é que o alcoolismo cause alterações estruturais pancreáticas diminuindo a protecção deste órgão conferido pelas enzimas pancreáticas.

A tuberculose pancreática afecta igualmente ambos os sexos[23], sendo mais frequente em jovens (idade média: 31 anos), com história de tuberculose no passado e residente em zonas endémicas[14]. A apresentação clínica típica caracteriza-se por dor abdominal (75%), emagrecimento (69%) e febre (50%). Sintomatologia menos frequente inclui anorexia, astenia, icterícia obstrutiva e anemia ferripriva[8, 21, 24]. As alterações analíticas mais frequentes incluem anemia, linfopenia, elevação da velocidade de sedimentação, transaminases e fosfatase alcalina[8]. A doente apresentada neste caso clínico apresentava um quadro clínico e analítico coincidente com o descrito na literatura. No entanto, todas esta características são inespecíficas podendo ocorrer em outras patologias de maior prevalência, pelo que o diagnóstico requer elevado nível de suspeição.

Imagiologicamente, a tuberculose pancreática traduz-se na TAC por lesão de bordos irregulares com captação periférica de contraste de localização preferencial na cabeça do pâncreas e podendo ser acompanhada por adenopatias peripancreáticas[25]. Nagar *et al.*, reviu 32 doentes com tuberculose pancreática; a ecografia revelou em 27 doentes colecções hipoecoicas e em 5 doentes mostrou heterogeneidade pancreática; a TAC revelou em 29 doentes colecções hipodensas e adenopatia peripancreática, e em 3 doentes mostrou lesões complexas pancreáticas[9, 26, 27]. Nenhuma destas alterações imagiológicas é patognomónica, podendo assumir uma variedade de manifestações radiológicas de difícil tradução. Neste caso clínico, a ecografia foi sugestiva de pseudo-quisto, tendo sido a TAC,

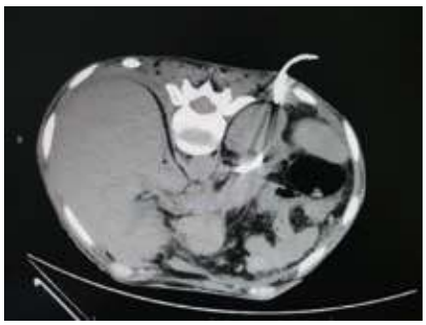

Figura 3 — Drenagem percutânea guiada por TAC.

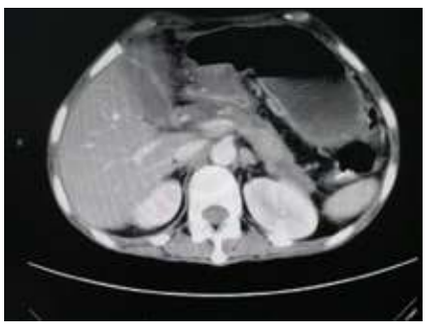

Figura 4 — TAC abdominal - pâncreas heterogéneo com um aspecto globoso da região cefálica com áreas de hipodensidade sugestivas de pancreatite necro-hemorrágica e colecções sugestivas de abcessos.

o exame imagiológico mais esclarecedor, revelando uma colecção fluida sugestiva de abcesso de localização pouco usual (cauda).

O diagnóstico definitivo é conseguido pela demonstração no tecido da lesão de granulomas caseosos, bacilos ácido-álcool resistentes com a coloração de Ziehl-Neelsen ou pela presença de DNA de *Mycobacterium tuberculosis* por PCR. A biopsia da lesão revela granulomas em 60% dos casos. A coloração com Ziehl-Neelsen é rápida e simples, mas apenas tem sensibilidade de 50%. Os exames culturais são mais sensíveis (77%), têm a vantagem de fornecer informação sobre as sensibilidades aos anti-bacilares, mas têm a grande desvantagem de serem morosas podendo atrasar o diagnóstico[4]. A PCR permite uma resposta no próprio dia, tem uma sensibilidade de 77%, mas podem ocorrer falsos negativos[28]. No caso clínico apresentado, o diagnóstico definitivo foi realizado pela identificação

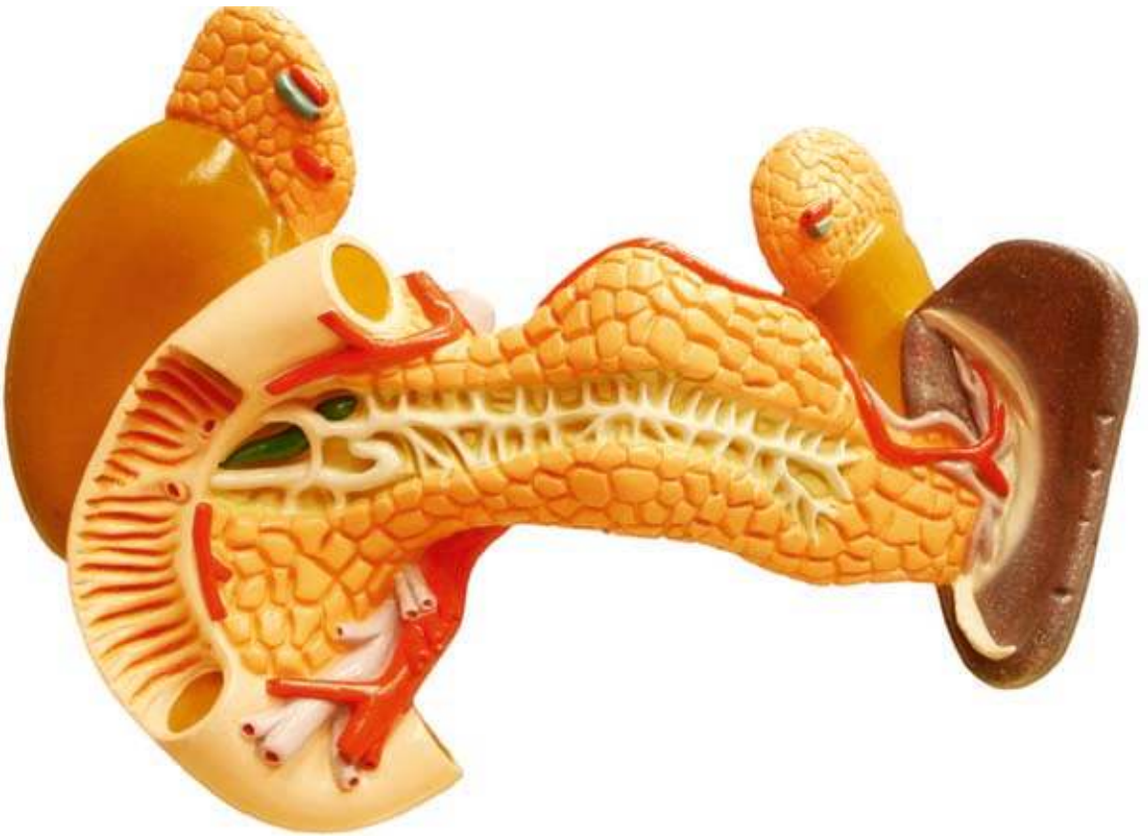

de DNA no *Mycobacterium tuberculosis*, de bacilos ácido-álcool resistentes ao exame directo e de *Mycobacterium tuberculosis* sensível a todos os anti-bacilares no exame cultural.

As técnicas mais frequentemente usadas para obtenção de tecido para estudo incluem: biopsia guiada por ecografia ou TAC e laparoscopia/laparotomia cirúrgica. Não há diferenças significativas da sensibilidade diagnóstica destes métodos[22, 29, 30, 31, 32, 33]. No entanto, o sucesso diagnóstico conseguido através da técnica de biopsia aspirativa percutânea é menor que 50%. A aspiração por agulha fina por ecoendoscopia é uma excelente alternativa diagnóstica. Na realidade, a American Joint Comission on Cancer recomenda a aspiração guiada por ecoendoscopia como a modalidade preferida para estabelecimento do diagnóstico diferencial das massas pancreáticas[34]. Está descrito um caso de diagnóstico de tuberculose pancreático-biliar através de escovado biliar obtido por colangiopancreatografia retrógrada endoscópica (CPRE)[35]. Apesar do descrito, a nossa experiência mostrou que a aspiração guiada por TAC foi uma excelente técnica para colheita de material, com a vantagem de permitir a drenagem da colecção líquida pancreática. A nossa experiência está de acordo com outros casos de diagnóstico de tuberculose pancreática realizado através de produto obtido por aspiração percutânea[15, 36, 37, 38].

A tuberculose pancreática pode mimetizar clínica e radiologicamente o carcinoma pancreático[10, 16, 17], cistadenomas[39] ou pseudoquistos[40]. Uma revisão de 58 doentes com tuberculose pancreática revelou que 35 doentes tiveram um diagnóstico inicial de neoplasia pancreática[8]. Na realidade, como referido anteriormente, na maior parte das vezes, a tuberculose pancreática não é suspeitada previamente à laparotomia realizada para exérese dum pressuposto carcinoma pancreático[18]. Neste caso clínico, a tuberculose pancreática mimetizou um pseudo-quisto. Enfatizamos assim, a importância da inclusão da TB nos diagnósticos diferenciais das massas pancreáticas, dado que a instituição da terapêutica médica duma forma precoce e assertiva possibilita a cura.

A maioria dos casos de tuberculose pancreática responde favoravelmente aos anti-bacilares com isoniazida/rifampicina/pirazinamida/etambutol ou estreptomicina durante 9 meses a 1 ano.[8, 13]. Não estão definidas as indicações para a terapêutica cirúrgica. Singh *et al.*, propuseram um algoritmo para o tratamento dos doentes com tuberculose pancreática. Num doente com diagnóstico confirmado de tuberculose pancreática, se não ocorrer regressão da massa após terapêutica anti-bacilar, deve ser submetido a cirurgia de exérese da massa (pancreaticoduodenectomia de Whipple)[11]. Numa revisão coreana de 11 casos de tuberculose pancreática, todos foram submetidos a terapêutica médica sem necessidade de abordagem cirúrgica[12]. Neste caso clínico, a ausência de resposta aos anti-bacilares obrigou a abordagem cirúrgica, No entanto, a constatação de tuberculose disseminada[41, 42] abdominal

QUADRO I – EVOLUÇÃO ANALÍTICA

	Início terapêutica	1.ª semana	2.ª semana	3.ª semana	4.ª semana
Hg (g/dL)	10,0	9,0	9,5	9,4	9,1
Lc / NT (%/uL)	17,270/81	8,360/79	6,280/67,1	4,270/67	19,170/90,7
Plaquetas (/uL)	492.000	450.000	463.000	399.000	255.000
TGO/TGP (U/L)	19/5	21/5	60/40	103/87	105/90
BT/ BD (mg/dL)	0,58/0,28	0,86/0,50	1,38/0,6	1,89/1,16	7,89/5,53
G-GT/FA (U/L)	106/249	166/335	500/761	1002/961	1062/972
U/C (mg/dL)	12/0,36	17/0,34	17/0,50	29/0,56	40/0,77
PCR (mg/dL)	5,96	5,00	5,69	7,32	9,67
Amilase (U/L)	23	35	54	97	200
Pro-trombina %	80	71	74	72	70

Hg–hemoglobina; Lc–leucócitos; NT–neutrófilos; TGO-transaminase glutâmico oxalacética; TGP-Transaminase glutâmico pirúvica; BT-bilirrubina total; BD-bilirrubina directa; G-GT-Gama-Glutamiltransferase; FA–fosfatase alcalina; U-ureia; C-creatinina; PCR–Proteína C Reactiva

impossibilitou a realização de pancreaticoduodenectomia de Whipple recomendada nos casos refractários à terapêutica médica.

O prognóstico da tuberculose pancreática é favorável com a instituição da terapêutica médica (anti-bacilares). Numa revisão de 58 casos, apenas foi registada 1 morte[8]. Em estudo de *follow-up* de 28 doentes com tuberculose pancreática ocorreu resolução do quadro após 3 a 12 meses de anti-bacilares em 24 dos doentes. Esta doente teve uma evolução atípica com agravamento progressivo e morte. Os factores que poderão ter contribuído para esta evolução desfavorável foram a coexistência de infecção pancreática por *Mycobacterium tuberculosis*, MRSA e *Klebsiella pneumoniae*, a demora de diagnóstico que culminou em evolução para pancreatite necrohemorrágica e disseminação abdominal da tuberculose e a intercorrência com hepatite medicamentosa.

/ Bibliografia

1. Antunes A, "Situação Epidemiológica da Tuberculose e Resultados em Dezembro de 2008 – Programa Nacional de Luta Contra a Tuberculose". Direcção Geral da Saúde – Ministério da Saúde. Março 2009.

2. Auerbach O. "Acute generalized miliary tuberculosis". *Am J Pathol* 1944; 20:121-36.

3. Bhansali SK. "Abdominal tuberculosis. Experiences with 300 cases". *Am J Gastroenterol* 1977; 67:324-37.

4. Franco-Paredes C, Leonard M, Jurado R, Blumberg HM, Smith RM. "Tuberculosis of the pâncreas: Reporto of two cases and review of literature". *Am J Med Sci* 2002; 323:54-8.

5. Porter A. "The bacteriolytic action of gland extracts on tubercle bacilli". *J Hygeine* 1917; 16: 55-6.

6. Day A, Gibbs W. "The action of pancreatic juice on bacteria". *J Infect Dis* 1930; 46:26-30.

7. De Backer AI, Mortelé KJ, Bomans P, De Keulenaer BL, Vanschoubroeck IJ, Kockx MM. "Tuberculosis of the pancreas: MRI features". *AJR Am J Roentgenol* 2005; 184:50-4.

8. Xia F, Poon RT, Wang SG, Bie P, Huang XQ, Dong JH. "Tuberculosis of pancreas and peripancreatic lymph nodes in immunocompetent patients: experience from China". *World J Gastroenterol* 2003; 9:1361-4.

9. Nagar AM, Raut AA, Morani AC, Sanghvi DA, Desai CS, Thapar VB. "Pancreatic tuberculosis: a clinical and imaging review of 32 cases". *J Comput Assist Tomogr* 2009; 33:136-41.

10. Foo FJ, Verbeke CS, Guthrie JA, Ala A, Menon KV. "Pancreatic and peripancreatic tuberculosis mimicking malignancy". *JOP. J Pancreas* (Online) 2007; 8:201-5.

11. Singh DK, Haider A, Tatke M, Kumar P, Mishra K. "Primary Pancreatic Tuberculosis Masquerading as a pancreatic tumor leading to Whipple's pancreatico duodenectomy, a case report and a review of the literature". *JOP. J. Pancreas* 2009; 10 (4): 451-456.

12. Sung Bum Cho, MD. "Pancreatic tuberculosis presenting with Pancreatic Cystic Tumor: a case report and a review of the literature". *DOI* 2009: 535.

13. Shapiro RH, Maher MM, Misdraje J. "Case Records of the Massachusetts General Hospital. Case 3-2006. A 63 Year-old woman with jaundice and a pancreatic mass". *N. Engl J Med* 2006; 354: 398-406.

14. Saluja SS, Ray S, Pal S, Kukaraja M, Srivastava DN, Sahni P, Chattopadhyay TK. "Hepatobiliary and pancreatic tuberculosis: a two decade experience". *BMC Surg* 2007: 7-10.

15. Demir K, Kaymakoglu S, Besisik F, Durakoglu Z, Ozdil S, Kaplan Y, et al. "Solitary pancreatic tuberculosis in immunocompetent patients mimicking pancreatic carcinoma". *J Gastroenterol Hepatol* 2001; 16: 1071-4.

16. Tan KK, Chen K, Liau KH, Ho CK. "Pancreatic tuberculosis mimicking pancreatic carcinoma: series of three cases". *Eur J Gastroenterol Hepatol.* 2009 May 26.

17. Eyal AS, Karusseit VO. "Tuberculosis of the pancreas mimicking carcinoma". *Int J Infect Dis.* 2008 Jan; 12(1):108-10.

18. Felekouras E, Karavokyros IG, Griniatsos J, Kouraklis G, Diamantis T, Bastounis E. "Pancreatic tuberculosis: a medical disease posing surgical dilemmas". *Int Surg.* 2006 May; 91 (3): 168-73.

19. Dang S, Atig M, Saccente M, Olden K, Aduli F. "Isolated tuberculosis of the pancreas: a case report". *JOP J Pancreas.* 2009: 10(1): 64-66.

20. Warshaw AL. "Current Concepts in pancreatic abscesses". *N. Engl J Med* 1972; 287:1234-1236.

21. Lal R, Mishra B, Dogra V, Mandal A. "Tubercular pancreatic abscess: A case report". *Indian J Med Microbiol* 2003; 21:61-2.

22. Stambler JB, Klibaner MI, Bliss CM, LaMont JT. "Tuberculous abscess of the pancreas". *Gastroenterology* 1982;82:922-5.

23. Ladas SD, Vaidakis E, Lariou C, Anastasiou K, Chalevelakis G, Kintzonidis D, e tal. "Pancreatic tuberculosis in non-immunocompromised patients: a report of two cases and a literature review". *Eur J Gastroenterol Hepatol.* 1998; 10: 973-6.

24. Brugge Wr, Mueller PR, Misdraji J. "Case records of the Massachusetts General Hospital. Case 8-2004. A 28-year-old man with abdominal pain, fever and a mass in the region of the pancreas". *N Engl J Med* 2004 Mar 11; 350 (11): 1131-8.

25. Pombo F, Diaz Candamio MJ, Rodriguez E, Pombo S. "Pancreatic tuberculosis: CT findings". *Abdom Imaging* 1998; 23: 394-7.

26. Farhat LC, Jaacoub IB, Hamzaoui S, Garbi L, Dali L, et al. "Aspects radiocliniques trompeurs de la tuberculose abdominal". *J Radiol* 2007; 88: 1729-31.

27. Takhtani D, Gupta S, Suman K, Kakkar N, Challa S, Wig JD, Suri S. "Radiology of pancreatic tuberculosis: a report of three cases". *Am Gastroenterol* 1996; 91:1832-4.

28. Noordhoek GT, Kolk AH, Bjune G, Catty D, Dale JW, Fine PE, e tal. "Sensitivity and specifity of PCR for detection of Mycobacterium tuberculosis: a blind comparison study among seven laboratories". *J. Clin Microbiol* 1994; 32: 277-84.

29. Mallery JS, Centeno BA, Hahn PF, Chang Y, Washaw AL, Brugge WR. "Pancreatic tissue sampling guide by EUS, CT/US and surgery: a comparison of sensitivity and specifity". *Gastrointest Endosc* 2002; 56:218-24.

30. Stock KP, Riemann JF, Stadler W, Rosch W. "Tuberculosis of the pancreas". *Endoscopy* 1981;13:178-80.

31. Addison NV. "Abdominal tuberculosis: A disease revived". *Ann R Coll Surg Engl* 1983;65:105-11.

32. Khoury GA, Payne CR, Harvey DR. "Tuberculosis of the peritoneal cavity". *Br J Surg* 1978;65:808-11.

33. Pandita KK, Sarla, Dogra S. "Isolated pancreatic tuberculosis". *Indian Journal of Medical Microbiology.* 2009. 27, 3, 259-260.

34. "Exocrine pancreas". In: Greene FL, Page DL, Fleming ID, Fritz AG, Balch CM, eds. *AJCC Cancer Staging Handbook.* 6th ed. New York: Springer- Verlag, 2002:182.

35. Sachdev A, D'Cruz S, Chauhan S, Thakur R, Kapoor V, Handa U. "Pancreaticobiliary tuberculosis diagnosed by endoscopic brushings". *JOP. J Pancreas* 2006; 7:665-9.

36. Schneider A, von Birgelen C, Duhrsen U, Gerken G, Runzi M. "Two cases of pancreatic tuberculosis in nonimmunocompromised patients. A diagnostic challenge and a rare cause of portal hypertension". *Pancreatology* 2002; 2:69-73.

37. D´CruzS, Sachdev A, Kaur L, Handa U, Bhalla A, Lehl SS. "Fine needle aspiration diagnosis of isolated pancreatic tuberculosis. A case report and a review of the literature". *JOP. J. Pancreas* 2003; 4: 158-62.

38. Ahlawat S, Pishvaian A, Lewis J, Haddad n. "Pancreatic tuberculosis diagnosed with endoscopic ultrasound guided fine needle aspiration". *JOP. J. Pancreas.* 2005. 6(6): 598-602.

39. Hong SG, Kim JS, Joo MK, Lee KY, Kim KH, Oh CR, Park JJ. "Pancreatic tuberculosis masquerading as pancreatic serous cystadenoma". *World J Gastroenterology* 2009 February 28; 15 (8): 1010-1013.

40. Karia K, Mathuer SK. "Tuberculous cold abscess simulating pancreatic pseudocyst". *J. PostGrad Med* 2000; 46: 33-34.

41. Haddad FS, Ghossain A, Sawaya E, Nelson AR. "Abdominal tuberculosis". *Dis Colon Rectum* 1987; 30: 724-735.

42. Alvarez S, McCabe WR. "Extrapulmonary tuberculosis revisited: a review of experience at Boston City and other hospitals". *Medicine* (Baltimore) 1984; 63:25-55.