Revista Portuguesa de Doenças Infecciosas
Imagens em Doenças Infeciosas
Imagens em Doenças Infeciosas / Images in Infectious Diseases 2026 – Volume 20 – Número 1

Neurorretinite por *Bartonella henselae*

Neuroretinitis due to Bartonella henselae

Magda Gonçalves[1], Tânia Cardoso[2], Mariana Lopes[1], Isabel Ramos[1], Raquel Gonçalves[1], Jorge Simão[3], Cristiana Lopes[2], Teresa Reis[2], Cristina Valente[1].

[1] Serviço de Doenças Infeciosas, Unidade Local de Saúde de Coimbra, Coimbra, Portugal
[2] Serviço de Patologia Clínica, Unidade Local de Saúde de Coimbra, Coimbra, Portugal
[3] Serviço de Oftalmologia, Unidade Local de Saúde de Coimbra, Coimbra, Portugal

Autor correspondente: Magda Gonçalves **Email: magdaalvesgoncalves@hotmail.com**

DOI:10.65332/rpdi.v20.145 **Recebido: 03 Fev 2026** **Aceite: 02 Mar 2026** **Publicado: 13 Mar 2026**

Descrição do caso

Doente do sexo masculino, 33 anos, previamente saudável, recorreu ao serviço de urgência por diminuição progressiva da acuidade visual do olho direito, com 8 dias de evolução, associada a escotomas centrais ipsilaterais de caráter relativo. Negava dor ocular e discromatopsia. Referiu síndrome febril há cerca de um mês, com uma semana de duração e temperatura axilar máxima de 42 °C. Negava cefaleias, odinofagia, adenopatias, alterações cutâneas ou outras queixas sistémicas.

Residia em meio rural, mantendo gatos domésticos no interior da habitação, com história de arranhadura por gato jovem cerca de 2–3 meses antes do início do quadro. Negava viagens recentes.

A avaliação por Oftalmologia revelou edema do disco óptico e exsudados lipídicos dispostos em estrela macular perifoveal (figura 1), achado característico da neurorretinite por *Bartonella henselae*, resultante de inflamação do nervo óptico com disrupção da barreira hemato-retiniana[1,2]. A serologia, realizada por imunofluorescência indireta, confirmou infeção por *Bartonella henselae* (Imunoglobulina M e G > 1/10 000). Foram excluídas outras causas infeciosas e inflamatórias de neurorretinite.

As manifestações oculares da bartonelose são pouco frequentes, mas quando presentes, a neurorretinite é uma das formas mais comuns, geralmente causada por *Bartonella henselae* e afetando sobretudo adultos jovens imunocompetentes. Manifesta-se tipicamente por perda visual unilateral indolor, podendo associar-se a alterações do campo visual e da discriminação cromática, sendo o edema do disco óptico frequentemente o primeiro achado, enquanto a estrela macular pode surgir semanas mais tarde[1,3,4].

Embora a evolução possa ser autolimitada, estudos observacionais sugerem recuperação visual mais rápida e com menor risco de sequelas com antibioterapia dirigida, nomeadamente doxiciclina (100 mg bid) e rifampicina (300 mg bid) durante 4-6 semanas[1,2,4]. No caso descrito, o doente completou 6 semanas deste esquema terapêutico, com melhoria progressiva da acuidade visual.

Este caso sublinha o papel determinante da fundoscopia na suspeita diagnóstica de neurorretinite,

 — © 2026 The Author(s). CC BY 4.0

bem como a importância do contexto epidemiológico.

Imagens

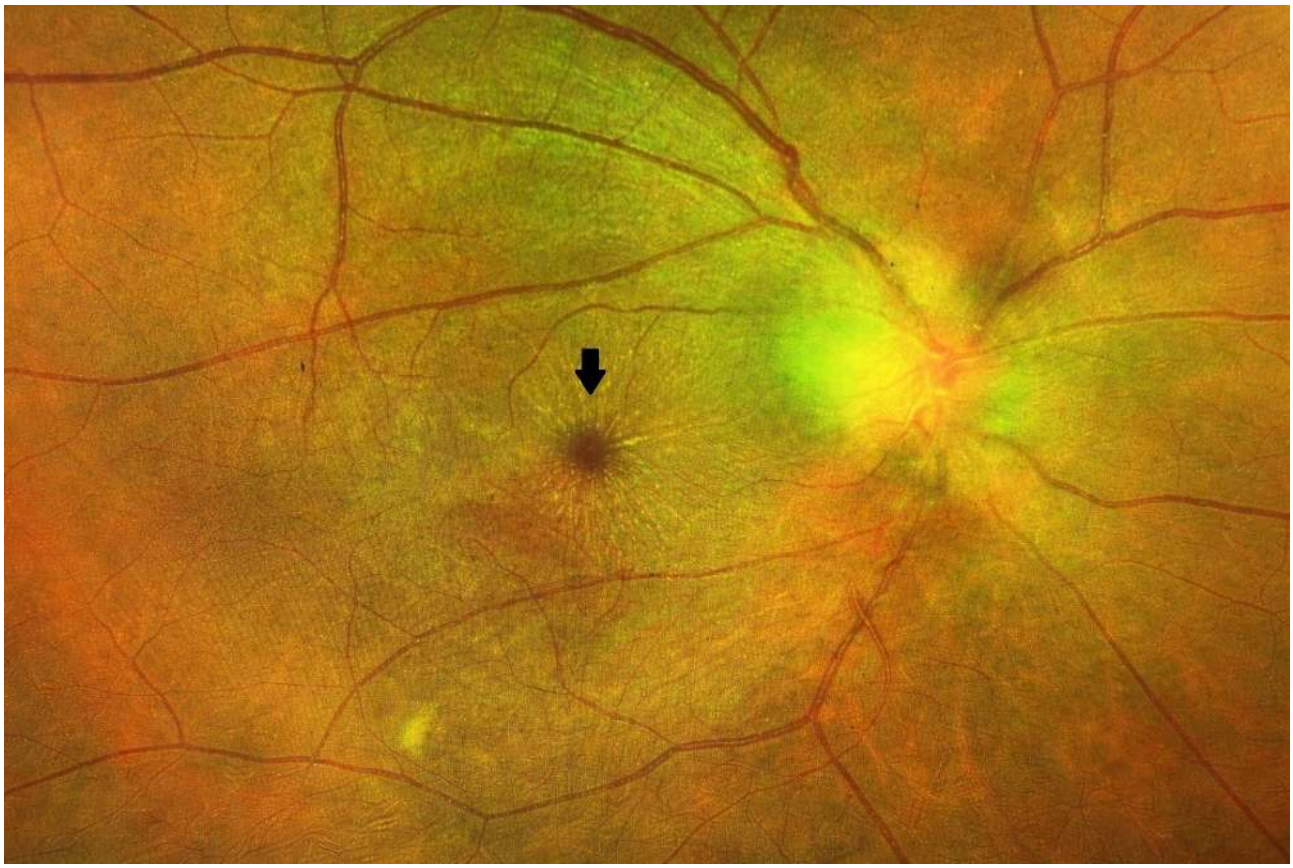

Figura 1. Fundoscopia: edema do disco óptico e exsudados lipídicos dispostos em estrela macular perifoveal (seta).

Contributo dos autores

Magda Gonçalves: conceptualisation, investigation, writing – original draft, writing – review and editing.

Tânia Cardoso: investigation, writing – review and editing.

Mariana Lopes, Isabel Ramos, Jorge Simão, Cristina Lopes e Teresa Reis: writing – review and editing.

Raquel Gonçalves: supervision, conceptualisation, writing – review and editing.

Cristina Valente: supervision, writing – review and editing.

Financiamento / Patrocínios

Sem patrocínios ou financiamentos declarados.

Declaração de ética

Foram respeitados os princípios éticos e deontológicos em conformidade com a Declaração de Helsínquia.

Foi obtido consentimento informado escrito do doente para publicação de dados clínicos e imagens.

Conflito de interesses

Os autores não declaram nenhum conflito de interesses.

 — © 2026 The Author(s). CC BY 4.0

Referências bibliográficas

1. Abdelhakim A, Rasool N. Neuroretinitis: a review. *Curr Opin Ophthalmol*. 2018;29(6):514–519. https://doi.org/10.1097/ICU.0000000000000527
2. Cunningham ET, Koehler JE. Ocular bartonellosis. *Am J Ophthalmol*. 2000;130(3):340–349. https://doi.org/10.1016/s0002-9394(00)00573-0
3. Florin TA, Zaoutis TE, Zaoutis LB. Beyond cat scratch disease: widening spectrum of Bartonella henselae infection. *Pediatrics*. 2008;121(5):e1413–e1425. https://doi.org/10.1542/peds.2007-1897
4. Bush JC, Robveille C, Maggi RG, Breitschwerdt EB. Neurobartonelloses: emerging from obscurity! *Parasit Vectors*. 2024;17(1):416. https://doi.org/10.1186/s13071-024-06491-3

 — © 2026 The Author(s). CC BY 4.0