RPDI
Janeiro > Dezembro 2024 / Vol. 19 > N.os 1-3

CASO CLÍNICO / *CLINICAL CASE*

Nocardiose pulmonar em doente imunodeprimido – a propósito de um caso clínico

Pulmonary nocardiosis in an immunocompromised patient – a case report

/ **Vasco Almeida**[1] / **Catarina Gonçalves**[1] / **João Caria**[1] / **Claudina Cruz**[1] / **Freddy Ramirez**[1] / **Diogo Bento**[1] / **Sara Lino**[1] / **Maria José Manata**[1] / **Fernando Maltez**[1]

[1] Serviço de Doenças Infeciosas do Hospital de Curry Cabral

Correspondência:
Vasco Almeida
Serviço de Doenças Infeciosas
Hospital Curry Cabral
ULS de S. José
Rua da Beneficência, 8
1069-166 Lisboa
Email: vascoteixeiradealmeida@hotmail.com

Patrocínios:
O presente estudo não foi patrocinado por qualquer entidade.

Artigo recebido em
06/10/2024

Artigo aceite para publicação em
23/12/2024

/ Resumo

Nocardia spp é uma bactéria capaz de causar doença, localizada ou disseminada, mais frequentemente em doentes imunodeprimidos. Apresentamos o caso clínico de homem de 53 anos, de nacionalidade portuguesa, com infeção por vírus da imunodeficiência humana, em abandono terapêutico, que foi admitido por lesões cutâneas pruriginosas, tosse com hemoptises, febre, odinofagia, disfagia, sudorese noturna, astenia e perda ponderal. Havia história prévia de coinfeção por vírus da hepatite C tratada em 2016, tuberculose pulmonar tratada em 2003, hábitos tabágicos e alcoólicos acentuados e história pregressa de consumo de drogas endovenosas. Apresentava lesões pulmonares cavitadas. Foi identificada *Nocardia abcessus* em exame cultural de expetoração e do lavado broncoalveolar. A doença foi classificada como localizada, após ter sido excluído envolvimento cutâneo e de outros órgãos. O doente foi tratado em internamento com trimetoprim-sulfametoxazol oral e imipenem-cilastatina endovenoso durante três semanas, tendo tido alta sob trimetoprim-sulfametoxazol, que cumpriu até completar seis meses.

A nocardiose é uma doença muitas vezes negligenciada, que apresenta características clínicas e imagiológicas semelhantes a outras patologias, e cujo diagnóstico requer elevada suspeição e microbiologistas experientes. O tratamento da infeção por Nocardia é um desafio, porque normalmente não estão disponíveis testes de suscetibilidade e porque o tratamento é condicionado pela extensão da doença e pelo estado imunológico do hospedeiro.

Palavras-chave: Nocardiose pulmonar, imunodepressão, infeção por VIH

/ Abstract

Introduction: *Nocardia spp is a bacterium capable of causing localized or disseminated infections, particularly in immunocompromised individuals.*
Case Report: *We present the case of a 53-year-old male, HIV-positive with discontinued antiretroviral therapy, past hepatitis C co-infection (treated in 2016) and pulmonary tuberculosis (treated in 2003). The patient also had a history of heavy smoking, alcohol consumption and intravenous drug use. He was admitted with pruritic skin lesions, cough with hemoptysis, fever, odynophagia, dysphagia, night sweats, asthenia, and weight loss. Imaging revealed cavitated pulmonary lesions. Nocardia abscessus was isolated from sputum and bronchoalveolar lavage cultures. After ruling out cutaneous and disseminated involvement, the infection was classified as localized. The patient was treated with oral trimethoprim-sulfamethoxazole and intravenous imipenem-cilastatin for three weeks, followed by outpatient oral trimethoprim-sulfamethoxazole until completing six months of therapy.*
Discussion: *Nocardiosis is often underdiagnosed due to its non-specific clinical and radiological manifestations, which mimic other conditions. Its management is challenging due to the limited availability of susceptibility testing, and treatment decisions are based on disease extent and the host's immune status.*

Keywords: *Pulmonary nocardiosis, immunosuppression, HIV infection*

/ Introdução

Nocardia é um género de bactérias bacilares gram-positivas, aeróbicas e catalase-positivas, pertencentes à família *Actinomyces*. São conhecidas cerca de 100 espécies diferentes de *Nocardia*, com distribuição geográfica variada, das quais aproximadamente metade pode causar doença no humano.[1] Os bacilos estão presentes no ambiente, como em águas estagnadas, solo e plantas em decomposição. A infeção é adquirida por contacto direto com a pele ou tecidos moles ou inalação do agente.[2]

A doença causada por este agente pode ser aguda ou crónica, localizada ou sistémica. A disseminação ocorre por via hematogénica, sendo comum nesses casos o envolvimento do sistema nervoso central (SNC), que se apresenta sob a forma de abcessos cerebrais. A manifestação clínica mais frequentemente descrita é a pneumonia, mas são também frequentes as lesões cutâneas. A infeção cutânea geralmente ocorrer por meio da inoculação direta do microrganismo, manifestando-se sob a forma de nódulos, abcessos ou micetomas e pode, em certos casos, evoluir com disseminação linfática.[2-4]

Vários fatores influenciam o desenvolvimento e a gravidade da infeção, nomeadamente, a estirpe, a natureza da exposição e o estado imunológico do hospedeiro. Afeta, mais frequentemente, doentes imunodeprimidos, mas pode também causar doença em imunocompetentes. A imunidade celular tem um papel importante na contenção da doença. Os neutrófilos e os macrófagos têm capacidade de inibir a bactéria, e os linfócitos T, para além de estimularem a resposta celular, têm atividade citotóxica sobre o microrganismo. Algumas estirpes apresentam mecanismos que lhes permitem evadir-se às defesas do hospedeiro: são disso exemplo alterações na superfície da parede celular que determinam resistência à ação dos neutrófilos, inibição da fusão do fagossoma ao lisossoma, inibição da via de apoptose celular ou ainda redução da sinalização da resposta celular.[2,3,5]

O exame direto de secreções respiratórias tem um importante papel no diagnóstico. Na coloração pelo Gram é indistinguível de outros *Actinomyces* ou de outras bactérias associadas a micetoma. Contudo, uma vez que é um bacilo álcool-ácido resistente, o cruzamento das duas colorações permite o diagnóstico diferencial, incluindo a diferenciação com micobactérias e *Rhodococcus* (agentes álcool-ácido resistentes). Apesar de crescer em meios de cultura comuns, o seu isolamento nem sempre é conseguido. Esta bactérica necessita de 5 a 21 dias para crescer (mais tempo em hemoculturas, mesmo na presença de doença disseminada), pelo

que que é necessário que haja suspeição clínica e que o laboratório seja alertado para esta hipótese. As técnicas de esterilização da expetoração podem ser tóxicas para *Nocardia*, inviabilizando o seu crescimento. O seu isolamento é essencial para a identificação da espécie e para determinar a suscetibilidade aos antimicrobianos. Outras estratégias diagnósticas disponíveis são os testes moleculares – reação em cadeia da polimerase (PCR), sequenciação genética e análises do genoma total –, que podem permitir a identificação mais célere da espécie. Os exames imagiológicos podem aumentar a suspeita de nocardiose, pela presença de cavitações pulmonares ou lesões granulomatosas.[3-8]

O tratamento de *Nocardia* depende, entre outros fatores, da gravidade da doença, da sua localização (ou disseminação) e das resistências da espécie em causa. Em alguns casos, o esquema pode incluir a combinação de dois ou mais antibióticos. O tempo de terapêutica recomendado está também dependente das características da doença e do hospedeiro, podendo variar de 3 a 12 meses. Os esquemas mais curtos estão preconizados para doentes imunocompetentes com infeção localizada (cutânea), e os esquemas mais longos para doentes imunodeprimidos ou com doença mais grave ou disseminada. Apesar de esquemas apropriados, verifica-se, por vezes, a progressão da doença sob terapêutica ou a recaída após o tratamento inicial. Por esse motivo, depois do término do tratamento, é recomendada a realização de profilaxia secundária enquanto se mantiver a imunossupressão. Contrariamente, a profilaxia primária não está indicada devido à baixa incidência desta infeção.[3-8]

/ Caso clínico

Homem de 53 anos, de nacionalidade portuguesa, desempregado, com infeção por vírus da imunodeficiência humana (VIH) de tipo 1, diagnosticada em 1993 em Espanha. Esta infeção resulta de provável transmissão por partilha de agulhas no contexto de consumo de drogas por via endovenosas. O estadiamento basal era desconhecido. Foi submetido a múltiplos esquemas terapêuticos de antirretrovíricos (atualmente sob tenofovir disoproxil fumarato/emtricitabina e dolutegravir), sempre com adesão irregular à terapêutica. Foi diagnosticado com tuberculose pulmonar em 2003 e pneumocistose pulmonar em 2020, para as quais cumpriu terapêutica adequada e eficaz. Apresentava coinfeção por vírus da hepatite C, conhecida também em 1993 e tratada em 2016 com sofosbuvir/ledipasvir, mantendo atualmente resposta virológica sustentada. De referir ainda hábitos tabágicos de 40 UMA e alcoólicos de 150 g/dia. Suspendeu a utilização de drogas endovenosas em 2002.

Recorreu ao Serviço de Urgência por queixas com quatro semanas de evolução de tosse seca, sensação febril de predomínio vespertino sem temperatura quantificada, sudorese noturna, astenia e perda ponderal não quantificada. Na última semana referia também odinofagia, disfagia para sólidos e agravamento da tosse. Nos últimos dias, reportava ainda a expetoração mucopurulenta e hemoptises de pequeno volume. Desde há seis meses, notou o aparecimento de lesões cutâneas pruriginosas dispersas pelo tronco e membros. Dizia ter abandonado a terapêutica antirretrovírica e profilática com trimetoprim/sulfametoxazol há dois anos.

Ao exame objetivo encontrava-se febril (38,4 ºC, temperatura timpânica), normotenso (110/74 mmHg), taquicardíaco (118 bpm), emagrecido (57,3 kg), desidratado, com candidose oral exuberante, sem adenopatias palpáveis, eupneico em ar ambiente e com saturação periférica de oxigénio de 97%. A auscultação cardíaca não apresentava alterações e na auscultação pulmonar o murmúrio vesicular estava diminuído na base direita. O abdómen era indolor à palpação superficial e profunda, sem massas ou organomegalias. Apresentava exantema maculopapular crostoso disperso pelo tronco e membros, com confluência nas pernas formando placas e poupando palmas e plantas (figura 1).



Figura 1 - Exantema crostoso com placas confluentes, perna esquerda.

Analiticamente destacava-se neutrofilia (93,3%) e linfopenia (3,0%), com contagem leucocitária de 10,4 × 10^9/L, citocolestase hepática (bilirrubina total 1,66 mg/dL (valor normal < 1,40 mg/dL), bilirrubina direta 0,76 mg/dL, aspartato aminotransferase 67 U/L (valor normal < 40 U/L), alanina aminotransferase 55 U/L (valor normal < 41 U/L), gamaglutamiltransferase 361 U/L (valor normal < 60 U/L), fosfatase alcalina 207 U/L (valor normal entre 40 e 129 U/L), lactato desidrogenase 297 U/L (valor normal entre 135 e 225 U/L), hiponatremia de 132 mmol/L (valor normal entre 136 e 145 mmol/L) e proteína C reativa de 20,5 mg/dL (valor normal < 0,5 mg/dL).

A radiografia do tórax evidenciou uma condensação no lobo inferior direito (figura 2). Foi realizada uma tomografia computadorizada (TC) do tórax, a qual corroborou a presença de uma extensa condensação no lobo inferior direito e múltiplas cavitações e bronquiectasias nos lobos inferior direito e médio (figuras 3 e 4), bem como opacidades lineares ramificadas no lobo superior direito, interpretadas como lesões sequelares.

Colheu expetoração para exame direto, não tendo sido observados bacilos álcool-ácido resistentes (BAAR). Foram também realizados teste para pesquisa de antigénio de SARS-COV-2 e influenza A e B no exsudado orofaríngeo e teste para pesquisa de antigénio urinário de *Streptococcus pneumoniae* e de *Legionella spp.*, com resultados negativos.



Figura 2 - Condensação no lobo inferior direito, na radiografia de tórax

Foi internado no Serviço de Doenças Infeciosas para estudo, tendo iniciado antibioterapia empírica para pneumonia da comunidade com amoxicilina/ácido clavulânico e azitromicina. Tratando-se de um doente com infeção por VIH e uma vez que os achados não sugeriam pneumocistose, reiniciou a profilaxia com trimetoprim-sulfametoxazol (TMP-SMX).

No estadiamento imunovirológico apresentava uma carga vírica de 75 000 cópias/mL, não sendo possível a quantificação de linfócitos T $CD4^+$, por valor total de linfócitos inferior ao necessário para a quantificação de populações linfocitárias.

As amostras de expetorações para pesquisa de BAAR, teste de amplificação de ácidos nucleicos (TAAN) de micobactérias, pesquisa por PCR de *Pneumocystis jirovecii*, painel de vírus respiratórios e de agentes atípicos de pneumonia foram negativas; porém, em duas amostras de expetoração verificou-se o crescimento de cocobacilos gram-positivos com morfologia sugestiva de *Nocardia spp.* Realizou também broncofibroscopia para colheita de lavado broncoalveolar (LBA) para cultura microbiológica. No exame cultural da expetoração e do lavado broncoalveolar foi isolada *Nocardia abscessus*. O TAAN e o exame cultural micobacteriológico do LBA foram negativos. Suspendeu antibioterapia empírica com amoxicilina/ácido clavulânico e iniciou antibioterapia dirigida para *Nocardia* com TMP-SMX 160 mg + 800 mg, dois comprimidos de 8 em 8 horas, e imipenem-cilastatina 500/500 mg endovenoso, de 6 em 6 horas. Não foi realizado teste de suscetibilidade aos antimicrobianos, por indisponibilidade de realização dessa técnica no laboratório hospitalar.

Para esclarecimento de focalização da doença primária em outros órgãos, realizou uma TC e uma ressonância magnética nuclear craniencefálicas, que não mostraram alterações sugestivas de

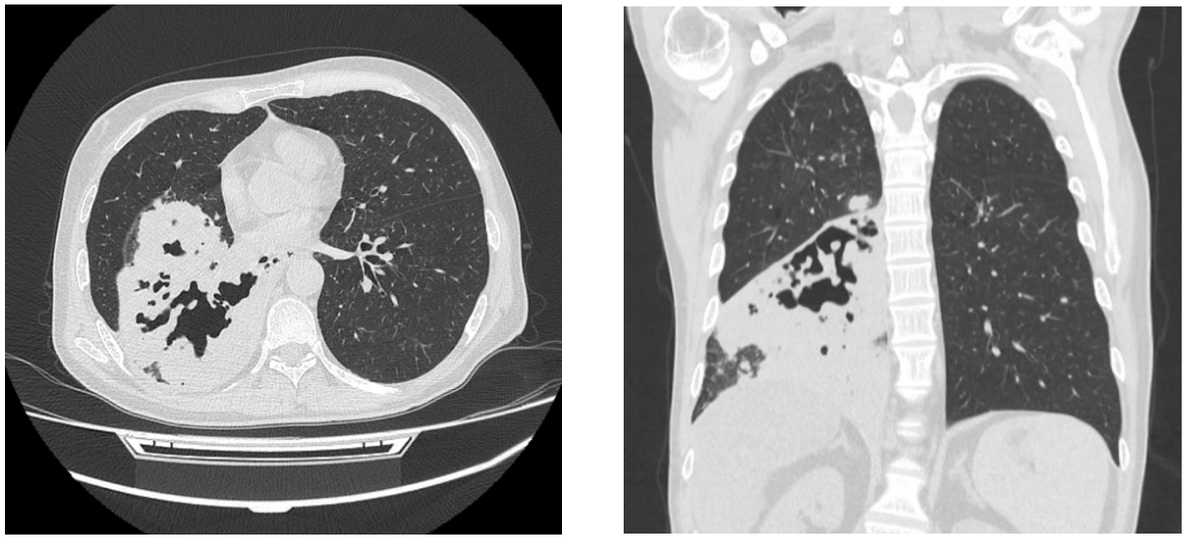

Figura 3 e 4 - Lesões pulmonares cavitadas no lobo inferior direito em TC de tórax

lesões infeciosas. No ecocardiograma transtorácico, não foram visualizadas anomalias de relevo, nomeadamente imagens sugestivas de vegetações. Foi avaliado ainda pela oftalmologia com realização de fundoscopia, que excluiu envolvimento ocular.

Foi realizada biopsia cutânea de duas lesões que revelaram infiltrado inflamatório inespecífico e ausência de microrganismos. O exame cultural do material da biopsia foi também negativo. As alterações cutâneas foram interpretadas como sarna crostosa e fez duas tomas de ivermectina oral (12 mg), espaçadas por dois dias. Foi verificada melhoria das lesões ao longo do internamento.

Durante o internamento, objetivou-se elevação das transaminases (AST 271 U/L, ALT 319 U/L). Após exclusão de outras causas, nomeadamente através da realização de ecografia abdominal e TC abdomino-pélvica, foi assumida provável hepatotoxicidade ao fluconazol oral que estava a cumprir para tratamento de candidose oral, na dose de 200 mg uma vez por dia. Verificou-se a normalização das enzimas hepáticas após a sua substituição, ao terceiro dia, por nistatina oral.

Para estudo da disfagia realizou endoscopia digestiva alta, sendo observadas varizes esofágicas pequenas, gastropatia do corpo e duodenite erosiva. No entanto, à data da realização do exame, o doente já apresentava melhoria significativa da disfagia. Foi encaminhada para consulta da especialidade.

Durante o internamento foi ainda avaliado por psiquiatria e ajustada terapêutica no contexto da dependência alcoólica.

Por fim, foi reintroduzida a terapêutica antirretrovírica com tenofovir alafenamida/emtricitabina/bictegravir, sem reações adversas.

Após a introdução da terapêutica antibiótica para nocardiose, verificou-se uma melhoria progressiva da sintomatologia respiratória, dos sintomas constitucionais e das alterações imagiológicas (figura 4). Cumpriu um total de três semanas de terapêutica antibiótica dupla. Após a alta, manteve seguimento em consulta de Doenças Infeciosas medicado com TMP-SMX 160 mg + 800 mg, dois comprimidos de 12 em 12 horas, planeada para um total de seis meses.

Após quatro meses de antibioterapia, apresenta-se assintomático e a reavaliação imagiológica por TC de tórax demonstra diminuição significativa das lesões pulmonares cavitadas (figura 5).

/ Discussão/conclusão

A nocardiose é uma doença que afeta mais frequentemente indivíduos imunodeprimidos, nomeadamente, com deficiência da imunidade celular, como é o caso da infeção por VIH. Adicionalmente, este doente apresentava lesões pulmonares estruturais sequelares devidas a tuberculose pulmonar, bronquiectasias e consumo abusivo de álcool, que são também fatores de risco para o desenvolvimento desta doença pulmonar crónica. O envolvimento pulmonar é a forma de apresentação clínica de nocardiose mais comum em doentes imunodeprimidos. As características da nocardiose, quer clínica quer imagiologicamente, podem ser semelhantes em particular às da tuberculose pulmonar, sendo por isso importante o diagnóstico diferencial com essa doença.

Neste caso clínico, o doente apresentava história prévia de tuberculose, pelo que inicialmente foi colocada como hipótese



Figura 5 - Reavaliação imagiológica por TC de tórax, ao quarto mês de antibioterapia, onde se observa redução significativa da dimensão das cavitações pulmonares.

diagnóstica a reativação dessa infeção. Importa, contudo, chamar a atenção para a importância de considerar a possibilidade de infeção por *Nocardia* neste perfil de doentes ou na presença de lesões pulmonares cavitadas. De igual modo, este caso clínico ilustra a importância da microscopia na orientação do estudo etiológico, uma vez que no exame direto com coloração de Gram foram observados cocobacilos gram-positivos, que sugeriram o diagnóstico de *Nocardia spp.* O diagnóstico definitivo é realizado pelo isolamento do agente em exame cultural, o que nem sempre é conseguido. Apesar de os meios de cultura comuns permitirem o crescimento deste agente, ele é sensível às técnicas de esterilização da expetoração. Além disso, tem um crescimento lento, necessitando de 5 a 21 dias para crescer em cultura. É por isso crucial, perante a clínica, colocar a hipótese de nocardiose e avisar o laboratório de microbiologia para que as culturas sejam mantidas o tempo necessário para permitir identificar este agente. Quando do diagnóstico de nocardiose, é importante identificar a extensão da infeção a outros órgãos, de modo a avaliar a gravidade da doença e a planear o esquema terapêutico.

O tratamento da infeção por Nocardia é um desafio, não existindo na literatura consenso em relação ao esquema mais apropriado para cada espécie, especialmente porque não são realizados testes de suscetibilidade. Além disso, o tempo de antibioterapia não é consensual porque depende da extensão/atingimento da doença e do estado imunológico do hospedeiro. No entanto, é conhecido que há antibióticos com efeito ativo sobre a maioria das espécies, como o TMP-SMX, a linezolida e a amicacina. Os carbapenemos e as cefalosporinas de terceira geração podem também ter efeito ativo em até 70% dos isolados. No caso de doença localizada em doentes imunocompetentes, o tratamento empírico deve ser realizado com TMP-SMX ou linezolida. O tratamento em monoterapia deve ser mantido durante seis meses na presença de doença pulmonar e pelo menos três meses se o envolvimento for cutâneo. Contudo, em doentes imunodeprimidos, com doença disseminada ou com envolvimento do SNC, deve ser utilizado como terapêutica empírica TMP-SMX em associação com um carbapenemo ou uma cefalosporina de terceira geração; pode ser considerada ainda a adição de amicacina. A terapêutica combinada não é utilizada com o objetivo de obter atividade sinérgica, mas para assegurar que pelo menos um dos antimicrobianos tem efeito ativo. Esta terapêutica empírica deve ser mantida durante pelo menos 21 dias e até à disponibilização dos resultados de suscetibilidade aos antimicrobianos. No caso de se verificar uma evolução clínica favorável, pode ser continuado o tratamento em monoterapia com um antibiótico com efeito ativo conhecido.

Neste caso, optou-se por realizar um esquema de antibioterapia dupla com trimetoprim-sulfametoxazol e imipenem-cilastatina, preconizado como de primeira linha. Uma vez que se tratava de um doente imunodeprimido, mas com doença localizada, foram propostos seis meses de terapêutica, o que resultou em evolução clínica e imagiológica favorável.

Posteriormente, o doente foi mantido sob profilaxia secundária com TMP-SMX 160/800 mg, um comprimido por dia. Apesar de não ter eficácia estabelecida, esta estratégia é recomendada enquanto persistir o estado de imunodepressão.

/ Referências

1. Brown-Elliott BA, Brown JM, Conville PS, Wallace RJ Jr. Clinical and laboratory features of the Nocardia spp. based on current molecular taxonomy. Clin Microbiol Rev. 2006; 19(2):259.

2. Beaman BL, Beaman L. Nocardia species: host-parasite relationships. Clin Microbiol Rev 1994; 7(2):213.

3. Guedes M, Figueiredo P, Sarmento A. Nocardiose: estudo retrospetivo de 10 doentes num Serviço de Doenças Infecciosas. Revista Portuguesa de Doenças Infeciosas vol. 13 n.º 3, 2017.

4. Martinez-Barricarte R, Sun HY, Aguado JM, et al. Nocardia Infections in the Immunocompromised Host: A Case Series and Review of the Literature. Microorganisms. 2022;10(6):1120.

5. Chen SC-A, Watts MR, Maddocks S. Nocardia Species. Principles and Practice of Infectious Diseases, 9, Mandell GL, Bennett JE, Dolin R (Eds), Churchill Livingstone Elsevie; 2020, p. 3059-3070.

6. Traxler RM, Bell ME, Lasker B, et al. Updated Review on Nocardia Species: 2006-2021. Clin Microbiol Rev 2022; 35(4):e0002721

7. Lederman ER, Crum NF. A case series and focused review of nocardiosis: clinical and microbiologic aspects. Medicine (Baltimore) 2004; 83(5):300

8. Kandi V. Human Nocardia Infections: A Review of Pulmonary Nocardiosis. Cureus 2015; 7:e304