CASO CLÍNICO / *CLINICAL CASE*

Doença de Chagas crónica com complicações cardíacas e gastrointestinais. Um diagnóstico raro em Portugal

Chronic Chagas Disease with cardiac and gastrointestinal complication. A rare diagnosis in Portugal

/ **Salomão Fernandes**[1] / **Rita Sérvio**[1] / **Jorge Seixas**[2] / **Ana Rita Silva**[1] / **Raquel Tavares**[1] / **Paulo Rodrigues**[1]

[1] Serviço de Doenças Infeciosas, Hospital Beatriz Ângelo, Loures

[2] Professor Associado, Instituto de Higiene e Medicina Tropical, Lisboa

Correspondência:
Salomão Fernandes
Serviço de Doenças Infeciosas, Hospital Beatriz Ângelo
Avenida Carlos Teixeira, 3
2674-514 Loures
Email: salomao.campos.fernandes@hbeatrizangelo.pt

Patrocínios:
O presente estudo não foi patrocinado por qualquer entidade.

Artigo recebido em
21/02/2022

Artigo aceite para publicação em
09/01/2024

/ Resumo

A doença de Chagas é causada pelo parasita protozoário *Trypanossoma cruzi*. A maioria dos indivíduos infetados encontra-se assintomática, contudo 20 a 40% desenvolvem sintomas secundários ao atingimento cardíaco e gastrointestinal. Uma doente natural do Brasil iniciou seguimento na consulta de Infeciologia do Hospital Beatriz Ângelo. Apresentava fibrilação auricular, síncopes de repetição e disfagia crónica. Após avaliação e estudos complementares chegou-se ao diagnóstico de doença de Chagas crónica com miocardiopatia dilatada com fração de ejeção deprimida, megaesófago e acalásia. A doente colocou um dispositivo de ressincronização cardíaca, realizou miotomia de Heller e fundo plicatura com melhoria sintomática. Não houve indicação para terapêutica antiparasitária. Em Portugal estima-se que a taxa de subdiagnóstico de doença de Chagas possa chegar aos 99%. Este caso pretende não só apresentar a clínica e seguimento de uma doença rara em Portugal, mas também servir de alerta para uma patologia muitas vezes esquecida pelos clínicos.

Palavras-chave: *Chagas Disease; Chagas Cardiomyopathy; Esophageal Achalasia; Protozoan Infections*

/ Abstract

Chagas disease is an infection caused by the protozoa Trypanossoma cruzi. Most infected patients remain in an asymptomatic stage, but 20 to 40% develop symptoms secondary to hearth and gastrointestinal involvement.
A female patient, born in Brazil, started follow-up at the Infectious Diseases department at Hospital Beatriz Ângelo. She presented with atrial fibrillation, repeated syncope episodes and chronic dysphagia. After complementary exams the diagnosis of chronic Chagas Disease with dilated cardiomyopathy with depressed ejection fraction, achalasia and megaoesophagus was made. A cardiac resynchronization therapy pacemaker was implanted and a Heller myotomy was performed, with symptomatic improvement. She had no indication to start antiparasitic therapy.
It is estimated that the rate of underdiagnosed cases of Chagas Diseases in Portugal can be as high as 99%. This clinical case is presented not only to report on a rare disease in Portugal, but also to raise awareness to this sometimes-forgotten diagnosis amongst clinicians.

Keywords: *Chagas Cardiomyopathy; Esophageal Achalasia; Protozoan Infections*

/ Introdução

A doença de Chagas, também conhecida como Tripanossomose Americana, é uma infeção causada pelo parasita protozoário *Trypanossoma cruzi*. A doença é caracterizada por duas fases, aguda e crónica. A fase aguda dura geralmente entre oito e doze semanas e na ausência de tratamento evolui para a cronicidade, mantendo-se a infeção para toda a vida. Os indivíduos infetados encontram-se maioritariamente assintomáticos, contudo 20 a 40% desenvolvem manifestações clínicas secundárias ao atingimento cardíaco e gastrointestinal.[1]

A doença é endémica em extensas áreas da América Latina, estimando-se cerca de 5,7 milhões de pessoas infetadas só nessas regiões.[2] A transmissão nas zonas endémicas ocorre maioritariamente pela inoculação de fezes contaminadas após picada de vetores hematófagos da família Triatominae.[1] Outras formas de transmissão incluem: oral, congénita, transfusional e por transplante de órgãos.[3] Estas últimas três formas de transmissão tornam a doença de Chagas um problema de Saúde Pública também fora das zonas endémicas.[4] Estima-se que em alguns países europeus a transmissão congénita possa ocorrer em até 3 em cada 1000 nascimentos de mães infetadas,[5] com uma seroprevalência no recém nascido de até 4,2%.[6]

Devido ao recente aumento nos movimentos migratórios a epidemiologia da doença de Chagas está a mudar e atualmente o número de indivíduos infetados a viver em países Europeus é cada vez maior.[7,8] Em Portugal a doença de Chagas é pouco conhecida e o número de casos diagnosticados muito pequeno. Estima-se que possam existir cerca de 800 a 1255 indivíduos infetados, contudo a taxa de subdiagnóstico estimada é superior a 99%.[5,9]

O caso clínico apresentado diz respeito a uma doente com diagnóstico de doença de Chagas acompanhada no Hospital Beatriz Ângelo, já em fase crónica e com complicações cardíacas e gastrointestinais.

/ Caso clínico

Sexo feminino, 53 anos, natural do Brasil. Nasceu em Mozarlândia (estado de Goiás), onde viveu até aos sete anos de idade. Dos 7 aos 42 anos viveu em Conceição do Araguaia (estado do Pará) numa fazenda em zona rural. Emigrou para Portugal em 2006.

Ainda no Brasil, a sua mãe faleceu em 2002 de morte súbita (causa desconhecida). Em 2004 realizou serologia para doença de Chagas que se revelou positiva. Iniciou terapêutica com benznidazole, que suspendeu após duas semanas por toxicidade dermatológica grave. Não terá realizado mais intervenções terapêuticas até emigrar para Portugal em 2006.

Já em Portugal, a doente iniciou acompanhamento em consulta de Cardiologia no Hospital de Santa Marta devido a uma fibrilação auricular e episódios de síncopes (que se tornam mais frequentes em 2018). Face ao diagnóstico já conhecido de doença de Chagas foi referenciada para consulta de Infeciologia no Hospital Beatriz Ângelo em 2019.

À avaliação pela infeciologia a doente descrevia sintomas de disfagia e obstipação com vários meses de evolução bem como

episódios de síncopes já descritos, sendo também encaminhada para a consulta de Gastroenterologia.

Dos seguimento e estudos realizados nas diversas consultas salientam-se:

Ac-Anti *Trypanossoma cruzi* IgG positivo com título de 1/8 (técnica de *enzyme-linked immunosorbent assay* (ELISA)). Pesquisa de Ácido Desoxirribonucléico (DNA) no sangue positiva. Reavaliação aos 6 meses de seguimento mantendo o mesmo título de anticorpos (utilizando a mesma técnica).

Ecocardiograma com miocardiopatia dilatada com fração de ejeção estimada em 22%, a condicionar insuficiência cardíaca. Eletrocardiograma com fibrilação auricular e bloqueio de ramo direito, com episódios de bradicardia (*Figura 1*) Por apresentar síncopes frequentes foi decidida a colocação de dispositivo de ressincronização cardíaca no final de 2019.

Endoscopia digestiva alta com mucosa gástrica atrófica e dilatação do lúmen do esófago. (*Figura 2 e 3*). Colonoscopia com diverticulose e pólipos. Foram realizadas biópsias do antro e do corpo gástrico e do esófago, que revelaram sinais de gastrite crónica, contudo sem visualização de parasitas. Não foram realizadas técnicas de *Polymerase chain reaction* (PCR) para pesquisa do parasita nas biópsias. Manometria esofágica com alterações compatíveis com acalásia, a condicionar disfagia a sólidos e líquidos e perda de peso. No final de 2019 realizou miotomia de Heller e fundo plicatura cirúrgicas.

Findo o estudo diagnóstico e as intervenções terapêuticas realizadas verificou-se melhoria clínica, incluindo melhoria da disfagia e da obstipação e resolução dos episódios de síncope. Assumiu-se o diagnóstico de doença de Chagas crónica, com atingimento cardíaco e gastrointestinal. Atendendo à fase da doença e toxicidade grave com a terapêutica prévia, considerou-se

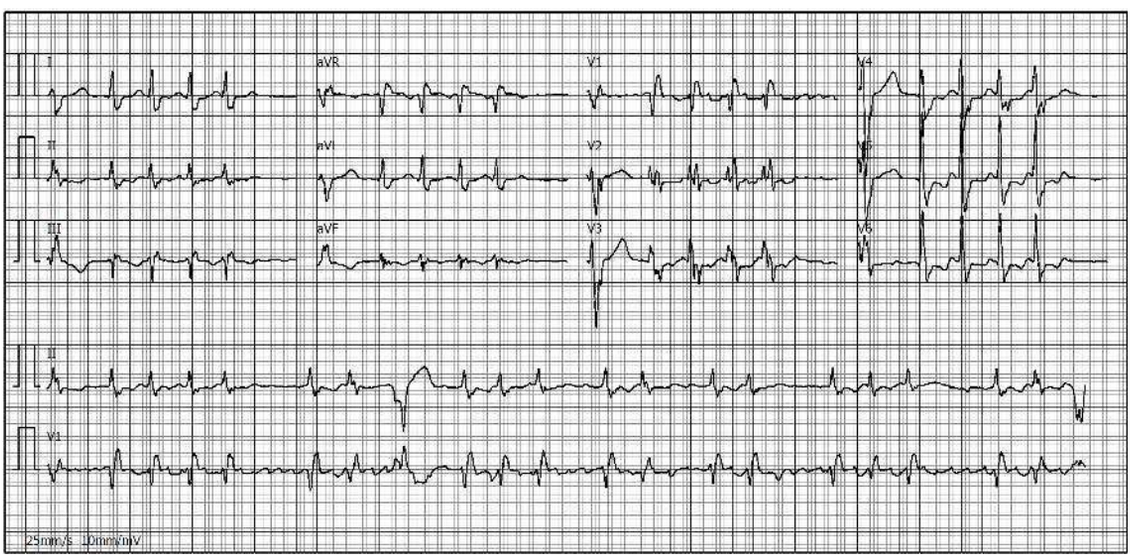

Figura 1 – Eletrocardiograma de 12 derivações evidenciando um bloqueio de ramo direito e fibrilação auricular.

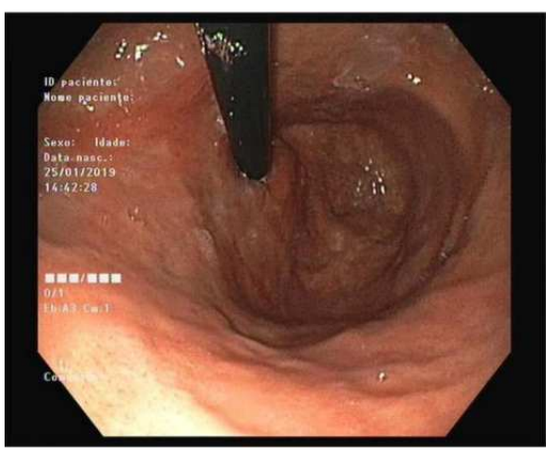

Figura 2 – Mucosa atrófica no fundo gástrico visualizada em Endoscopia Digestiva Alta.

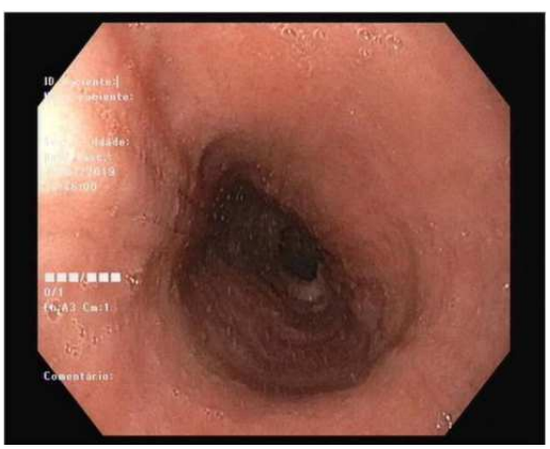

Figura 3 – Dilatação do lúmen do esófago médio visualizada em Endoscopia Digestiva Alta.

não haver indicação para novo tratamento antiparasitário. Mantém atualmente seguimento em consultas hospitalares de Infeciologia, Cardiologia e Gastrenterologia. Para exclusão de transmissão vertical foi ainda realizada serologia aos dois filhos (25 e 30 anos), ambos com resultado negativo.

/ Discussão

O caso clínico ilustra a complexidade e potencial gravidade clínica da doença de Chagas, obrigando não só a uma elevada suspeição diagnóstica, mas também a uma abordagem e discussão multidisciplinares. A doente apresenta sequelas cardíacas e gastrointestinais irreversíveis, que se manifestam em alterações sintomáticas e necessidade de terapêutica e de manutenção de cuidados médicos para resto da vida.

A doença de Chagas é considerada uma Doença Tropical Negligenciada pela Organização Mundial de Saúde (OMS). Por parte de muitos países e organizações não existe atualmente um empenho no combate a esta patologia. As publicações com dados epidemiológicos encontram-se globalmente desatualizadas e o investimento na terapêutica antiparasitária também se tem revelado escasso e sem produzir grandes resultados. Analisando os estados onde a doente residiu no Brasil, dados do ministério da saúde de 2020 dão conta de uma taxa de incidência por 100 mil habitantes de 0,00 no estado de Goiás e de 1,49 no estado do Pará. Só no estado do Pará foram contabilizados 88,36% dos casos de Doenças de Chagas diagnosticados no país nesse ano.[10] Estima-se uma prevalência que pode chegar até aos 4,2% a nível nacional.[11]

A fase aguda da doença de Chagas caracteriza-se maioritariamente por sintomas não específicos, tais como febre, mialgias e anorexia. Geralmente esses sintomas começam após um período de incubação de uma a oito semanas e duram 8 a 12 semanas. Uma minoria dos indivíduos pode desenvolver uma úlcera no local da inoculação.[1] Face à benignidade dos sintomas, este diagnóstico muitas vezes não é suspeitado. Contudo é nesta fase que o tratamento é mais eficaz. A fase aguda caracteriza-se pela deteção de tripomastigotas na corrente sanguínea e o tratamento com nifurtimox (8 a 10 mg/kg/dia durante 60 a 90 dias) ou com benznidazole (5 mg/kg/dia durante 60 dias) reduz a gravidade e duração dos sintomas e leva à cura parasitológica em 60 a 85% dos casos, evitando assim a progressão para doença crónica.[12,13] Contudo, os efeitos adversos de ambos os regimes terapêuticos são comuns. O benznidazole está associado, maioritariamente, ao aparecimento de dermatite, neuropatia periférica, angioedema e supressão medular.[14] Já o nifurtimox está mais frequentemente associado a intolerância gastrointestinal e toxicidade do sistema nervoso central.[15] Embora os efeitos secundários do nifurtimox resolvam após a sua descontinuação, o benznidazole está associado a melhor tolerância, motivo pelo qual poderá ser o fármaco preferencial na primeira utilização. O caso clínico apresentado é ilustrativo das potenciais consequências dos efeitos secundários das terapêuticas, dado a doente ter tido necessidade de descontinuar o tratamento por toxidermia grave ao benznidazole. Contudo, nunca chegou a realizar tratamento com nifurtimox.

Nos indivíduos que se encontram em fase de doença crónica a taxa de subdiagnóstico é elevada, pois a maioria encontra-se assintomática.[8] O diagnóstico definitivo da fase crónica da doença de Chagas é baseado em técnicas serológicas que detetam anticorpos circulantes utilizando técnicas convencionais como os testes de ELISA, imunofluorescência indireta (IIF) e hemaglutinação indireta (IHA). A OMS considera que para o diagnóstico definitivo são necessários dois testes positivos que utilizem princípios imunológicos diferentes e se necessário um terceiro teste (*Western blot*, PCR) em caso de discrepância.[16,17] No presente caso clínico só foi realizado um teste serológico à doente (técnica de ELISA). Embora esta abordagem não vá de encontro às recomendações, a decisão de não realizar um segundo teste deveu-se ao facto de a doente apresentar já dois testes serológicos positivos realizados por técnicas diferentes no Brasil, bem como pela positividade da técnica de PCR.

Nos últimos anos, o paradigma terapêutico tem vindo a mudar, tratando-se com antiparasitários cada vez mais indivíduos em fase crónica da doença.[18,19] Nos indivíduos em fase crónica assintomática (também chamada de fase indeterminada), o tratamento preconizado é mesmo que para a fase aguda. Indivíduos tratados nesta fase têm maior probabilidade de negativarem os testes serológicos e de terem avaliações parasitológicas subsequentes negativas.[20,21] Face à evolução temporal da doença, não existem atualmente estudos que avaliam efetivamente o impacto do tratamento nesta fase assintomática da doença no desenvolvimento de patologia cardíaca e gastrointestinal. Contudo, a estratégia terapêutica descrita é adotada por diversas sociedades científicas. [13,22]

Outros estudos adicionais podem ajudar a prever o prognóstico e evolução clínica dos indivíduos com serologia positiva em fase crónica assintomática. É consensual que todos os estes indivíduos devem realizar um eletrocardiograma, ecocardiograma e radiografia torácica. Mais recentemente, a Ressonância Magnética cardíaca surgiu como um potencial método para avaliar a fibrose no miocárdio em indivíduos assintomáticos e assim ajudar a prever o risco de estes virem a desenvolver disritmias no futuro.[23–25] Apesar dos avanços, estudos adicionais são necessários para perceber o impacto da realização desta técnica diagnóstica no tratamento e prognóstico desses indivíduos. Assim, embora os resultados sejam promissores, de momento ainda nenhuma sociedade coloca a Ressonância Magnética Cardíaca como um estudo a realizar por rotina a todos os indivíduos infetados.[13,26,27]

O tratamento de indivíduos com doença crónica sintomáticas é mais complexo. Indivíduos sem doença cardíaca estrutural ou com doença cardíaca estrutural, mas ainda sem sintomas de insuficiência cardíaca, podem beneficiar de tratamento, levando a menor necessidade de hospitalização e a uma redução marginal na mortalidade, necessidade de colocação de pacemaker o no

desenvolvimento de sintomas de insuficiência cardíaca.[28,29] Em indivíduos com sintomas de insuficiência cardíaca ou doença gastrointestinal a terapêutica antiparasitária não oferece qualquer benefício na progressão da doença, não sendo portanto recomendada. O caso apresentado nesta publicação ilustra precisamente um caso de uma doente diagnosticada na fase crónica sintomática com doença cardíaca e gastrointestinal em fase avançada. Consequentemente, não apresentava outra opção que não o tratamento sintomático.

A OMS estima que em Portugal possam existir cerca de 1255 pessoas infetadas com doença de Chagas, representando uma prevalência de até 1% entre a população migrante. A taxa de transmissão congénita em Portugal será, contudo, inferior a 1 caso por 1000 gravidezes entre esta população.[5,30] Um estudo realizado em Portugal incluiu 433 dadores de sangue rastreados para anticorpos anti-*Trypanossoma cruzi*, não se detetando nenhum resultado positivo.[31] Apesar de tudo, os números apresentados remontam a estudos realizados entre 2009 e 2011. O aumento da imigração em Portugal, nomeadamente de países da América Latina como o Brasil,[32] aumenta potencialmente o número de indivíduos infetados no nosso País. Em Portugal não existem estudos de prevalência recentes e a Direção Geral da Saúde não divulga qualquer informação sobre a epidemiologia desta doença. A doença não é de Notificação Obrigatória e não há nenhum registo centralizado dos doentes diagnosticados e acompanhados. Neste sentido, a instituição de recomendações para controlo da doença (nomeadamente o rastreio nas dádivas de sangue de doentes naturais de regiões de transmissão endémica) não apresentam base científica que as suporte. Esforços necessitam de ser desenvolvidos no sentido de perceber a verdadeira prevalência em Portugal, de forma a possibilitar uma perceção do panorama nacional e posteriormente o desenvolvimento de estratégias preventivas, se necessário. A prevenção da doença de Chagas pelo controlo vetorial é o método de prevenção mais eficaz na América Latina. Em zonas não endémicas, como é caso de Portugal, em que a maioria dos indivíduos infetados se encontram assintomáticos,[33] as estratégias poderão passar pelo rastreio ativo de migrantes e viajantes.

O caso clínico apresentado pretende ser uma chamada de atenção para a doença de Chagas, relembrando esta patologia aos clínicos que trabalham diariamente com população migrante e viajantes de zonas endémicas. Ao pensar na doença de Chagas será possível realizar o rastreio sempre que indicado, de modo a otimizar as opções e a janela terapêutica desta patologia. Um teste de rastreio positivo deve ser seguido de confirmação diagnóstica e avaliação do impacto da doença no indivíduo. Face ao aumento do número de migrantes da América Latina, o rastreio da doença de Chagas pode também fazer sentido nessa população em situações de dádiva de sangue ou de órgãos.

/ Referências

1. Rassi A, Rassi A, Marin-Neto JA. Chagas disease. *Lancet*. 2010;375(9723):1388-1402. doi:10.1016/S0140-6736(10)60061-X

2. Chagas disease in Latin America: an epidemiological update based on 2010 estimates. *Wkly Epidemiol Rec*. 2015;90(6):33-43. Accessed July 27, 2023. https://pubmed.ncbi.nlm.nih.gov/25671846/

3. Pereira KS, Schmidt FL, Barbosa RL, et al. Transmission of chagas disease (American trypanosomiasis) by food. *Adv Food Nutr Res*. 2010;59:63-85. doi:10.1016/S1043-4526(10)59003-X

4. Albajar-Viñas P, Jannin J. The hidden Chagas disease burden in Europe. *Euro Surveill*. 2011;16(38). doi:10.2807/ESE.16.38.19975-EN

5. Basile L, Jansà JM, Carlier Y, et al. Chagas disease in european countries: The challenge of a surveillance system. *Eurosurveillance*. 2011;16(37):3. doi:10.2807/ESE.16.37.19968-EN/CITE/PLAINTEXT

6. Antinori S, Galimberti L, Bianco R, Grande R, Galli M, Corbellino M. Chagas disease in Europe: A review for the internist in the globalized world. *Eur J Intern Med*. 2017;43:6-15. doi:10.1016/J.EJIM.2017.05.001

7. Strasen J, Williams T, Ertl G, Zoller T, Stich A, Ritter O. Epidemiology of Chagas disease in Europe: many calculations, little knowledge. *Clin Res Cardiol*. 2014;103(1):1-10. doi:10.1007/S00392-013-0613-Y

8. Bern C. Chagas' Disease. Longo DL, ed. *N Engl J Med*. 2015;373(5):456-466. doi:10.1056/NEJMRA1410150

9. Cortez J, Ramos E, Valente C, Seixas J, Vieira A. Global Expression of Chagas´ Disease - Emerging Opportunities and Impact in Portugal. *Acta Med Port*. 2012;25(5):332-339. doi:10.20344/AMP.295

10. Boletim Epidemiológico - Número Especial, abr. 2021 - Doença de Chagas — Ministério da Saúde. Accessed July 27, 2023. https://www.gov.br/saude/pt-br/centrais-de-conteudo/publicacoes/boletins/epidemiologicos/especiais/2021/boletim_especial_chagas_14abr21_b.pdf/view

11. Martins-Melo FR, Ramos AN, Alencar CH, Heukelbach J. Prevalence of Chagas disease in Brazil: a systematic review and meta-analysis. *Acta Trop*. 2014;130(1):167-174. doi:10.1016/J.ACTATROPICA.2013.10.002

12. Bern C, Martin DL, Gilman RH. Acute and congenital Chagas disease. *Adv Parasitol*. 2011;75:19-47. doi:10.1016/B978-0-12-385863-4.00002-2

13. Guidelines for the diagnosis and treatment of Chagas disease. Accessed July 27, 2023. https://www.who.int/publications/i/item/9789275120439

14. Bern C. Antitrypanosomal therapy for chronic Chagas' disease. *N Engl J Med*. 2011;364(26):2527-2534. doi:10.1056/NEJMCT1014204

15. Forsyth CJ, Hernandez S, Olmedo W, et al. Safety Profile of Nifurtimox for Treatment of Chagas Disease in the United States. *Clin Infect Dis*. 2016;63(8):1056-1062. doi:10.1093/CID/CIW477

16. Sabino EC, Otani MM, Vinelli E, et al. WHO comparative evaluation of serologic assays for Chagas disease. *Transfusion (Paris)*. 2009;49(6):1076-1082. doi:10.1111/J.1537-2995.2009.02107.X

17. Control of Chagas disease : second report of the WHO expert committee. Accessed July 27, 2023. https://apps.who.int/iris/handle/10665/42443

18. Viotti R, Alarcón De Noya B, Araujo-Jorge T, et al. Towards a paradigm shift in the treatment of chronic Chagas disease. *Antimicrob Agents Chemother*. 2014;58(2):635-639. doi:10.1128/AAC.01662-13

19. Bern C, Montgomery SP, Herwaldt BL, et al. Evaluation and treatment of chagas disease in the United States: a systematic review. *JAMA*. 2007;298(18):2171-2181. doi:10.1001/JAMA.298.18.2171

20. Morillo CA, Waskin H, Sosa-Estani S, et al. Benznidazole and Posaconazole in Eliminating Parasites in Asymptomatic T. Cruzi Carriers: The STOP-CHAGAS Trial. *J Am Coll Cardiol*. 2017;69(8):939-947. doi:10.1016/J.JACC.2016.12.023

21. Estani SS, Segura EL, Ruiz AM, Velazquez E, Porcel BM, Yampotis C. Efficacy of chemotherapy with benznidazole in children in the indeterminate phase of Chagas' disease. *Am J Trop Med Hyg*. 1998;59(4):526-529. doi:10.4269/AJTMH.1998.59.526

22. Dias JCP, Ramos AN, Gontijo ED, et al. 2 nd Brazilian Consensus on Chagas Disease, 2015. *Rev Soc Bras Med Trop*. 2016;49Suppl 1(Suppl 1):3-60. doi:10.1590/0037-8682-0505-2016

23. Rochitte CE, Nacif MS, De Oliveira Júnior AC, et al. Cardiac magnetic resonance in Chagas' disease. *Artif Organs*. 2007;31(4):259-267. doi:10.1111/J.1525-1594.2007.00373.X

24. Pinheiro MVT, Moll-Bernardes RJ, Camargo GC, et al. Associations between Cardiac Magnetic Resonance T1 Mapping Parameters and Ventricular Arrhythmia in Patients with Chagas Disease. *Am J Trop Med Hyg*. 2020;103(2):745-751. doi:10.4269/AJTMH.20-0122

25. Duran-Crane A, Rojas CA, Cooper LT, Medina HM. Cardiac magnetic resonance imaging in Chagas' disease: a parallel with electrophysiologic studies. *Int J Cardiovasc Imaging*. 2020;36(11):2209-2219. doi:10.1007/S10554-020-01925-2

26. Bern C, Montgomery SP, Herwaldt BL, et al. Evaluation and treatment of chagas disease in the United States: a systematic review. *JAMA*. 2007;298(18):2171-2181. doi:10.1001/JAMA.298.18.2171

27. de Andrade JP, Neto JAM, de Paola AAV, et al. I Latin American Guidelines for the diagnosis and treatment of Chagas' heart disease: executive summary. *Arq Bras Cardiol*. 2011;96(6):434-442. doi:10.1590/S0066-782X2011000600002

28. Rassi A, Marin-Neto JA, Rassi A. Chronic Chagas cardiomyopathy: a review of the main pathogenic mechanisms and the efficacy of aetiological treatment following the BENznidazole Evaluation for Interrupting Trypanosomiasis (BENEFIT) trial. *Mem Inst Oswaldo Cruz*. 2017;112(3):224-235. doi:10.1590/0074-02760160334

29. CA M, JA MN, A A, et al. Randomized Trial of Benznidazole for Chronic Chagas' Cardiomyopathy. *N Engl J Med*. 2015;373(14):e124-e125. doi:10.1056/NEJMOA1507574

30. Control and prevention of chagas disease in Europe: report of a WHO informal consultation (jointly organized by WHO headquarters and the WHO Regional Office for Europe) , Geneva, Switzerland 17-18 December 2009. Accessed July 27, 2023. https://apps.who.int/iris/handle/10665/95586

31. Isabel da Silva Henriques D, Manuel Condeço Ribeiro J. Estudo epidemiológico da Doença de Chagas em dadores de sangue. Published online 2009. Accessed July 27, 2023. https://ria.ua.pt/handle/10773/870

32. Oliveira CR. Indicadores de Integração de Imigrantes: Relatório Estatístico Anual 2021. *Observatório das Migrações*. Published online 2021:386. Accessed July 27, 2023. https://www.om.acm.gov.pt/documents/58428/383402/Relatório+Estatístico+Anual+2021.pdf/e4dd5643-f282-4cc8-8be1-92aa499bb92f

33. Patrícia J, Vasconcelos F. Chagas Disease, a literature review: growing concerns over an old neglected disease. Published online June 15, 2015. Accessed July 27, 2023. https://repositorio-aberto.up.pt/handle/10216/78964