CASO CLÍNICO / *CLINICAL CASE*

Múltiplos abcessos cerebrais por Nocardia exalbida em doente imunocompetente

Multiple brain abscesses due to Nocardia exalbida in an immunocompetent patient

/ T. Fonseca[1] / N. Pereira[2]
/ A. M. Fernandes[1] / A. Neto[1] / M. Mota[2]
/ F. R. Vieira[3]

1 Interno do Internato da Formação Específica de Medicina Interna do Centro Hospitalar Vila Nova Gaia/Espinho
2 Assistente Hospitalar de Medicina Interna do Centro Hospitalar Vila Nova Gaia/Espinho
3 Chefe de Serviço de Medina Interna do Centro Hospitalar Vila Nova Gaia/Espinho

Unidade de Doenças Infecciosas - Serviço de Medicina Interna do Centro Hospitalar Vila Nova Gaia/Espinho

Correspondência:
Tatiana Fonseca
Rua Cidade de La Guardia, nº 255, 2º esquerdo
4490-401 Póvoa de Varzim
Telemóvel. : 914202078
Email: tatifonseca_84@hotmail.com

Patrocínios:
O presente estudo não foi patrocinado por qualquer entidade

Artigo recebido em
04/09/2014
Artigo aceite para publicação em
17/10/2014

/ Resumo

Introdução: A nocardiose é uma doença rara causada por bactérias do género *Nocardia*, que ocorre geralmente em doentes imunodeprimidos e cuja incidência tem vindo a aumentar.
A infecção é adquirida por inalação com posterior disseminação hematogénica, daí o pulmão ser o órgão mais frequentemente afectado, seguido da pele e do SNC.
A nocardiose do SNC pode ocorrer como lesão craniana isolada ou como componente de infeção disseminada.
Os abcessos intracranianos provocados por *Nocardia* são extremamente raros, ocorrendo geralmente em imunocomprometidos e sendo uma emergência médica; contudo são extremamente raros em imunocompetentes.
Caso clínico: Caso de doente imunocompetente no qual *Nocardia* causou abcessos cerebrais múltiplos com infecção pulmonar associada.
Fez tratamento com antibioterapia endovenosa e oral com melhoria clínica progressiva.
Discussão: Os abcessos intracranianos por *Nocardia* são raros (1 a 2% de todos os abcessos cerebrais) e geralmente ocorrem em doentes imunocomprometidos, sendo uma emergência médica.
Relativamente à infecção do SNC por *Nocardia*, manifesta-se de forma inespecífica e insidiosa podendo mimetizar outras patologias. Como tal o diagnóstico requer um elevado nível de suspeição, uma vez que as infecções do SNC por *Nocardia* estão associadas a elevada morbilidade e mortalidade.

Palavras-chave: Abcessos cerebrais, Imunocompetente, *Nocardia*

Abstract

Introduction: *Nocardiosis is a rare disease caused by infection with Nocardia spp. that generally occurs in immunocompromised patients and the incidence is increasing.*
The infection is usually acquired by inhalation, since then the lung is the organ most commonly involved followed by the skin and the central nervous system However, nocardiosis of the central nervous system (CNS) may occur as an

isolated intracranial lesion or as a part of disseminated infection.
***Nocardia** intracranial abscesses are rare and generally occur in immunocompromised patients as an acute medical emergency, but they are extremely rare in immunocompetent hosts.*
Case report: *We describe an immunocompetent patient in whom **Nocardia** had caused multiple cerebral abscesses and pulmonary infection.*
Intravenous and oral therapy resulted in a progressively improvement.
Discussion: ***Nocardia** intracranial abscesses are rare (only 1% to 2% of all cerebral abscesses) and generally occur in immunocompromised patients as an acute medical emergency.*
The clinical manifestations of nocardiosis are insidious and non-specific and might mimic other conditions.
The diagnosis requires a high clinical index of suspicion, because CNS nocardial infection is associated with high morbidity and mortality

Keywords: *Brain abscess, Immunocompetent, **Nocardia***

/ Introdução

A nocardiose é uma doença rara causada por diferentes espécies de *Nocardia*, que são bacilos Gram positivos, com distribuição mundial. São encontradas no solo onde permitem a degradação de matéria orgânica.[1,2,3]

Nocardia asteroides é o microorganismo que infecta mais frequentemente os humanos, seguido de *Nocardia brasilliensis, Nocardia farcinica* e *Nocardia nova*.[1]

A infeção por *Nocardia* ocorre geralmente em imunodeprimidos (mais de 60%), tais como: doentes submetidos a transplante de órgãos sólidos ou medula óssea, Síndrome da Imunodeficiência Humana Adquirida (SIDA), doentes medicados cronicamente com corticóides ou imunomoduladores. [1,2]

A incidência de infecções por *Nocardia* tem vindo a aumentar e isto pode ser devido a um aumento do número de doentes que recebem terapêutica imunossupressora, melhoria dos métodos complementares de diagnóstico ou elevada proporção de doentes idosos.[4]

A infeção é adquirida por inalação com posterior disseminação hematogénica, daí o pulmão ser o órgão mais frequentemente afectado (40% dos casos), seguido da pele e do sistema nervoso central.[1,2,3]

A infecção pulmonar primária pode ser subclínica e mais de 40% das infecções do sistema nervoso central aparecem isoladamente.[4]

Formas disseminadas de nocardiose têm sido descritas em imunodeprimidos, enquanto as formas cutâneas são mais frequentes em doentes imunocompetentes.[1]

Contudo, as lesões cutâneas podem ser as primeiras manifestações de doença sistémica, sendo necessário por isso excluir doença sistémica em qualquer lesão cutânea por *Nocardia*.[1]

Mais de 2/3 dos doentes com infeção do sistema nervoso central não tem qualquer fator de risco para o seu desenvolvimento.[4]

A Nocardiose do sistema nervoso central pode ocorrer como lesão craniana isolada ou como componente de infeção disseminada.[2]

Sabe-se também que *Nocardia* tem um especial tropismo pelo cérebro, com envolvimento cerebral em mais de 45% dos doentes com infecção sistémica.[4]

Os abcessos intracranianos por *Nocardia* são extremamente raros, ocorrendo geralmente em imunodeprimidos, e são uma emergência médica.[2]

De seguida apresentamos um caso clínico de um doente imunocompetente no qual *Nocardia* causou abcessos cerebrais múltiplos com infecção pulmonar associada.

/ Caso clínico

Homem de 64 anos, ex-pedreiro, com antecedentes de silicose pulmonar e com internamento dois meses antes da vinda à urgência por pneumonia da comunidade. Durante o internamento realizou Tomografia Computorizada (TC) do tórax que revelou um derrame pleural esquerdo e padrão micronodular no parênquima de ambos os pulmões interpretado como pneumopatia inflamatória (silicose).

Um mês após alta voltou a recorrer ao Serviço de Urgência (SU) por queixas de tosse, febre, dispneia e hemoptises, tendo tido alta medicado com levofloxacina. Dois dias depois por manutenção e agravamento da sintomatologia (astenia, cefaleias, anorexia, hipersudorese) volta novamente ao Serviço de Urgência. Realizou Radiografia do Tórax mantendo o derrame pleural à esquerda. O estudo analítico revelou anemia normocítica e normocrómica e subida dos parâmetros inflamatórios. Foi internado e medicado com ciprofloxacina 500 mg 12/12h e piperacilina com tazobactam 4,5g 8/8h. As hemoculturas realizadas foram negativas, bem como as baciloscopias e os antigénios urinários para *Pneumococo* e *Legionella*. Teve alta 10 dias depois. Posteriormente, volta ao serviço de urgência por manter as mesmas queixas associadas a emagrecimento que não sabia quantificar. Dos exames complementares de diagnóstico destaca-se anemia normocítica e normocrómica com hemoglobina: 10,0 g/dL (N: 12-16g/dL) Trombocitose de 608000/µL (N: 150-440000), Leucocitose de 15350/µL (3600-11000) com predomínio de neutrófilos, Aminotransferase de aspartato (TGO) 81 U/L (N: 4-27), Aminotransferase de alanina (TGP) 65 U/L (N: 4-34), Desidrogenase de Lactato (DHL) 509 U/L (N: 135-214), Proteína C Reativa (PCR) 18,84 mg/dL (N: 0-0,5). Antigénios urinários negativos. Radiografia do Tórax: infiltrado algodonoso de focos múltiplos em todo o hemitórax esquerdo e na região apical direita, com nível hidroaéreo na base do pulmão direito e repuxamento da hemicúpula diafragmático e padrão reticulo, micro e macronodular disperso. Gasimetria arterial sem insuficiência respiratória. Lavado Broncoalveolar: bacteriológico negativo; pesquisa DNA de *Micobacterium tuberculosis* negativo; baciloscopias negativas. Fez toracocentese e foi diagnosticado empiema à esquerda em contexto de Pneumonia. O exame microbiológico do líquido pleural foi negativo. Cumpriu 17 dias de antibioterapia com amoxicilina e ácido clavulânico 2,2g de 8/8h e.v. e clindamicina 600 mg 8/8h. Teve alta orientado para consulta de doenças infecciosas.

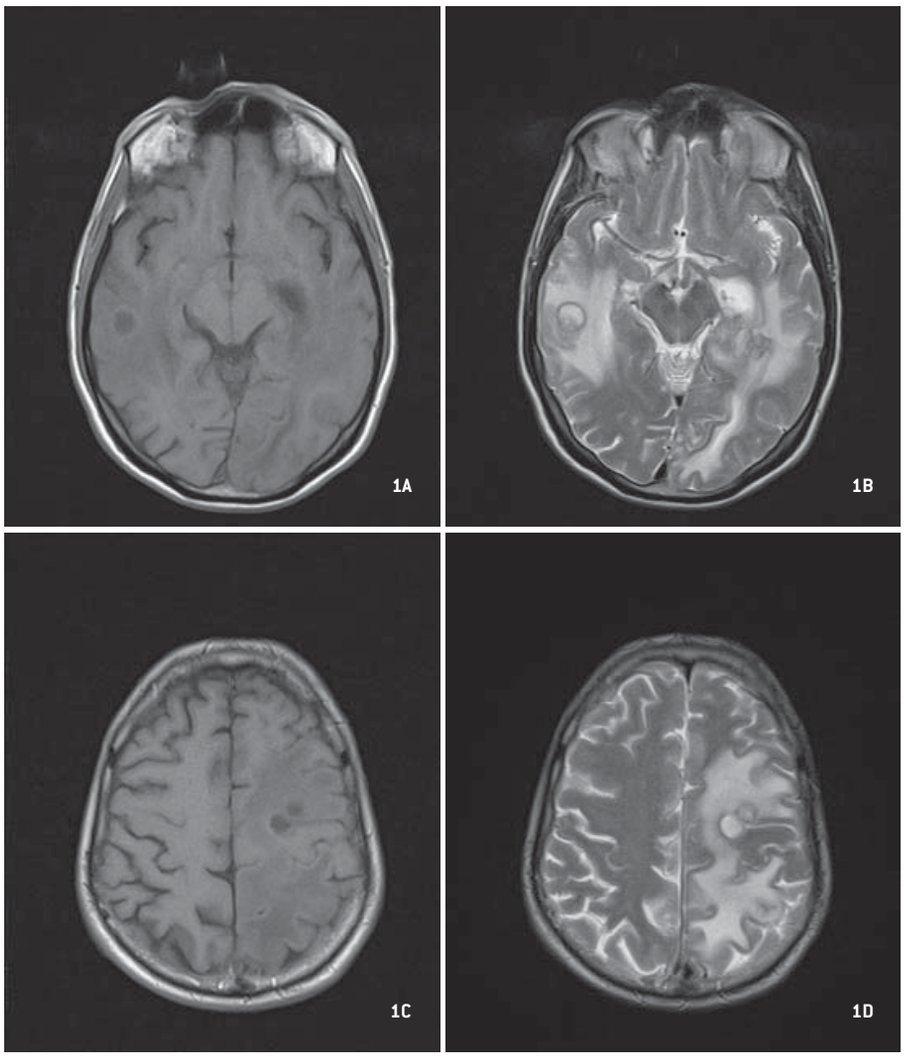

Legenda da figura 1 (A,B,C,D) – Múltiplas lesões parenquimatosas com morfologia arredondada, isoladas e também confluentes, com limites relativamente regulares, áreas centrais com hipossinal na ponderação T1, que reverte para hipersinal nas ponderações com TR elevado.

Um mês após alta inicia alterações do comportamento, hemiparesia direita e desequilíbrio da marcha, associada a astenia progressiva. Mantendo as queixas respiratórias. Ao exame objetivo doente consciente, orientado, raciocínio lentificado, força muscular diminuída bilateralmente com predomínio no membro superior direito. Emagrecido com mau estado geral. Auscultação pulmonar com murmúrio vesicular diminuído na base esquerda; sem outros ruídos adventícios.

Realizou TC cerebral tendo-se evidenciado múltiplas pequenas lesões nodulares captantes, dispersas pelo parênquima cerebral, supra e infratentoriais (hemisférios cerebelosos), predominantemente centradas na junção cortico-subcortical e profundas periventriculares, com extenso edema vasogénico.

Ressonância Magnética Nuclear (RMN) cerebral revelou múltiplas lesões parenquimatosas arredondadas e dimensões variáveis (desde 5 mm até 2cm), isoladas e também confluentes, com limites regulares, áreas centrais com hipossinal na ponderação T1, que reverte para hipersinal nas ponderações com TR elevado e restrição em difusão. As lesões realçam perifericamente após administração endovenosa de contraste de forma nítida e relativamente regular. Presença de extenso edema vasogénico peri-lesional. Observam-se lesões localizadas na transição cortico-subcortical dos lobos frontal, parietal, temporal e occipital esquerdos (contacto com a superfície pial) e também localizadas no lobo temporal direito e no hemisfério cerebeloso direito, onde se identificam lesões adjacentes ao IV ventrículo e ao pedúnculo cerebeloso médio e localizadas no vermis superior com ligeiro efeito de moldagem sobre o IV ventrículo à direita e a presença de lesão multiquística com morfologia tendencialmente irregular com localização temporal interna esquerda que condiciona aumento das dimensões do prolongamento temporal do ventrículo lateral (Figuras 1 e 2).

Foi considerada como hipótese diagnóstica a etiologia infecciosa (abcessos), considerando-se, contudo, como diagnóstico possível o de tuberculose. Iniciou terapêutica empírica com ceftriaxone 2g 12/12h, meropenem 2g de 8/8h, vancomicina 500 mg de 6/6h, isoniazida 300 mg dia, pirazinamida 2g dia, rifampicina 600 mg dia, etambutol 25 mg dia e piridoxina 50 mg dia.

Realizou biopsia cerebral das lesões. O exame cultural evidenciou *Nocardia exalbida*, pelo que se manteve tratamento com ceftriaxone 2g de 12/12h ev, associando-se inicialmente cotrimoxazol 960 mg 2 comp de 8/8h p.o e posteriormente amicacina 1g /dia e.v, por resposta lenta ao antibiótico. A evolução clínica foi lenta mas progressiva, com resolução dos défices neurológicos e melhoria evidente do estado geral, com

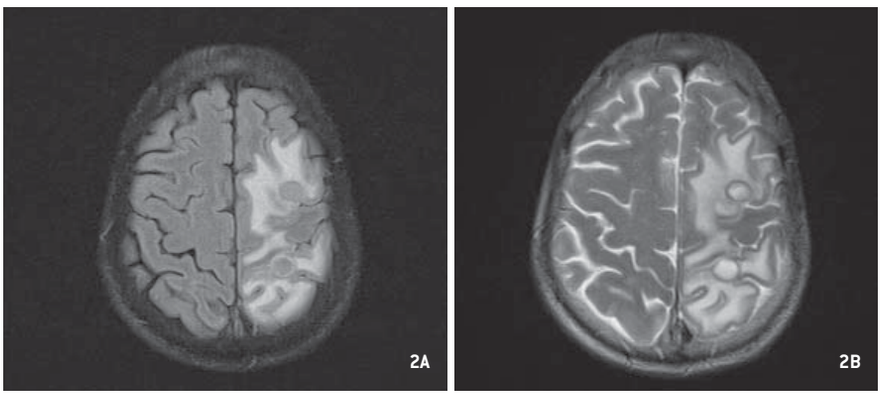

Legenda da figura 2 (A e B) - Extenso edema vasogénico peri-lesional.

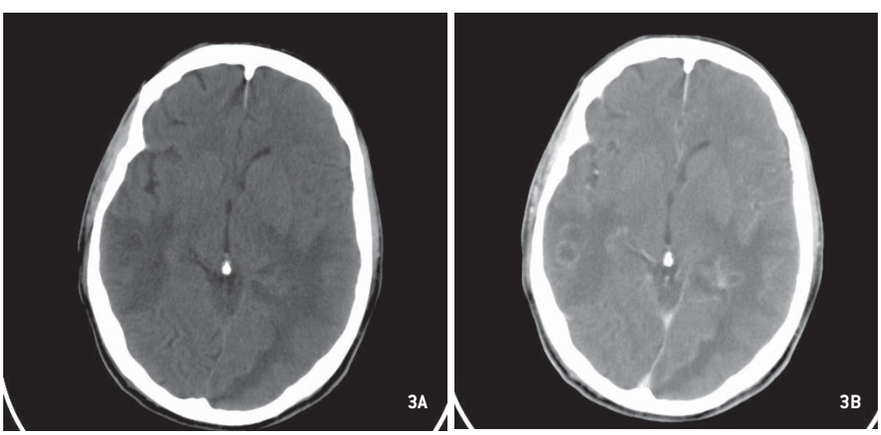

Legenda da figura 3 (A e B) – Melhoria radiológica em TC CE realizado à data de alta, revelando redução do edema parenquimatoso à sua periferia, com consequente menor efeito de massa sobre as estruturas vizinhas.

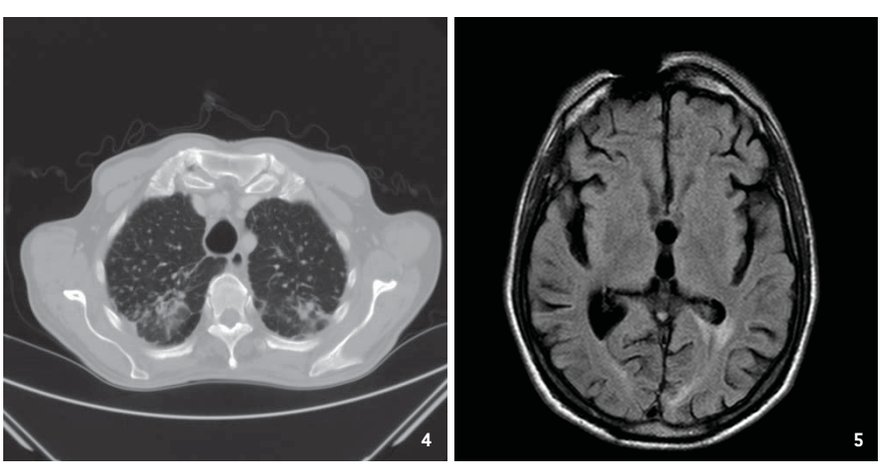

Legenda da figura 4 – Infiltrado pulmonar reticulo-micro-nodular bilateral, com algumas opacidades confluentes.

Legenda figura 5 - RMN CE realizada 17 meses após alta, com evidente melhoria das lesões.

aumento gradual do peso. Apresentou vários episódios de crises convulsivas parciais pelo qual foi medicado com valproato de sódio, mantendo níveis séricos terapêuticos.

Realizou ecocardiograma transtorácico que não mostrou alterações de relevo.

Repetiu TC cerebral: mantendo o número e a topografia dos abcessos previamente descritos, mas com menor intensidade de captação de contraste, já sem o aspeto em anel e com redução do edema parenquimatoso à sua periferia, com consequente menor efeito de massa sobre as estruturas vizinhas (Figura 3).

Realizou TC toraco-abdomino-pélvica que revelou infiltrado reticulo-micro-nodular bilateral, com algumas opacidades confluentes nos lobos superiores, segmentos posteriores, associado a derrame pleural esquerdo, com espessamento da pleural costal ipsilateral e uma pequena bolha de gás no seio da referida coleção pleural. Gânglios linfáticos mediastínicos (15 mm) alguns com calcificações associadas. Ateromatose calcificada da aorta torácica (crossa) e abdominal, com envolvimento dos ramos ilíacos e ectasia aneurismática (Figura 4).

Cumpriu 93 dias de Ceftriaxone 2g ev de 12/12h, 72 dias de Cotrimoxazol 960 mg p.o 2cp de 8/8h e 56 dias de Amicacina 1g ev dia. Teve evolução clínica favorável, com resolução dos défices neurológicos.

Foi posteriormente seguido em consulta de Doenças infeciosas tendo havido melhoria radiológica progressiva (Figura 5).

/ Discussão

A prevalência geográfica de *Nocardia* varia, sendo na Europa e nos EUA uma doença rara. [1]

Contudo, a identificação microbiológica pode aumentar o conhecimento relativamente à doença, fornecendo informações relevantes relativas à sua raridade e gravidade.[1]

Nocardia exalbida é uma espécie nova de *Nocardia* que foi pela primeira vez identificada em 2006, podendo causar infeção em imunocompetentes e em imunocomprometidos [5], havendo já alguns casos descritos na literatura. (Tabela I)

Relativamente à infeção do sistema nervoso central por *Nocardia*, manifesta-se de forma inespecifica e insidiosa mimetizando outras patologias, como neoplasias, vasculites ou acidentes vasculares cerebrais, podendo levar a um atraso no diagnóstico e no tratamento. Como tal, o diagnóstico requer um elevado nível de suspeição. [2,3,4,6]

Os abcessos intracranianos por *Nocardia* são raros (1 a 2% de todos os abcessos cerebrais) e geralmente ocorrem em doentes imunocomprometidos, constituindo uma emergência médica, pois um atraso no diagnóstico pode levar a complicações severas e a um pior prognóstico.[1,2 ,3,6,7]

A sulfonamida é o tratamento de escolha para a nocardiose, contudo a monoterapia está associada a elevada mortalidade e a recidivas, principalmente em doentes com abcessos cerebrais. Daí a associação trimetoprim/sulfametoxazol ser recomendável em doentes com nocardiose severa ou disseminada.[1,2] Em casos de intolerância ou resistência existem outras alternativas como amicacina, imipenem, cefalosporinas de 3ª geração, minociclina, amoxicilina-ácido clavulânico ou linezolide.[1,4]

Vários estudos demonstraram que se for identificada infeção por *Nocardia* extraneural, o doente estiver estável e o diâmetro dos abcessos for inferior a 2 cm, o tratamento empírico deve ser iniciado sem haver necessidade de se realizar aspiração cirúrgica.

TABELA I: CASOS DE INFEÇÃO POR NOCARDIA EXALBIDA RELATADOS NA LITERATURA DESDE 2006.

PATOLOGIA	ISOLAMENTO	GÉNERO	IDADE	ESTADO IMUNOLÓGICO	DOENÇA LOCALIZADA/ SISTÉMICA	REFERÊNCIA BIBLIOGRÁFICA
Endoftalmite endógena por Nocardia	Nocardia exalbida	Masculino	56	Imunocompetente	Sem doença sistémica associada	9
Nocardiose pulmonar	Nocardia exalbida	Masculino	47	Imunodeprimido (VIH+)	Sem doença sistémica associada	10
Abcesso cerebral	Nocardia exalbida	Masculino	63	Imunodeprimido (Linfoma folicular)	Sem doença sistémica associada	11
Queratite por Nocardia	Nocardia exalbida	Feminino	38	Imunocompetente	Sem doença sistémica associada	12

Se as lesões forem superiores a 2,5 cm a aspiração cirúrgica está recomendada.[4]

A craniotomia e a excisão das lesões está reservada para lesões que aumentaram nas 2 semanas após início de antibioterapia ou que não diminuíram após 4 semanas. [2,4,8]

O tratamento endovenoso no caso de abcessos cerebrais deve ser mantido durante 3 a 6 semanas, e após melhoria clínica deve ser alterado para terapêutica oral. A duração do tratamento depende do *status* imunológico e do local de envolvimento, contudo são recomendados pelo menos 12 meses.[2,4]

As infeções do sistema nervoso central por *Nocardia* estão associadas a elevada morbilidade e mortalidade, sendo a mortalidade de 30% ao passo que noutros abcessos cerebrais bacterianos é de 10%.[2,4] Doente com lesões cerebrais múltiplas ou imunocomprometidos têm um pior prognóstico com taxa de mortalidade a rondar os 60%.[2,4]

/ Conclusão

Apesar da baixa incidência, a infeção por *Nocardia* deve ser considerada no diagnóstico diferencial de lesão cerebral, de forma a conseguir-se um diagnóstico e tratamento precoces.

/ BIBLIOGRAFIA

1 - Paramythiotou,E.; Papadomichelakis, E.; Vrioni,G.; Pappas,G.; Pantelaki, M.; Zerva, L.; et al. A life-threatening case of disseminated nocardiosis due to *Nocardia brasilie*nsis. Indian J Crit Care Med. 2012;16(4):234-7.

2 - Alijani N, Mahmoudzadeh S, Hedayat Yaghoobi M, Gerami shoar M, Jafari S. Multiple brain abscesses due to Nocardia in an immunocompetent patient. Arch Iran Med. 2013; 16(3): 192-194.

3 - Kennedy, KJ; Chung, KH; Bowden, FJ; Mews, PJ; Pik, JH; Fuller, JW; et al. A cluster of nocardial brain abscesses. Surg Neurol. 2007 ;68(1):43-9.

4 - Tamarit,M.; Poveda,P. ; Barón,M. ;Del Pozo,J. Four cases of nocardial brain abscess. Surg Neurol Int. 2012; 3: 88.

5 - Lida,S.; Kageyama,A.; Yazawa,K.; Uchiyama,N.; Toyohara,T.; Chohnabayashi,N.; et al. Nocardia exalbida sp. nov., isolated from Japanese patients with nocardiosis. International Journal of Systematic and Evolutionary Microbiology 2006; 56: 1193–1196.

6 - Ono, M; Kobayashi,Y; Shibata, T.; Maruyama, D.; Kim,SW.; Watanabe, T.; et al. Nocardia exalbida brain abscess in a patient with follicular lymphoma. Int J Hematol. 2008;88(1):95-100.

7 - Loeffler,JM; Bodmer,T; Zimmerli,W; Leib,SL. Nocardial brain abscess: observation of treatment strategies and outcome in Switzerland from 1992 to 1999. Infection 2001; 29(6):337-41.

8 - Eshraghi,SS; Heidarzadeh,S; Soodbakhsh,A; Pourmand,M; Ghasemi,A; Gramishoar,MM; et al. Pulmonary nocardiosis associated with cerebral abscess successfully treated by co-trimoxazole: a case report. Folia Microbiol (Praha). 2014;59(4):277-81.

9 - Milman T, Trubnik V, Shah M, McCormick SA, Finger PT. Isolated Nocardia exalbida endogenous endophthalmitis; Ocul Immunol Inflamm. 2011;19(4):237-9.

10 - Imai K, Koibuchi T, Kikuchi T, Koga M, Nakamura H, Miura T, et al.; Pulmonary nocardiosis caused by Nocardia exalbida complicating Pneumocystis pneumonia in an HIV-infected patient. J Infect Chemother. 2011;17(4):547-51.

11 - Ono M, Kobayashi Y, Shibata T, Maruyama D, Kim SW, Watanabe T, Mikami Y, Tobinai K. Nocardia exalbida brain abscess in a patient with follicular lymphoma. Int J Hematol. 2008; 88(1):95-100.

12 - Mizota A, Haki K, Shiina C, Tanaka M, Nakazawa T, Yazawa K, Mikami Y; The first case of keratitis caused by Nocardia exalbida. Int Ophthalmol. 2007;27(5):333-6.