RPDI
Maio > Agosto 2014 / Vol. 10 > N.º 2

ARTIGO DE REVISÃO / *REVIEW ARTICLE*

Tuberculose do aparelho reprodutor feminino: Experiência de 10 anos

Tuberculosis of the female reproductive tract: 10 Years' Experience

/ I. Ramilo[1] / F. Caeiro[1] / G. Mendinhos[2] / A.P. Santos[3] / J. Silva Pereira[4]

[1] Interna do Complementar de Ginecologia e Obstetrícia;
[2] Assistente Hospitalar na Unidade de Ginecologia Oncológica;
[3] Assistente Graduada no Serviço de Obstetrícia; Responsável da Unidade de Diagnóstico Pré-Natal;
[4] Director de Serviço de Ginecologia; Responsável da Unidade de Ginecologia Oncológica.

Patrocínios:
O presente estudo não foi patrocinado por qualquer entidade

Correspondência:
Irina Ramilo
Serviço de Ginecologia
Hospital Prof. Doutor Fernando Fonseca, Amadora
Rua Carlos Botelho nº 57 4ºB, 2775-388 Parede
telef.: +351 933401830
e-mail: irinaramilo@gmail.com

Artigo recebido em
12/03/2013
Artigo aceite para publicação em
22/05/2014

/ Resumo

Introdução: A tuberculose é um problema emergente de saúde pública e uma causa rara de infeção do trato genital feminino.
Objectivo: Apresentar os casos de tuberculose genital do nosso serviço, no que se refere à sintomatologia, fatores de risco, modo de apresentação e diagnóstico, intervenção terapêutica, complicações e coexistência de doença sistémica.
Material e Métodos: Estudo retrospetivo descritivo compreendendo todos os casos ocorridos durante 10 anos (2002-2011), num hospital de nível II.
Resultados: Identificaram-se seis casos de tuberculose genital. A idade média foi de 39 anos com três doentes na pós-menopausa. Um caso estava associado a infeção por VIH. A principal sintomatologia foi a dor pélvica (cinco pacientes), com apenas um caso assintomático.
As doentes apresentaram-se com quadros clínicos sugestivos de doença inflamatória pélvica com abcesso tubo-ovárico, suspeita de lesão endometrial, ascite e endometrite pós-parto. Quatro doentes foram submetidas a intervenção cirúrgica.
Conclusões: A ocorrência de tuberculose genital feminina é rara na pós-menopausa; no entanto na nossa série, 50% eram pós-menopáusicas. O espectro clínico e a forma de apresentação da tuberculose genital são variáveis, pelo que é necessário um elevado grau de suspeição para o seu diagnóstico, já que pode mimetizar um quadro clínico agudo e condicionar a fertilidade futura.

Palavras-chave: doença inflamatória pélvica, endometrite, tuberculose genital

/ Abstract

Introduction: Tuberculosis is an emerging public health problem and it is a rare cause of infection of the female genital tract.
Purpose: To present genital tuberculosis diagnosed in our Department, regarding the symptoms, risk factors, presentation and diagnosis, therapeutic intervention, complications and coexisting systemic disease.
Material and Methods: A descriptive retrospective study of all cases occurring during 10 years (2002-2011) in a level II hospital.

Results: We identified six cases of genital tuberculosis. The average age was 39 years with three cases in postmenopause. One case was associated with HIV infection. The main symptom was pelvic pain (five patients), with only one asymptomatic case.
Patients presented with clinical findings suggestive of pelvic inflammatory disease with tubo-ovarian abscess, suspected endometrial lesion, ascites and postpartum endometritis. Four patients were submitted to surgical intervention.
Conclusions: The occurrence of female genital tuberculosis is rare in postmenopausal women; however in our series 50% (three) were postmenopausal. The clinical spectrum and presentation of genital tuberculosis is highly variable. It is necessary a high degree of suspicion, since it can mimic an acute clinical condition and influence the future fertility.

Keywords: pelvic inflammatory disease, endometritis, genital tuberculosis

/ Introdução

Cerca de um terço da população mundial está infetada por *Mycobacterium tuberculosis*, que é responsável por 90-95% dos casos de tuberculose (TB) descritos. A incidência global de TB cresce em 0,4% ao ano, com cerca de nove milhões de novos casos anuais e com maior incidência nos países em vias de desenvolvimento[1, 2]. Contudo, a TB é uma causa rara de infeção do trato genital feminino, verificando-se um aumento do número de casos sobretudo em países desenvolvidos[3].

Ocorre mais frequentemente em mulheres jovens de países onde a doença é endémica e entre mulheres de uma faixa etária mais avançada expostas a TB antes do advento da quimioprofilaxia eficaz. A maioria de pacientes está em idade reprodutiva (com 75% na faixa etária dos 20-45 anos) e apenas 7-11% na pós-menopausa[4].

A TB é uma das causas infeciosas mais importantes de morbilidade e mortalidade no mundo[5] e continua a ser um problema de saúde global. A sua incidência tem subido a par do aumento dos casos de infeção por vírus de imunodeficiência humana (VIH)[6], do aumento dos imigrantes de países de alta prevalência, da maior carência económica, do aumento do consumo de estupefacientes e do surgimento de multirresistências aos antibacilares.

Qualquer das formas clínicas pode resultar da disseminação a partir de um foco pulmonar ou de outro extragenital[7], especialmente em doentes imunodeprimidos, ocorrendo a TB genital em cerca de 10% dos casos de TB pulmonar[8,9], e em 15-20% dos casos de TB extrapulmonar[4]. A disseminação por via hematogénea representa cerca de 90% dos casos, ocorrendo os restantes, através do sistema linfático ou diretamente a partir do trato gastrointestinal, dos gânglios mesentéricos ou do peritoneu. A infeção primária da vulva, vagina e colo do útero também pode resultar de inoculação direta durante as relações sexuais.

Os órgãos genitais mais frequentemente envolvidos incluem as trompas de Falópio (95-100%), na maioria dos casos bilateralmente, e o endométrio (50-60%). A endometrite tuberculosa está habitualmente associada a salpingite exceto nos casos que surgem na pós-menopausa[10]. O colo do útero (5-15%), os ovários (20-30%) e o miométrio (2,5%) também podem estar envolvidos[4,7]. A vagina e a vulva raramente (1%) são infetadas[11-15]. Apenas 25% dos doentes com TB génito-urinária têm história conhecida de TB e cerca de metade têm radiografias torácicas normais[16].

As manifestações clínicas da TB genital podem só aparecer 10 anos após a contaminação do trato genital, uma vez que geralmente resultam de uma reativação de um foco da infeção original.

Os fatores de alto risco para TB genital incluem uma história de TB pulmonar prévia, o contato com infetado com TB pulmonar, uma viagem recente, imigração ou residência em países de alta prevalência, baixo nível socioeconómico, abuso de estupefacientes, infeção por VIH e história de sintomas torácicos crónicos, suores noturnos e perda de peso. Os africanos e asiáticos são considerados grupos de alto risco[17-19].

A apresentação clínica mais frequente, e principal manifestação em mulheres jovens, é a infertilidade (44%)[19,20]. Na fase aguda, pode manifestar-se como uma doença inflamatória pélvica (5% de todas as infeções pélvicas)[21], podendo também apresentar-se como dor pélvica crónica (25%), hemorragia vaginal anómala (18%), amenorreia (5%), leucorreia (4%) ou hemorragia pós-menopausa (2%). Mais raramente pode manifestar-se como massa abdominal, ascite, abcesso tubo-ovárico e distensão abdominal[22, 23]. No entanto, pode ser assintomática e o diagnóstico requerer um alto índice de suspeição.

Macroscopicamente, a aparência dos órgãos genitais infetados com TB pode variar, podendo mesmo ser normal. Durante a infeção ativa apresentam-se com eritema e edema, enquanto na infeção crónica aparecem fibrosados. Quando há obstrução das trompas de Falópio pode ocorrer piossalpinge ou hidrossalpinge. Pode também provocar um processo aderencial pélvico extenso[19]. Já o comprometimento endometrial pode resultar em úlcera endometrial ou na acumulação de material caseoso e formar um piometra. Também podem ocorrer sinequias intrauterinas com obliteração parcial da cavidade uterina.

Quanto às características histológicas, a disseminação hematogénea do bacilo da TB às trompas de Falópio resulta no envolvimento da submucosa (endosalpingite) e termina gradual e internamente no endométrio. Quando a infeção é direta, a disseminação resulta em exosalpingite com tubérculos à superfície. A presença de granuloma caseoso típico com células gigantes epitelióides, é altamente sugestivo de TB genital; no entanto, este achado não é patognomónico da doença.

Como a TB genital pode mimetizar outras doenças ginecológicas, nomeadamente patologia maligna, é necessário que o diagnóstico combine um alto índice de suspeição (especialmente em áreas de baixa prevalência), com uma avaliação clínica cuidadosa e uma investigação apropriada.

Os exames complementares mais úteis para o diagnóstico desta patologia são o teste tuberculínico (sensibilidade de 55% e especificidade de 80% em pacientes com TB genital)[24], a cultura de material endometrial ou peritoneal, a histologia e o teste de amplificação de ácidos nucleicos (*Polymerase Chain Reaction* - PCR), através de biopsia endometrial ou de laparoscopia[1]. Pode ainda recorrer-se à histerossalpingografia.

As técnicas rápidas de PCR permitem a identificação direta do *Mycobacterium tuberculosis*, podendo detetar menos de dez organismos em amostras clínicas em comparação com os 10.000 organismos necessários para a positividade do esfregaço. Este aspeto é muito importante, visto que a TB genital é paucibacilar e tem frequentemente culturas e esfregaços negativos para o bacilo de Koch (BK).

Embora a PCR seja mais sensível (85-95%) do que a microscopia e a cultura bacteriológica (em meio sólido Löwenstein-Jensen ou meio líquido BACTEC) em espécimes de TB pulmonar e extrapulmonar, esta técnica não distingue os bacilos vivos dos bacilos mortos[17,25].

As lesões tuberculosas suspeitas em locais acessíveis tais como a vagina, o colo do útero e a vulva devem ter uma biopsia dirigida. A biopsia endometrial, que pode ser obtida por punção aspirativa, por dilatação e curetagem ou através de histeroscopia, permite o diagnóstico histológico do granuloma tuberculoso em 22,8% dos casos[26]. Pode ser também utilizada a colheita de sangue menstrual para identificação do BK[27].

A laparoscopia ou laparotomia, permitem a visualização direta das lesões tubárias e ováricas e possibilitam a colheita de material para exame histológico e bacteriológico[27].

A histerossalpingografia (HSG), frequentemente utilizada na investigação de infertilidade, pode detetar em 70% dos casos alterações uterinas e tubárias[28], que apesar de não serem específicas, podem ser altamente sugestivas de TB genital.

A oclusão tubária é o aspeto mais comum na TB genital, sendo frequente a nível do corno uterino, seguida pela obstrução ao nível da junção entre o istmo e a ampola, com ou sem hidrossalpinge. Múltiplas constrições ao longo da trompa poderão dar a aparência de "rosário", enquanto as estenoses e bridas cicatriciais dão aspecto de "cachimbo" e a fibrose dá a aparência "rígida". A cicatrização do útero pode levar a uma obliteração unilateral, dando origem a uma aparência unicórnea (útero "pseudounicórneo"), a uma obliteração assimétrica, ou ainda, a conversão da cavidade uterina numa forma em "T" (ou "dedo de luva"). Outras características identificadas são a dilatação tubária, a hidrossalpinge, o contorno irregular da trompa, as calcificações dispostas de forma linear ao longo da trompa e os divertículos na sua parede. No caso de TB endometrial as características são inespecíficas, como sinequias, contorno uterino distorcido e intravasão venosa e linfática do contraste utilizado[26,28,29].

Chavhan e col.[28] relataram TB em 7,5% das HSG realizadas por infertilidade numa série de 37 pacientes. As características identificadas incluíram a oclusão tubária, trompas de aparência rígida, dilatação das trompas, irregularidade da trompa e aderências peritubárias. Foram também observadas sinequias e intravasão venosa e linfática do contraste.

A ultrassonografia abdominal e pélvica, tomografia computorizada (TC) ou eventual ressonância magnética, justificam-se em circunstâncias onde estejam presentes uma massa abdominal/pélvica ou ascite.

Em estudos de comparação entre os exames de imagem e a cirurgia (laparoscopia/laparotomia), a ecografia foi capaz de identificar a ascite / fluido septado (em 100% dos casos), massas anexiais (93%), espessamento do peritoneu (69%), espessamento do epíploon (61%) e espessamento endometrial (83%). A utilização deste método pode melhorar a sensibilidade diagnóstica e evitar erros de diagnóstico e intervenções cirúrgicas desnecessárias[30].

Os achados tomográficos da TB podem mimetizar a malignidade peritoneal difusa, devido às imagens de infiltração mesentérica e do epíploon, espessamento do peritoneu parietal e ascite[31, 32].

Para o tratamento da TB, é necessário o envolvimento de médicos e microbiologistas experientes. Um regime terapêutico eficaz e bem instituído reduz o risco de resistências e a incidência de estirpes multirresistentes.

A Organização Mundial da Saúde defende uma estratégia firme de observação direta da terapêutica para melhorar as taxas de cura e minimizar o desenvolvimento de resistências[17,33].

A cirurgia está indicada quando a terapêutica médica não resolveu os sintomas ou na presença de uma massa pélvica persistente. Nestas circunstâncias, a histerectomia total é a operação recomendada, recorrendo-se à salpingo-ooforectomia bilateral se os ovários estiverem gravemente envolvidos[18, 19, 34]. A adesiólise pode ser realizada na dor pélvica crónica. Após o tratamento para a TB genital, a taxa de conceção espontânea é baixa (19,2%), com uma taxa de 7,2% de nados vivos. Existe também um aumento do risco de gravidez ectópica e de aborto espontâneo. A fertilização *in vitro* deve ser oferecida às mulheres que não conseguem conceber espontaneamente[35].

O objetivo do nosso trabalho é apresentar e rever os casos de TB genital do nosso serviço, onde o diagnóstico foi inesperado. Descrevem-se a sintomatologia, o padrão histológico de envolvimento, eventuais fatores de risco, clínica de apresentação e diagnóstico, intervenção terapêutica, complicações, associação a doença sistémica coexistente e impacto sobre a fertilidade.

/ Material e Métodos

Estudo clínico-patológico retrospetivo descritivo, compreendendo todos os casos diagnosticados de TB genital feminina durante os últimos 10 anos (2002-2011) num hospital de nível II.

/ Resultados

Identificámos um total de seis casos de TB genital que afetaram diferentes partes do trato genital feminino (quadro 1).

A idade média das doentes foi de 39 anos (18-68 anos) e três (50%) estavam no período pós-menopausa. Das seis doentes, quatro eram de raça negra e as restantes eram caucasianas. Nenhuma tinha qualquer atividade profissional e uma era reformada. Duas doentes eram fumadoras e outra tinha infeção por VIH.

A principal sintomatologia foi a dor pélvica (em cinco dos seis casos), ocorrendo sintomas constitucionais importantes em quatro casos; 50% apresentavam sintomas gastrointestinais e febre. Num dos casos a doente estava assintomática, tendo sido a investigação desencadeada pela existência dum espessamento endometrial no estudo imagiológico de rotina (figura 1).

Ocorreram diferentes formas de apresentação clínica, com dois casos diagnosticados no contexto de doença inflamatória pélvica (DIP) com abcesso tubo-ovárico (figura 1), outros dois por suspeita de patologia endometrial, um caso de ascite de etiologia desconhecida e outro de endometrite pós-parto.

A TB genital envolveu o endométrio e as trompas de Falópio em 50% dos casos.

Para o diagnóstico foram utilizados diferentes exames complementares imagiológicos como a ecografia e a TC pélvicas. Os procedimentos utilizados foram a curetagem, a biopsia endometrial através de histeroscopia e a intervenção cirúrgica.

Quatro doentes foram submetidas a cirurgia, duas das quais por laparotomia e outras duas por laparoscopia (uma posteriormente convertida em laparotomia – figura 2). As indicações para cirurgia incluíram dois casos de DIP com abcesso tubo-ovárico, uma das quais realizada por via laparoscópica, tendo sido posteriormente convertida em laparotomia, por um processo aderencial extenso, com realização de adesiólise, apendicectomia, drenagem do abcesso e salpingectomia bilateral. Outra das laparotomias foi efetuada no contexto de ascite com desconforto abdominal, sintomas constitucionais e sistémicos marcados, aumento do marcador tumoral CA-125 e espessamento endometrial suspeito de patologia maligna mas com estudo histológico negativo. Foi

Figura 1 - Imagens de Ecografia Ginecológica dos casos clínicos (Hospital Prof. Dr. Fernando Fonseca, Amadora, Portugal).



a. Na ecografia ginecológica é visível uma área central de ecoestrutura heterogénea, com espessamento endometrial de 12.7mm (terceiro caso clínico);

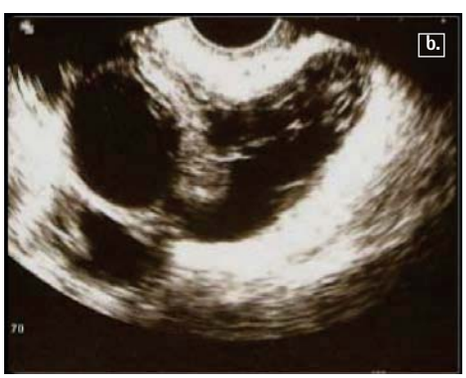

b. Imagem de complexo multiloculado tubo-ovárico direito, com piossalpinge (caso clínico 5);



c. Imagem de abcesso tubo-ovárico esquerdo com a dimensão de 80x63.4mm (sexto caso clínico).

QUADRO I . CASOS CLÍNICOS DE TUBERCULOSE GENITAL FEMININA DO HOSPITAL PROF. DR. FERNANDO FONSECA (2002 A 2011, HOSPITAL DE NÍVEL II)

Parâmetros	1	2	3	4	5	6
Idade (anos)	46	68	52	19	33	18
Raça	Negra	Caucasiana	Negra	Negra	Caucasiana	Negra
Profissão	Doméstica	Reformada	Doméstica	Desempregada	Desempregada	Estudante
Antec. Pessoais	Saudável	Saudável	VIH	Saudável	Saudável	Saudável
Hábitos	Fumadora	-	-	-	Fumadora	-
Sintomatologia	Dor Pélvica, aumento volume abdominal, enfartamento, cansaço fácil, emagrecimento	Assintomática	Dor Pélvica, leucorreia fétida, febre, anorexia, emagrecimento	Dor Pélvica, leucorreia, febre	Dor Pélvica, febre, obstipação, dor anexial e cervical	Dor Pélvica, diarreia, dor anexial e cervical
Duração (meses)	18	-	7	1	1	< 1 (5 dias)
Antec. G&O	G6P6 Menopausa 44 anos	G1P1	G8P8 Menopausa 50 anos	G2P1 (1 IVG)	G0P0	G1P1
Quadro Clínico Apresentação	Ascite de etiologia e esclarecer	Suspeita de lesão endometrial	Piometra	Endometrite Pós-Parto	DIP com abcesso tubo-ovárico	DIP com abcesso tubo-ovárico bilateral
Exames Complementares de Diagnóstico	Ecografia – Líquido ascítico TC – Densificação do grande epíploon + suspeita de lesão do endométrio	Ecografia e TC – Suspeita de lesão endometrial	Ecografia - Espessamento Endometrial (fig. 1)	Ecografia – Ascite e cavidade uterina com restos heterogéneos	Ecografia – Complexo multiloculado anexial direito, Piossalpinge (fig. 1)	Ecografia – Abcesso tubo-ovárico esquerdo (fig. 1)
Laboratório / Marcadores	CA 125, CA 19.9 ↑ □ Líquido ascítico ?	CA 125 ↑	PCr 15 ↑	-	Leucocitose ligeira PCr 19 ↑	Leucocitose (23 700) com 83% neutrofilia PCr – 34 ↑
Intervenção Cirúrgica	Laparotomia	-	-	Laparoscopia (suspeita de perfuração uterina)	Laparotomia	Laparoscopia convertida em laparotomia (fig. 2)
Procedimento	HT + AB	Biopsia Endometrial Histeroscopia	Biopsia Endometrial	Curetagem Uterina	Drenagem abcesso + salpingectomia direitos	Salpingectomia bilateral + Apendicectomia + Drenagem abcesso + adesiólise
Anatomia Patológica	TB peritoneal e anexial	Endometrite granulomatosa	Infiltrado Inflamatório granulomatoso (fig. 3)	Endometrite granulomatosa necrotizante	TB	TB
Follow-up	SLAT	SLAT	Infecto	Cirurgia	CDP	Infecto
Doença Sistémica	Sim	Não	Não	Sim	Não	Não

Abreviaturas:

Antec. – antecedentes; DIP – Doença Inflamatória Pélvica; G – Gesta; G&O – Ginecológicos e Obstétricos; P – Para; HT + AB - Histerectomia Abdominal com Anexotomia bilateral; Infecto – Consulta de Infeciologia; IVG – Interrupção voluntária da gravidez; VIH – vírus da imunodeficiência humana; PCr – proteína C reativa; SLAT – Serviço de Luta Antituberculosa; CDP – Centro de Diagnóstico Pneumológico; TC – Tomografia computorizada



Figura 2 - Imagem de Laparoscopia (sexto caso clínico) (Hospital Prof. Dr. Fernando Fonseca, Amadora, Portugal).
Imagem sugestiva de implantes pélvicos e complexo tubo-ovárico bilateral com obliteração do fundo de saco de Douglas.

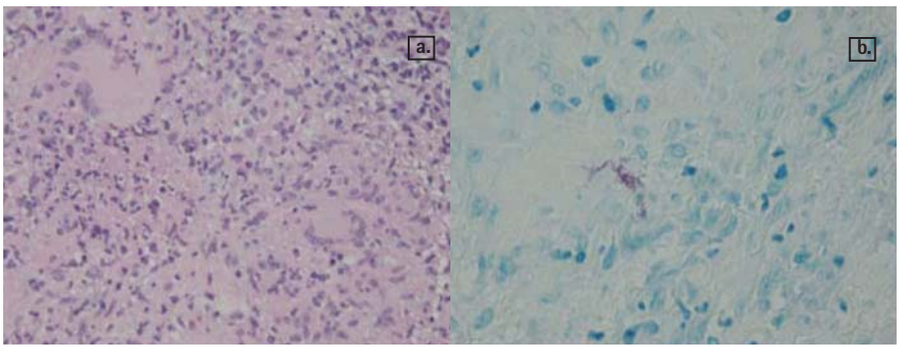

Figura 3 - Imagens de Anatomia Patológica de Endometrite Granulomatosa (terceiro caso clínico) (Hospital Prof. Dr. Fernando Fonseca, Amadora, Portugal).

a. Coloração de Hematoxilina-Eosina ampliação 10x20 - Mucosa endometrial com intenso infiltrado inflamatório de tipo crónico granulomatoso, com polimorfonucleares e células gigantes multinucleadas de tipo de Langhans

b. Coloração Zielh-Neelsen ampliação 10x40 - O estudo histoquímico (PAS; Grocott; Ziehl-Neelsen) evidenciou a presença de Bacilos Ácido-Álcool resistentes.

submetida a histerectomia total com salpingo-ooforectomia bilateral pela presença de lesões peritoneais multifocais.

Foi ainda efetuada uma laparoscopia diagnóstica por suspeita de perfuração uterina após curetagem pós-parto (endometrite por possíveis restos placentares).

O diagnóstico foi histológico em todos os casos, com identificação de endometrite granulomatosa em três doentes, ou seja 50% (quadro I; figura 3).

/ Discussão

A incidência real da TB genital na população geral não pode ser determinada com precisão, porque algumas doentes estão assintomáticas e podem permanecer indetetáveis[18].

A TB é encontrada em 5-10% das mulheres com problemas de infertilidade[19]. Esta taxa é variável consoante os diferentes países (eventual relação com condições socioeconómicas) podendo ser baixa (1%) como na Austrália ou ser elevada (19%) como na Índia[18].

O diagnóstico de TB genital é difícil, porque a doença pode cursar com quadros clínicos muito variados (como se constata na nossa série), e muitas vezes é mesmo assintomática. Por isso a orientação diagnóstica deve ser adaptada a cada caso individual.

Com o aparecimento da infeção por VIH, assistiu-se a um recrudescimento da TB que se transformou novamente numa epidemia global. Esta forte associação da coinfeção VIH/TB torna recomendado o teste de rastreio de VIH em todos os doentes com TB genital[21].

A TB genital feminina é tipicamente uma doença de mulheres jovens e a sua ocorrência na pós-menopausa é rara. No entanto na nossa série, três casos (50%) eram de mulheres pós-menopáusicas (tabela 1). O facto de ser rara na pós-menopausa e o facto de ter baixa incidência nesta faixa etária parece justificar-se pela atrofia endometrial e pela diminuição da vascularização típica desta fase hipoestrogénica, que oferece um meio desfavorável ao crescimento do *Mycobacterium*[36].

O diagnóstico na menopausa é difícil e terá que ser confirmado por exame histológico do endométrio (granulomas de células epitelioides, com ou sem células de Langhans) ou por exame cultural.

Como já referido anteriormente e descrito noutros trabalhos[37], a dor pélvica foi o principal sintoma. Na nossa série houve dois quadros agudos de doença inflamatória pélvica, que implicaram intervenção cirúrgica. Assim, uma vez que pode mimetizar outro tipo de patologia, podemos não tratar de forma adequada uma doença que é curável com medicação específica.

O relato desta pequena série de casos de TB genital com um espectro clínico muito díspar, cria um dilema diagnóstico e implica que o diagnóstico final seja efetuado com exame histológico, após recurso a cirurgia.

Um dos casos clínicos sugeria malignidade, embora fosse uma TB peritoneal[38,39], com sintomas constitucionais e sistémicos, ascite e aumento do CA-125. Devido à baixa incidência de TB em populações indígenas dos países industrializados, a TB peritoneal é rara e pode ser ignorada como um diagnóstico diferencial. Assim, em mulheres com a ocorrência simultânea de ascite, dor abdominal, e níveis de CA-125 elevados, pode pensar-se em malignidade ginecológica, levando a cirurgia desnecessária[40,41]. Níveis elevados de CA-125 são pouco úteis na diferenciação entre TB pélvica e carcinomatose peritoneal, e têm sido documentados quer em neoplasias ginecológicas e não ginecológicas, quer em doenças benignas como a TB[40-44].

A presença de fatores de risco, habitualmente presentes na nossa população, como o baixo nível socioeconómico, a imigração de países de alta prevalência, infeção por VIH e descendência africana, justifica que o diagnóstico de TB seja equacionado em mulheres com infertilidade de causa indeterminada, amenorreia inexplicada por outras causas, infeção pélvica crónica ou em quadros agudos[45] que não respondem ao tratamento comum. Deve ainda suspeitar-se deste diagnóstico, nas mulheres pós-menopausa com hemorragia genital, leucorreia persistente e piometra, onde a neoplasia endometrial foi excluída, ou na presença de achados intraoperatórios sugestivos. A investigação dirigida destas situações, com a instituição correta da terapêutica antibacilar, pode evitar a morbilidade cirúrgica a que estas pacientes possam ser submetidas[46].

O tratamento cirúrgico está indicado apenas quando há persistência ou agravamento dos sintomas apesar da terapêutica instituída, e a histerectomia com anexectomia bilateral é considerada a terapêutica definitiva para a TB pélvica[14].

Embora a TB genital seja uma condição prevalente em todo o mundo, é ainda um dilema de diagnóstico. Torna-se necessário encontrar modalidades de diagnóstico eficazes, acessíveis e com boa relação custo-benefício na prática clínica.

A pesquisa, muitas vezes negligenciada pelos prestadores de cuidados de saúde, deve ser aconselhada para se fazer o diagnóstico de uma doença curável o mais precocemente possível e o estabelecimento posterior de uma terapêutica eficaz[47], obviando o recurso a técnicas invasivas, já que é uma importante causa de morbilidade para as mulheres afetadas, com um real impacto sobre a fertilidade[48] e com diminutas hipóteses de gravidez após tratamento.

/ Conclusões

A TB continua a ser um grave problema de saúde pública, particularmente em países em vias de desenvolvimento. Houve um aumento no número de pacientes diagnosticados com TB pélvica nos países onde a TB costumava ser rara, resultante particularmente do aumento das viagens, da imigração e da infeção por VIH[49,50].

O espectro clínico de apresentação da TB genital é muito variável e o diagnóstico precoce e a atempada instituição terapêutica são fulcrais para a obtenção de um desfecho clínico favorável.

A TB genital pode ser assintomática, pode apresentar sintomatologia atípica ou pode mimetizar outras condições. Assim, é necessário um estudo microscópico, histológico, microbiológico/cultural nos casos suspeitos[51] ou cirurgia. Esta, quando indicada, e sempre depois do tratamento com antibacilares, pode minorar as complicações da doença, reduzindo as aderências e diminuindo a taxa de infertilidade.

A incidência de TB genital feminina tem aumentado, pelo que os ginecologistas são cada vez mais confrontados com estes casos e com as suas consequências. Embora a TB pélvica seja rara nos países desenvolvidos, deve ser sempre considerada como um diagnóstico diferencial na população de alto risco.

Nesta série de casos, o diagnóstico foi inesperado, e em alguns a investigação clínica estava a ser orientada para um quadro inflamatório agudo, ou mesmo para uma patologia neoplásica. Assim, e quando outras causas tiverem sido excluídas, é imperativo considerar a possibilidade de TB genital em mulheres em idade reprodutiva que apresentem infertilidade, dor pélvica crónica e disfunção menstrual e em mulheres na pós-menopausa com piometra e hemorragia vaginal persistente. Deixar de considerar a possibilidade de TB pode resultar em intervenções desnecessárias e ineficazes.

/ Agradecimentos

Os Autores expressam deste modo o agradecimento ao Dr. Miguel Campo e Dr.ª Rita Oliveira, do Serviço de Anatomia Patológica do Hospital Prof. Dr. Fernando Fonseca, pela disponibilidade demonstrada no fornecimento das imagens anátomo-patológicas e pela sua atenção na revisão e orientação das legendas das mesmas.

/ Conflito de Interesses

Os Autores declaram que não há conflito de interesses.

/ Bibliografia

1 - Gatongi DK, Gitau G, Kay V, et al. Female genital tuberculosis. RCOG 2005;7:75-79.

2 - Younossian AB, Rochat T, Favre L, et al. Ascites and highly elevated CA-125 levels in a case of peritoneal tuberculosis. Scand J Infect Dis. 2006;38(3):216-8.

3 - Júlio C, Amaral N, Biscaia I, et al. Tuberculose genital – uma causa rara de hemorragia pós-menopausa. Acta Med Port. 2010;23(4):723-726.

4 - Qureshi RN, Sammad S, Hamd R, et al. Female genital tuberculosis revisited. J Pak Med Assoc 2001;51:16-18.

5 – Herchline TE, Amorosa JK. Tuberculosis. Publicada em http://emedicine.medscape.com/article/230802-overview [Acesso a 19 de Novembro de 2013].

6 – Panoskaltsis TA, Moore DA, Haidopoulos DA, et al. Tuberculous peritonitis: part of the differential diagnosis in ovarian cancer. Am J Obstet Gynecol 2000;182(3):740–2.

7 – Jaiprakash P, Pai K, Rao L. Diagnosis of tuberculous cervicitis by Papanicolaou-stained smear. Ann Saudi Med. 2013 Jan-Feb;33(1):76-8.

8 – Arora VK, Gupta R, Arora R. Female genital Tuberculosis – need for more research. Ind J Tub. 2003;50:9-11.

9 - Aka N, Vural TZE. Evaluation of patients with active pulmonary tuberculosis for genital involvement. J Obstet Gynaecol Res. 1997;23:337–40.

10 – Antonucci G, Girardi E, Raviglione MC, et al. Risk factors for tuberculosis in HIV-infected persons: a prospective cohort study. JAMA 1995;274(2):143-8

11 - Nanjappa V, Suchismitha R, Devaraj HS, et al. Vulval tuberculosis - an unusual presentation of disseminated tuberculosis. J Assoc Physicians India. 2012 Dec;60:49-52.

12 - Buppasiri P, Temtanakitpaisan T, Somboonporn W. Tuberculosis at vulva and vagina. J Med Assoc Thai. 2010 May;93(5):613-5.

13 - Tiwari P, Pal DK, Moulik D, et al. Hypertrophic tuberculosis of vulva--a rare presentation of tuberculosis. Ind J Tub. 2010 Apr;57(2):95-7.

14 - Chen K: Endometritis unrelated to pregnancy. Publicado em www.uptodate.com [Acedido em 15 de Novembro de 2013]

15 - Karlsson B, Granberg S, Wikland M, et al. Transvaginal ultrasonography of the endometrium in women with postmenopausal bleeding – a Nordic multicentric study. Am J Obstet Gynecol 1995;172(5):1488-94.

16 - Lessnau K. Tuberculosis of the genitourinary system. www.emedicine.medscape.com/article/450651-overview [Acedido em 19 de Novembro de 2013]

17 - Haas DW. Mycobacterial diseases. In: Mandell GL, Bennet JE, Dolin R, editors. Principles of Practice of Infectious Diseases. Philadelphia, PA: Churchill Livingstone; 2000. p. 2576–607.

18 - Chowdhury NN. Overview of tuberculosis of the female genital tract. J Indian Med Assoc 1996;94:345-6.

19 - Figueroa-Damian R, Martinez-Velazco I, Villagrana-Zesati R, et al.Tuberculosis of the female reproductive tract: effect on function. Int J Fertil Menopausal Stud 1996;41:430-6.

20 - Martens, MG. Pelvic inflammatory disease. In: Rock JA, Jones HW, editors. Te Linde's Operative Gynecology. Nova York: Lippincott Williams &tWilkins; 2003. p. 675-704.

21 - Giannacopoulos KC, Hatzidaki GE, Papanicolau NC, et al. Genital tuberculosis in a HIV infected woman: a case report. Eur J Obstet Gynaecol Reprod Biol 1998;80:227–9.

22 - Carter JR: Unusual presentation of genital tract tuberculosis. Int J Gynaecol Obstet 1990;33(2):171-6.

23 - Huang D, Carugno T, Patel D. Tuberculous peritonitis presenting as an acute abdomen: a case report. Am J Obstet Gynecol. 2011 Jul;205(1):e11-4.

24 - Raut VS, Mahashir AA, Sheth SS. The Montoux test in the diagnosis of genital tuberculosis in women. Int J Gynaecol Obstet 2001;72:165–9.

25 - Himanshu R, Shanti R, Sharika R. Use of PCR for the diagnosis of endometrial tuberculosis in high risk subfertile women in an endemic zone. J Obstet Gynaecol India 2003;53:260–3.

26 – Sharma JB, Pushparaj M, Roy KK, et al. Hysterosalpingographic findings in infertile women with genital tuberculosis. Int J Gynaecol Obstet. 2008;101:150-5.

27 - Jindal UN, Bala Y, Sodhi S, et al. Female genital tuberculosis: early diagnosis by laparoscopy and endometrial polymerase chain reaction. Int J Tuberc Lung Dis. 2010 Dec;14(12):16-34.

28 – Chavhan GB, Hira P, Rathod K, et al. Female genital tuberculosis: hysterosalpingographic appearances. Br J Radiol. 2004;77:164-9.

29 – Barbot J. Hysteroscopy and Hysterography. Obstet Gynaecol Clin North Am. 1995;22:591-603.

30 - Yapar EG, Ekici E, Karasahin E, et al. Sonographic features of tuberculous peritonitis with female genital tuberculosis. Ultrasound Obstet Gynaecol 1995;6:121–5.

31 - Zissin R, Gayer G, Chowers M, et al. Computerised tomography findings of abdominal tuberculosis: report of 19 cases. Isr Med Assoc J 2001;3:414–18.

32 – Akhan O, Pringot J. Imaging of abdominal tuberculosis. Eur Radiol. 2002 Feb;12(2):312-23.

33 - Djuretic T, Herbert J, Drobniewski F, et al. Antibiotic resistant tuberculosis in the United Kingdom: 1993–1999. Thorax 2002;57:477–82.

34 - Sutherland AM. Surgical treatment of tuberculosis of the female genital tract. Br J Obstet Gynaecol 1980; 87:610–12.

35 - Tripathy SN,Tripathy SN. Infertility and pregnancy outcome in female genital tuberculosis. Int J Gynaecol Obstet 2002;76:159–63.

36 - Maestre MAM, Manzano CD, López RM: Postmenopausal endometrial tuberculosis. Int J Gynaecol Obstet 2004; 86(3):405-406.

37 - Ali AA, Abdallah TM. Clinical presentation and epidemiology of female genital tuberculosis in eastern Sudan. Int J Gynaecol Obstet 2012 Sep;118(3):236-8.

38 - Poyrazoglu OK, Timurkaan M, Yalniz M, et al. Clinical review of 23 patients with tuberculous peritonitis: presenting features and diagnosis. J Dig Dis. 2008 Aug;9(3):170-4.

39 - Scrimin F, Limone A, Wiesenfeld U, et al. Tubercular endometritis visualized as endometrial micropolyps during hysteroscopic procedure. Arch Gynecol Obstet. 2010 Jun;281(6):1079-80.

40 - Bilgin T, Karabay A, Dolar E, et al. Peritoneal tuberculosis with pelvic abdominal mass, ascites and elevated CA 125 mimicking advanced ovarian carcinoma: a series of 10 cases. Int J Gynecol Cancer 2001;11:290-4.

41 - Lantheaume S, Soler S, Issartel B, et al. Peritoneal tuberculosis simulating advanced ovarian carcinoma: a case report. Gynecol Obstet Fertil 2003;31:624-6.

42 - Jeffry L, Kerrou K, Camatte S, et al. Peritoneal tuberculosis revealed by carcinomatosis on CT scan and uptake at FDG-PET. BJOG;110:1129-31.

43 - Piura B, Rabinovich A, Leron E, et al. Peritoneal tuberculosis /an uncommon disease that may deceive the gynaecologist. Eur J Obstet Gynecol Reprod Biol 2003;110:230-4.

44 - Simsek H, Savas MC, Kadayifci A, et al. Elevated serum CA-125 concentration in patients with tuberculous peritonitis: a case-control study. Am J Gastroenterol 1997;92:1174-6.

45 - Banerjee A, Prateek S, Malik S, et al. Genital tuberculosis in adolescent girls from low socioeconomic status with acute ectopic pregnancy presenting at a tertiary care hospital in urban Northern India: are we missing an opportunity to treat? Arch Gynecol Obstet. 2012 Dec;286(6):1477-82.

46 - Chhabra S, Saharan K, Pohane D. Pelvic tuberculosis continues to be a disease of dilemma--case series. Ind J Tub. 2010 Apr;57(2):90-4.

47 - Mondal SK, Dutta TK. A ten year clinicopathological study of female genital tuberculosis and impact on fertility. JNMA; 2009 Jan-Mar;48(173):52-7.

48 - Kocher C, Weber R, Friedl A. A case study of female genital tuberculosis in a Western European setting. Infection. 2011 Feb;39(1):59-63.

49 - Braun MM, Byers RH, Heyward WL, et al. Acquired immunodeficiency syndrome and extra-pulmonary tuberculosis in the United States. Arch Intern Med 1990;150:1913–16.

50 - Corbett EL, Watt CJ, Walker N, et al. The growing burden of tuberculosis: global trends and interactions with the HIV epidemic. Arch Intern Med 2003;163:1009–21.

51 - Cookson ST, Brachman P, Jr., Oladele A. Infertility in a US resettled African refugee: a case report of genital tuberculosis. South Med J. 2008 Dec;101(12):1258-60.