CASO CLÍNICO / *CLINICAL CASE*

Reactivação de Hepatite B num doente em tratamento com rituximab e subsequente transmissão sexual

Reactivation of Hepatitis B in a patient on rituximab treatment and subsequent sexual transmission

/ E. Quintas / C. Azevedo / A. Santos / H. Gomes / A. Sarmento

Serviço de Doenças Infecciosas
Centro Hospitalar de São João
Alameda Prof. Hernâni Monteiro
4200-039 Porto
Portugal

Correspondência:

Edna Quintas

Serviço de Doenças Infecciosas
Centro Hospitalar de São João

Alameda Prof. Hernâni Monteiro
4200-319 Porto
Portugal

Telemóvel: +351 91 492 42 99
e-mail: edna19d@hotmail.com

Artigo recebido em
2012-11-13

Artigo aceite para publicação em
2013-01-30

/ Resumo

A hepatite B é uma das doenças virais endémicas mais comuns no mundo, afectando cronicamente mais de 400 milhões de pessoas[1].
Desde o fim da década de 70 que tem sido descrita a reactivação do vírus da hepatite B (VHB) em doentes imunodeprimidos. Esta realidade tem sido cada vez mais reconhecida com a introdução de terapêuticas imunomoduladoras, nomeadamente de anticorpos monoclonais anti-CD20.
Os autores descrevem a ocorrência de hepatite B aguda, sintomática, numa doente de 80 anos de idade, adquirida por via sexual. O marido estava em tratamento de uma leucemia linfocítica crónica com rituximab e 6 meses após o fim deste tratamento, reactivou a infecção pelo VHB do qual apresentava remissão da doença antes do início da quimioterapia.
Salienta-se a necessidade de rastrear a infecção pelo VHB em todos os doentes submetidos a tratamentos imunossupressores, de modo a poder tratar os portadores do antigénio HBs (HBsAg) e monitorizar os que apresentam remissão da doença para identificar precocemente a reactivação e início atempado de tratamento antivírico.
Estes aspectos, pela sua importância, são já hoje constantes em diversas normas de orientação de tratamentos imunossupressores usados em várias áreas médicas para além da oncologia como gastroenterologia, dermatologia ou reumatologia.

Palavras-chave: Reactivação da Hepatite B, Rituximab, Terapêutica imunossupressora, Hepatite B Aguda, Transmissão Sexual.

/ Abstract

Hepatitis B virus infection is one of the most common endemic viruses in the world with more than 400 million people chronically infected [1].
Reactivation of HBV was recognized since the end of 70th decade, in imunocompromised patients. With the more intensive use of immunosuppressive therapies, and the anti-CD20 monoclonal antibodies, this reality has been more and more recognized.
The authors describe the occurrence of acute, symptomatic hepatitis B in a 80 years old women, acquired by sexual route.

The patient´s husband was under treatment for a lymphocytic chronic leukemia, with rituximab. Previously to the beginning of the treatment he had serologic markers of remission Hepatitis B. Six months after the end of the treatment with rituximab, HBV reactivation was diagnosed.
The authors emphasize the need to screen all immunosuppressed patients for HBV infection in order to treat those that are HBsAg carriers, irrespective of DNA, and to monitor those with remission of infection for an early identification and treatment of reactivation.
These aspects are constant in guidelines concerning the use of immunosuppressive treatments in several clinical areas beyond oncology, like gastroenterology, dermatology, rheumatology and autoimmune diseases.

Key-words: *HBV Reactivation, Rituximab, Immunosuppressive therapy, Acute Hepatitis B, Sexual Transmission.*

/ Introdução

A infecção pelo vírus da hepatite B é um problema de saúde pública a nível mundial com incidência variável de acordo com a área geográfica[2].Estima-se que aproximadamente 2 mil milhões de pessoas no mundo tiveram contacto com o vírus. Destes, 400 milhões permanecem cronicamente infectados e 75% são portadores inactivos do vírus[3]. O VHB pode ser responsável por doença hepática crónica, cirrose e carcinoma hepatocelular[4, 5].

A doença aguda pode ser sintomática ou assintomática e, quando adquirida na idade adulta, evolui para a remissão espontânea em cerca de 90% dos casos[6].

Dados da década de 80 apontavam para prevalência de 1% para o antigénio de superfície (HBsAg)[7],[8], na população em Portugal. Em 2001-2002 um inquérito serológico nacional do Ministério da Saúde referiu prevalência de 0.36% para o HBsAg[9].

Mais recentemente tem sido reconhecido que a reactivação do vírus da hepatite B pode ocorrer, mesmo após remissão completa, no contexto de imunossupressão, sendo uma das causas importantes de morbimortalidade nos doentes submetidos a imunossupressores, nomeadamente rituximab[10], [11], [12].

/ Caso Clínico

Descrevemos o caso de uma doente do sexo feminino, de 80 anos de idade, que foi internada em Abril de 2011, com o diagnóstico de hepatite aguda, para estudo.

Trata-se de uma doente que vive em meio rural, casada, com antecedentes de obesidade, hipertensão arterial, arritmia cardíaca e patologia osteoarticular, medicada com lisinopril 12.5 mg/dia, nebivolol 5 mg/dia e paracetamol ocasionalmente.

Em Março de 2011 referiu sensação de mal-estar geral, anorexia, náuseas, astenia e mialgias que a mantiveram acamada durante 3 dias. Atribuiu estes sintomas à vacina antitetânica que iniciara em Fevereiro desse ano.

Os sintomas persistiram até 26/04/2011 altura em que recorreu ao Serviço de Urgência do Hospital de São João por ter notado icterícia, colúria, acolia e emagrecimento de 4 Kg neste período. Não referia outros sintomas. Negava uso abusivo de fármacos, consumo de álcool ou de cogumelos. Não havia exposição a tóxicos. Não tinha história familiar de doença hepática conhecida. O único parceiro sexual era o marido.

Na admissão, ao exame físico apresentava-se consciente, colaborante e orientada, com bom estado geral, com icterícia da pele e escleróticas, sem exantema, enantema ou xantelasmas e sem estigmas de doença hepática crónica. Apresentava os seguintes sinais vitais: TA: 123/67mmHg; FC: 66 bat/min; Temperatura auricular: 35.5ºC; Frequência respiratória: 17 ciclos/min. Peso: 70 Kg; IMC: 31Kg/$m^{2.}$

O exame cardiovascular e respiratório era normal. O fígado era palpável 2 cm abaixo do rebordo costal com bordo liso e indolor. O baço era impalpável e a restante exploração abdominal era normal. Não apresentava adenomegalias nem alterações articulares e o exame neurológico sumário foi normal.

Analiticamente apresentava Hgb:13.3g/dL(N:12-16g/dL); leucócitos 8720/mm3(N:4-11x109/L);neutrófilos4960/mm3(N:53.8-69.8%);linfócitos 2580/mm3(N:25.3-47.3%); eosinófilos 170/mm3(N:0.6-4.6%); AST 744 U/L(N: 10-31); ALT 2056 U/L (N: 10-31); GGT 387 U/L (N:7-32); bilirrubina total 10.10mg/dL(N:<1.2); bilirrubina directa 4.90 mg/dL (N:<0.4); creatinina: 0.9 mg/dl (N:0.6-1.1); ureia: 41 mg/dl (N:10-50); APTT 33.4 seg; tempo de protrombina 12,6 seg e fibrinogénio 321 mg/dl. O sedimento urinário era normal.

Realizou ecografia abdominal que mostrou fígado de dimensões normais, textura homogénea, sem dilatação das vias biliares, vesícula pouco distendida de parede fina, sem focos de litíase.

Era portadora de exames de rotina de 2009 em que apresentava AST 443 U/L; ALT 582 U/L; GGT 1185 UI; HBsAg, o anticorpo para o antigénio de superfície (anti-HBs), o antigénio "e" (HBeAg) e o anticorpo para o antigénio do core (anti-HBc) IgM e IgG negativos. A ecografia abdominal revelava fígado de dimensões conservadas, com parênquima homogéneo, acentuação difusa da ecogenicidade, sem lesões focais. Estes exames não tiveram sequência naquela data e não foi vacinada para a hepatite B. Neste período de tempo de 2009 até a data de admissão a doente estava a ser seguida pelo médico assistente e após contacto com o médico assistente, confirmou-se a não repetição da serologia. A doente negou sempre história de ingestão de fármacos (para além dos descritos previamente), consumo de bebidas alcoólicas, outras patologias concomitantes, nomeadamente infecção por CMV (Vírus citomegálico), EBV (Vírus *Epstein-Barr*) ou evidência de esteatose hepática não alcoólica (NASH).

Foi então admitida em 26 de Abril de 2011 para estudo e avaliação da evolução.

Durante o internamento foram realizados os exames complementares para o diagnóstico etiológico que revelaram: HBsAg positivo; o anti-HBc IgG e IgM positivos; o anti-HBs negativo; o HBeAg positivo e anticorpo para antigénio "e" (anti-HBe) negativo.

O anticorpo para o vírus da hepatite A (anti-HA) IgG HA era positivo e o IgM negativo; o anticorpo para o vírus da hepatite C (anti-VHC), e anticorpo para o vírus de imunodeficiência humana (anti-VIH) eram negativos; *Veneral Disease Research Laboratory* (VDRL), *Treponema pallidum haemaglutination* (THPA) negativos. O colesterol total era de 287mg/dL; a high-density lipoprotein (HDL) de 63mg/dL; a low-density lipoprotein (LDL-calculado) 197mg/dL, e os triglicerídeos de 136mg/dL.

A ecografia abdominal manteve-se sem alterações nas primeiras 24 horas.

Verificou-se melhoria clínica progressiva com total resolução dos sintomas e melhoria das alterações das provas hepáticas tendo tido alta, ao fim de duas semanas, com AST 588U/L e ALT 854U/L. Decidiu-se pedir o DNA do vírus da hepatite B na consulta externa.

Observada em consulta externa de Doenças Infecciosas, verificou-se ao fim de seis meses, normalização das transaminases: AST 22 U/L, ALT 19 U/L e negativação do HBsAg e do HBeAg com aparecimento do anti-HBs e anti HBe com ADN-VHB não detetado.

Da história epidemiológica apurou-se que o marido, de 75 anos de idade, era seguido em consulta de Hemato-Oncologia por leucemia linfoide crónica (LLC) e que o casal mantinha actividade sexual regular, sem indicação do uso de qualquer método de barreira. O doente foi submetido a quimioterapia com R-CHOP (Rituximab, Ciclosporina, Doxorubicina, Vincristina e Prednisolona) que completou, em Julho de 2010. Quando iniciou a quimioterapia apresentava remissão da hepatite B, anti-HBs, anti-HBc e anti-HBe positivos - sem história de hepatite aguda prévia. Não referia risco conhecido para aquisição desta infecção; negava infecção em familiares assim como risco sexual ou de exposição a sangue nomeadamente transfusional.

Era monitorizado regularmente na consulta de hemato-oncologia, para rastreio de eventual reactivação do VHB, com doseamento de enzimas hepáticas que foram sempre normais e de ADN-VHB, que permaneceu sempre indetectável.

Esteve sempre assintomático e, entre Fevereiro à Maio de 2011, apresentava: HBsAg, anti-HBs, HBeAg e anti-HBc positivos. O anti-HBe era negativo e o ADN-VHB de 6410000UI/mL (6.81log10). Apresentava AST 47 U/L, ALT 52 U/L, bilirrubina total 0.84 mg/dl. O anti-VHC e anti-VIH foram negativos.

O exame clínico não apresentou alterações relacionáveis com doença hepática e a ecografia abdominal revelou "fígado de dimensões normais, com quisto hepatobiliar de 8 mm no segmento IV, sem lesões nodulares. Litíase vesicular. Baço no limite superior do normal com cerca de 12.5cm com pelo menos 2 lesões nodulares hipoecogénicas infracentimétricas. Volumoso conglomerado de adenomegalias hipoecoicas mesentéricas medindo 25cm+11cm+17cm de diâmetro longitudinal anteroposterior e transverso. Sem ascite".

Assim, após o diagnóstico da Hepatite B aguda na esposa o doente passou a ser seguido na Consulta Externa de Doenças Infeciosas e, na presença de reactivação do VHB no contexto de imunossupressão,

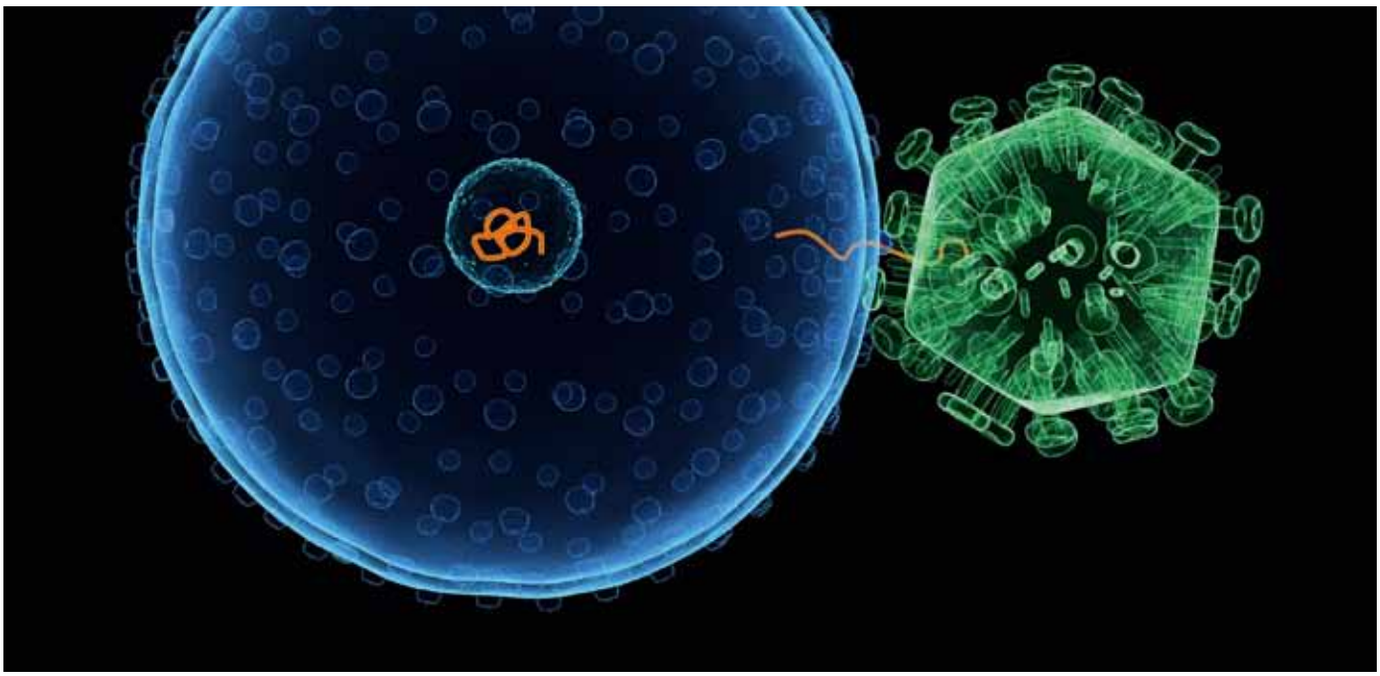

iniciou tratamento com entecavir 0.5 mg por dia. Verificou-se rápida descida do ADN-VHB, que 10 meses depois tinha 331 UI/ mL, em descida sustentada.

/ Discussão

A hepatite B pode apresentar-se como hepatite aguda que, quando ocorre em idade adulta, evolui em mais de 90% dos casos para a cura com o desaparecimento do HBsAg e aparecimento do anti-HBs e do anti-HBc, o que permite distinguir a imunização decorrente da doença da imunização decorrente da vacina, em que apenas o anti-HBs é positivo, não sendo detectável o anti-HBc.

Na doente que descrevemos, teve evolução em 6 meses para o desaparecimento de HBsAg e aparecimento do anti-HBs, acompanhado de normalização de ALT e AST.

No caso descrito a doença foi sintomática mas pode ser assintomática, e em estudos de seroprevalência constata-se que em 70% de doentes com HB curada ou com evolução para cronicidade não há história de episódio agudo identificado clinicamente.

O modo de aquisição da infecção é fundamentalmente por via sexual, vertical ou por contacto com sangue de um portador do vírus[14]. Na sociedade ocidental a via de transmissão predominante é a sexual enquanto na Ásia e em África a transmissão vertical é responsável pela maior parte dos casos. Desde que é possível a identificação do vírus, a transmissão através de dádivas de sangue ou derivados tornou-se rara, permitindo excluir dadores infectantes[15, 16].

A infecção pode ser prevenida com o uso de vacina, disponível desde 1982[19], vacina derivada do plasma, tendo sido introduzida em 1987 a recombinante que é eficaz na protecção da infecção em mais de 90% dos casos. Trata-se de uma vacina segura e que terá um grande impacto na epidemiologia da Hepatite B, uma vez que o reservatório é humano e a transmissão ocorre entre pessoas.

A doente que descrevemos tinha sido rastreada dois anos antes do episódio de HB aguda, ao ser estudada no contexto de elevação de ALT e AST, pelo seu médico assistente, sendo então negativa para o HBV. O estudo não teve seguimento e perdeu-se a oportunidade de a vacinar nessa altura. O marido da doente teve o diagnóstico de leucemia linfocítica crónica em 2010 e, só então, foi rastreado para HB tendo apresentado remissão da infecção prévia a qual ele desconhecia.

Sabe-se hoje que, mesmo na presença de anti-HBs resultante da resposta imunitária após infecção pelo vírus selvagem, perante imunossupressão severa, como acontece com o uso do anticorpo anti-CD20, (Rituximab), o VHB pode reactivar e causar doença hepática. O DNA-HBV pode permanecer no fígado e nas células sanguíneas mononucleares durante décadas após uma recuperação aparente de infecção aguda pelo VHB[10, 13], como uma infecção oculta.

A infecção activa pelo vírus da hepatite B na ausência da positividade do HBsAg, mas com o anti-HBc positivo, foi referida em várias situações clínicas em doentes infectados pelo vírus mutante da hepatite B em hemodiálise que adquiriram a infecção através de transfusão, doentes co-infectados pelo vírus da hepatite C e em mutantes de escape pós-vacina[27].

O risco de reactivação do vírus da hepatite B foi descrito, pela primeira vez há mais de 30 anos (1975),[20] em doentes com anti-HBs positivo com doença linfoproliferativa e mieloproliferativa[21]. Nestes doentes a reactivação do vírus pode ocorrer durante a

quimioterapia mas frequentemente ocorre meses após o fim desta, podendo ocasionar ou não, inflamação hepática[22].

A reactivação do VHB precede a evidência de hepatite, que pode ter grave expressão clínica e estão descritos casos de hepatite fulminante neste contexto[23, 24], em cerca de 1-2% dos casos[14]. As alterações analíticas podem, na ausência de rastreio de HB, ser erradamente atribuídas à doença de base ou a toxicidade da quimioterapia e impedir ou protelar o adequado tratamento do doente.[25] [22]

Esta situação mereceu já atenção das sociedades científicas que incluíram nas recomendações mais recentes (*American Association for the Study of Liver Diseases-AASLD Practice Guidelines, European Association for the Study of the Liver-EASL Clinical Practice Guidelines*) a necessidade de rastrear todos os doentes para HB antes de iniciar tratamento imunossupressor. Actualmente, é dada a indicação de tratar os portadores do HBsAg, mesmo na ausência de replicação do VHB e de monitorizar o DNA-HBV nos doentes com remissão da infecção.[26]

O facto de o efeito imunossupressor do Rituximab se prolongar no tempo por pelo menos 6 meses após a última administração implica que esta monitorização se deve também estender por um período de tempo alargado.

O casal mantinha actividade sexual regular e presume-se, assim, que o contágio da esposa ocorreu por via sexual, aquando da reactivação do VHB do marido, que se manteve sempre assintomático, e que ocorreu mais de 6 meses após o fim da quimioterapia, com presença simultânea em duas determinações do HBsAg e anti-HBs positivos, que embora raramente, está descrito na literatura em alguns doentes[30], [31].

Nesta circunstância o período de incubação da hepatite B aguda na esposa foi de 2 a 3 meses o que está de acordo com o descrito na literatura[6].

Este caso chama a atenção para a importância do rastreio de Hepatite B em todos os doentes imunodeprimidos, de modo a seleccionar aqueles que necessitam de terapêutica imediata por serem portadores do HBsAg e para planear a monitorização seriada do DNA-HBV no sangue nos que apresentem remissão (HBsAg negativo). Salienta-se que esta vigilância deve ser continuada por um período que pode ser superior a 6 meses depois da quimioterapia, sobretudo quando se usa o anticorpo monoclonal anti-D20 rituximab e anti-CD52[28, 29]. Só assim se pode identificar a reactivação precocemente e iniciar tratamento com análogos dos nucleósidos e assim prevenir as complicações associadas a este vírus.

Para além disso, será de toda a conveniência proceder à vacinação dos susceptíveis.

Refira-se ainda que cada caso identificado deve desencadear o rastreio de conviventes para identificação de possíveis doentes ou susceptíveis a vacinar.

/Referências Bibliográficas

1. Kojiro M, Norio H, Yan C, Hiroshi Y, Kazuhisa Y, Naofumi O, Morikazu O. "Infectious source factors affecting the severity of sexually transmitted acute hepatitis due to hepatitis B virus genotype C". *Intervirology* 2005;48:112-119.

2. Hahne S, Ramsay M, Balogun K, Edmunds WJ, Mortimer P. "Incidence and routes of transmission of hepatitis B virus in England and Wales, 1995–2000 - Implications for immunization policy". *J Clin Viro*l 2004;29:211-20.

3. Lok AS. "Chronic hepatitis B". *Hepatology* 2007; 45(2):507-539.

4. Schaefer S. "Hepatitis B virus: significance of genotypes". *J Viral Hepat* 2005; 12:111-24.

5. Palumbo E. "Hepatitis B genotypes and response to antiviral therapy - A review". *Am J Ther* 2007;4:306-9.

6. Kenneth W, Lin MD, and Jeffrey T, Kirchner DO. "Lancaster General Hospita, Lancaster, Pennsylvania. Hepatitis B". Cover Article.

7. Lecour H, Amaral I, Rodrigues MA, "Prevalence of viral hepatitis markers in the population of Portugal". Bull World Health Organ.1984; 62(5):743-7.

8. Santos A, Carvalho A, Tomaz J, et al. "Prevalence of markers of hepatitis B infection in the adult population of the district of Coimbra". Acta Médica Portuguesa. 2000; 13(4):167-171.

9. Direcção Geral da Saúde. Avaliação do programa nacional de vacinação e melhoria do seu custo-efectividade. 2º inquérito serológico nacional; Portugal Continental 2001-2002. 2004.

10. Reherman BFC, Pasquinelli C, Chisari FV. "The hepatitis B virus persists for decades after patient's recovery from acute viral hepatitis despite active maintenance of a cytotoxic T lymphocyte response". *Nat Med.*1996;2:1104-8.

11. Xunrong L, Liang R, Lau GK. "Hepatitis B virus (HBV) reactivation after cytotoxic or immunosuppressive therapy - pathogenesis and management". *Rev Med Virol.* 2001; 11:287-299.

12. Francisci D, Schiaroli E, Capponi M, Belfiori B, Flenghi L, Baldelli F. "Management of hepatitis B virus reactivation in patients with hematological malignancies treated with chemotherapy". Brief Report, *Infection* 2010; 38: 58-61.

13. Blackberg J. "Occult hepatitis B virus after acute self-limited infection persisting for 30 years without sequence variation". *J Hepatol.* 2000;33:992-7.

14. Hou MC, Sheng WY, Chen TZ, Lee, SD, Lo KJ. "Heterosexual transmission as the most common route of acute hepatitis B virus infection among adults in Taiwan-the importance of extending vaccination to susceptible adults". *J Infect Dis.*1993;167:938-941.

15. "Consensus Development Panel on Infectious Disease. NIH, Testing for Blood Transfusions: Infectious disease testing for blood transfusions" *JAMA.*1995; 274:1374–1379.

16. Japanese Red Cross Non-A, "Non-B Hepatitis, Research Group. Effect of screening for hepatitis C virus antibody and hepatitis B core antibody on incidence of post-transfusion hepatitis". *Lancet.*1991; 338:1040-1041.

17. Chan HL. "Changing scene in hepatitis B serology interpretation". *Hosp Med.* 2002;63:16-9.

18. Chan HL, Leung NW, Tse CH, et al. "Occult hepatitis B virus (HBV) infection in cryptogenic liver cirrhosis in an area with high prevalence of HBV infection". *Am J Gastroenterol.* 2002;97:1211-5.

19. Susan T, Goldstein MJA, Ian T, Linda A, Franklyn N. Judson, Karen M, Michael F, Patricia L, and Margolis HS. "Incidence and Risk Factors for Acute Hepatitis B. Implications for Vaccination Programs". United States.1982-1998.

20. Galbraight RM, Eddleston AL, Williams R, et al. "Fulminating hepatic failure in leukaemia and choriocarcinoma related to withdrawal of cytotoxic drug therapy". *Lancet.*1975; 2: 528-530.

21. Wands JR, Roll FJ, Maddrey WC. "Serial studies of hepatitis associated antigen and antibody in patients receiving antitumor chemotherapy for myeloproliferative and lymphoproliferative disorders". *Gastroenterology.* 1975;68:105-12.

22. Yeo W, Chan PK, Chan HL, Mo FK, Johnson PJ. "Hepatitis B virus reactivation during cytotoxic chemotherapy-enhanced viral replication precedes overt hepatitis". *J Med Virol.* 2001; 65:473-7.

23. Yeo W, Leung NW, Lam WY, et al. "Hepatitis B virus reactivation in lymphoma patients with prior resolved hepatitis B undergoing anticancer therapy with or without rituximab". *J Clin Oncol.* 2009; 27:605-11.

24. Law JK, Hoskins PJ, Erb SR, Steinbrecher UP, Yoshida EM. "Fatal reactivation of hepatitis B post-chemotherapy for lymphoma in a hepatitis B surface antigen--negative, hepatitis B core antibody-positive patient: potential implications for future prophylaxis recommendations". *Leuk Lymphoma.* 2005;46:1085-9.

25. Wing I. Cheung YC, Vicent King-Sun L, Chi-Hang T, Kitty F, Shek YL, Ann W, Tai-Nin C. "Reactivation of hepatitis B virus infection with persistently negative HBsAg on Three HBsAg assays in a lymphoma patient undergoing chemotherapy". *Journal of Clinical Virology.* 2010; 47: 193-195.

26. European Association for the Study of the Liver. Clinical Practice Guidelines management of chronic hepatitis B. J Hepatol. 2009; 50:227-42.

27. Chemin I, Kay A, Trepo C. "Role of silent hepatitis B virus in chronic hepatitis B surface antigen (–) liver disease". *Antiviral Res.* 2001; 52:117-23.

28. Tsutsumi Y, Kanamori H, Mori A, et al. "Reactivation of hepatitis B virus with rituximab". *Expert Opinion on Drug Safety* 2005; 4: 599-610.

29. Sarrecchia C, Cappelli A, Aiello P, et al. "HBV reactivation with fatal fulminant hepatitis during rituximab treatment in a subject negative for HbsAg and positive for HbsAb and HbcAb". *J Infect Chemother.* 2005; 11: 189-191.

30. Zingarelli S, Frassi M, Bazzani C, Scarsi M, Puoti M, Airó P. "Use of tumor necrosis factor-alpha blocking agents in hepatitis B virus-positive patients: report of 3 cases and review of the literature". *J Rheumatol.* 2009;36(6):1188-94.

31. Marignami M, Cox MC, Delle Fave G. "Hepatitis B virus infection". *N Engl J Med.* 2009:360(3):304-5.