RPDI
Maio > Agosto 2012 / Vol. 8 > N.º 2

CASO CLÍNICO / *CLINICAL CASE*

Hiperinfecção a *Strongyloides stercoralis* em doente sob corticoterapia

Hyperinfection by Strongyloides stercoralis during corticoid therapy

/ S. Vieira Silva / J. Meireles / B. Expósito / M. França

Serviço de Medicina Interna. Hospital de Santo António - Centro Hospitalar do Porto

Correspondência:
Sara Vieira Silva
Rua D. Manuel II nº 278, 1º Esq.
4050-343, Porto
Telemóvel: 96 3102086
e-mail: nevessp@gmail.com

/ Resumo

A estrongiloidíase é uma parasitose comum nas latitudes tropicais[1] e é causada pelo *Strongyloides stercoralis*. Habitualmente é assintomática e limitada ao tracto gastrointestinal. No entanto, quando associada a imunossupressão[2,3], pode originar um quadro de disseminação sistémica por ruptura da barreira intestinal.
Os autores apresentam o caso de um homem de 78 anos sob corticoterapia em alta dose, após diagnóstico recente de arterite de células gigantes, que desenvolveu um quadro séptico fatal secundário a síndrome de hiperinfecção por *S. stercolaris*.

Palavras-chave: *Strongyloides stercoralis*, hiperinfeção, corticoterapia.

/ Abstract

Strongyloidiasis is a common parasitosis in tropical latitudes1, caused by Strongyloides stercoralis. It is typically asymptomatic and confined to the gastro-intestinal tract. However, when associated with immunosupression2,3, systemic dissemination may occur due to disruption of the intestinal barrier.
The authors present the case of a 78-year-old male, recently diagnosed with giant cell arteritis and undergoing treatment with high dose corticosteroids, who developed fatal sepsis resulting from hyperinfection by S. stercoralis.

Palavras-chave: *Strongyloides stercoralis, hyperinfection, corticoid therapy.*

/ Introdução

A estrongiloidíase é uma parasitose predominantemente intestinal, causada pelo helminta *Strongyloides stercoralis*[4]. A espécie humana é o seu hospedeiro principal. Tem uma ampla distribuição mundial sendo especialmente comum nas latitudes tropicais, em áreas superpovoadas, com condições deficitárias de higiene e saneamento. O *S. stercoralis* apresenta dois tipos de ciclo evolutivo. No ciclo directo, as larvas penetram na pele e migram através dos vasos sanguíneos para os pulmões. Daí são expelidos com a tosse e engolidos, tornando-se vermes adultos no cólon. A fêmea reproduz-se através da partenogénese[4]. As larvas rabditiformes são eliminadas nas fezes e continuam o ciclo directo, tornando-se larvas filariformes infectantes. No ciclo indirecto, as larvas desenvolvem-se em adultos de vida livre no solo produzindo ovos e larvas que depois penetram na pele. Em caso de autoinfecção, as larvas rabditiformes presentes no intestino não são eliminadas, transformando-se em larvas filariformes. Estas penetram no intestino ou na pele da região perianal, dando continuidade ao ciclo, que pode persistir por vários anos[5]. A autoinfecção ocorre geralmente em situações de alteração da imunidade celular[5] e resulta numa quantidade excepcionalmente elevada de parasitas, sendo designada por hiperinfecção. O parasita pode sobreviver durante anos ou mesmo décadas sem causar sintomas, sendo fundamental reconhecer que uma alteração no estado imunológico do doente pode conduzir a uma hiperinfecção[1,2] .

/ Caso clínico

Homem de 78 anos, caucasiano, imigrante no Brasil até 20 anos antes, com antecedentes de colecistectomia décadas atrás. Sob corticoterapia sistémica (prednisolona 40mg/dia) desde há 2 meses, após o diagnóstico de arterite de células gigantes em contexto de amaurose do olho direito. Desenvolveu quadro com 6 semanas de evolução, constituído por perda ponderal (15kg) e astenia, a que se associaram vómitos, diarreia e dor abdominal difusa nos 4 dias que antecederam a admissão. Internado a 27/04/2010, objectivamente, apresentou-se emagrecido (IMC=18,2kg/m2), apirético, hemodinamicamente estável e sem sinais de dificuldade respiratória. Exame cardiovascular e pulmonar sem alterações, abdómen indolor, sem massas objectivadas. Notado edema bilateral proeminente dos membros inferiores, com sinal de *Godet*. Dos resultados laboratoriais destacou-se hemoglobina de 13,2g/dL [13-17g/dL], leucocitose de 18850/µL [4000-11000/µL], neutrofilia de 15400/µL [2000-7500/µL] e eosinofilia de 680/µL, [40-400/µL], hiponatremia de 131mmol/L, [135-145mmol/L], hipoalbuminemia de 2,1g/dL [3,2-5,5g/dL] e elevação da proteína C-reactiva de 190 mg/L, [0,0-5,0mg/L]. Sem alterações das enzimas hepáticas, função renal e do metabolismo do ferro. A endoscopia digestiva alta mostrou os achados da figura 1, com histologia correspondente na figura 2. A TAC abdominal demonstrou edema do íleon, cego, válvula ileocecal e cólon ascendente, traduzindo um processo inflamatório transmural provável. Foi iniciado tratamento com albendazol (400mg po, 12/12h). Ao 6.º dia, por quadro de intolerância alimentar e dor abdominal, instituiu-se nutrição parenteral total. Ao 7.º dia desenvolveu dispneia progressiva, com insuficiência respiratória associada. Raio-x de torax revelou alterações (Figura 3) sugestivas de pneumonia nosocomial extensa, tendo-se iniciado terapêutica empírica com meropenem (1g ev, 8/8h).

Verificou-se rápida deterioração do estado geral, com evolução em 6 horas para quadro de hemoptises associada a agravamento das trocas gasosas e instabilidade hemodinâmica, com sinais de má perfusão periférica e hiperlactacidemia. Constatou-se agravamento da anemia de 11g/dL para 8,5 g/dL [13-17g/dL], trombocitopenia de 79000/µL para 57000/µL [150000-40000/µL], e eosinopenia de 680/µL para 10/µL [40-400/µL], com coagulopatia associada e elevação da proteína C-reactiva para 273mg/L [0-5mg/L]. Assumido o diagnóstico de choque séptico, com falência multiorgânica, foi iniciada ventilação mecânica, tendo falecido algumas horas depois. Não foi possível a realização de autópsia. Os estudos conhecidos *post-mortem* revelaram bacteriémia a *Klebsiella pneumoniae* e *Escherichia coli* e a presença de larvas

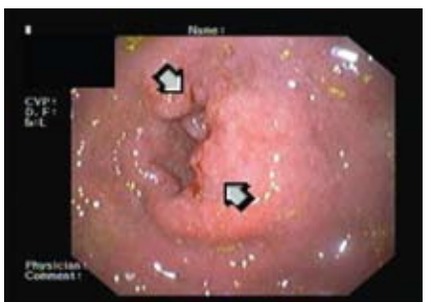

Figura 1: Mucosa gastroduodenal friável, com edema, congestão e aparência granular sugestiva de gastroduodenite.

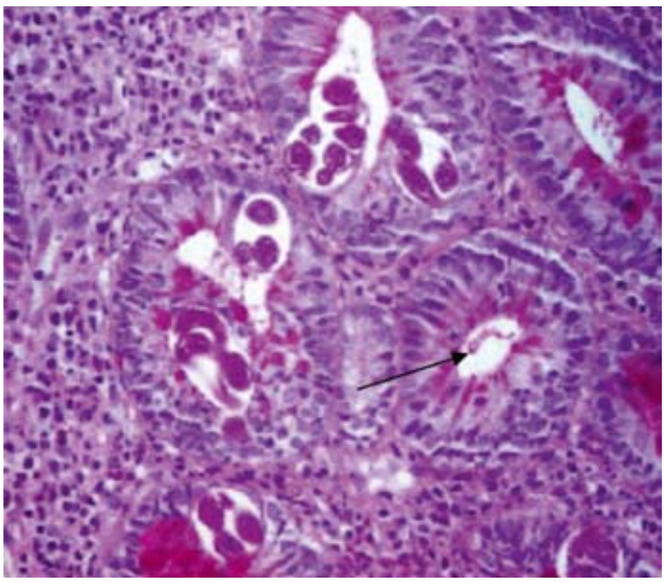

Figura 2: Biópsia gástrica: marcado infiltrado inflamatório, constituído por linfócitos e eosinófilos e helmintas (seta preta) no lúmen da glândula e em alguns vasos linfáticos.

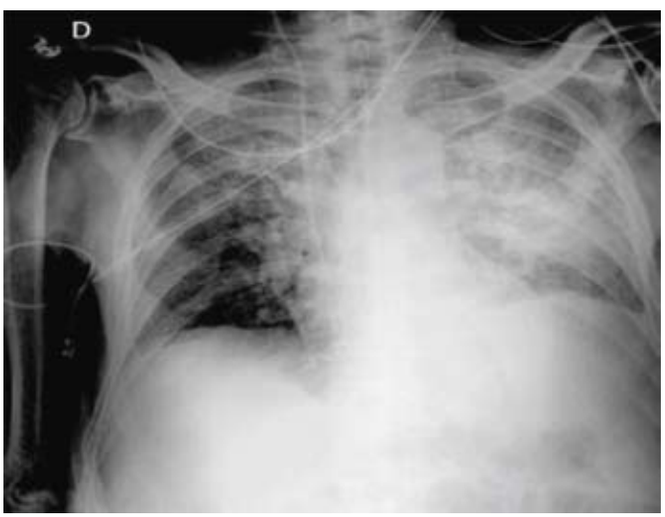

Figura 3: Raio-x de tórax: hipotransparência difusa do hemitórax esquerdo com extensão ao direito.

rabditiformes de *S. Stercoralis* nas fezes semelhantes às encontrados na biópsia gastroduodenal (Figura 2).

Estes factos conduziram ao diagnóstico de choque séptico por *K. pneumoniae* e *E. coli* em doente com hiperinfecção por *Strongyloides stercoralis*.

/ Conclusões

O diagnóstico da infecção por *S. stercoralis* depende da identificação das larvas em tecidos ou secreções do hospedeiro[1]. A infecção pode permanecer assintomática durante anos ou dar origem a quadros clínicos inespecíficos, mais frequentemente gastrointestinais[1,2,5]. A hemorragia alveolar e o síndrome de dificuldade respiratória aguda do adulto, surgem associados à hiperinfecção por *S.stercoralis*, geralmente em doentes submetidos a terapêuticas imunossupressoras[3,6,7].

A eosinofilia habitualmente presente em infecções intestinais parasitárias, parece surgir menos frequentemente na doença disseminada[3] e a eosinopenia associa-se a mau prognóstico. Na hiperinfecção, a ruptura da barreira intestinal e a diminuição da motilidade do tracto digestivo conduzem a infecções secundárias[4,5] pela flora local (em especial os bacilos gram negativos entéricos), com possível evolução para a sépsis e morte, como no caso descrito. Neste caso, é ainda de considerar a forte possibilidade de ocorrência simultânea de hemorragia alveolar.

Pretendemos finalmente destacar a importância da interacção entre o parasita e o hospedeiro no desenvolvimento da hiperinfecção. Sabe-se que qualquer defeito na imunidade celular[3] propicia a evolução da estrongiloidíase crónica para a hiperinfecção, com destaque para a corticoterapia presente no caso descrito, e ainda situações de imunodeficiências congénitas, neoplasias diversas (em especial hematopoiéticas), desnutrição, alcoolismo e outras terapêuticas imunossupressoras como os anti-TNF. Algumas infecções associam-se também com maior frequência, nomeadamente o HTLV-1, e menos frequentemente o VIH. Realça-se assim a importância da exclusão, nestas populações de elevado risco, da infecção por *S. stercoralis*, bem como, da terapêutica antiparasitária atempada de doentes imunodeprimidos com contexto epidemiológico sugestivo.

/ Bibliografia

1. Gonzalez A., Gallo M., Valls ME., Munoz J., Puyol L., Pinazo MJ., et al. Clinical and epidemiological features of 33 imported Strongyloides stercolaris infection. Trans R Soc of Trop Med Hyg. 2010 Sep; 104(9):613-6.

2. Marcos LA., Terashima A., Canales M., Gotuzzo E. Update on strongyloidiasis in the immunocompromises host. Curr Infect Dis Rep. 2011 Feb;13(1):35-46.

3. Marcos LA., Terashima A., DuPont HL., Gotuzzo E. Review - Strongyloides hyperinfection syndrome: an emerging global infectious disease. Trans R Soc Trop Med Hyg. 2008 Jan; 102(4):314-318

4. Newberry AM, Williams DN, Stauffer WM, Boulware DR, Hendel-Paterson BR., Walker PF. Strongyloides hyperinfection presenting as acute respiratory failure and gram-negative sepsis. Chest. 2005 Nov;128(5):3681-4.

5. Vadlamudi R., Chi DS., Krishnaswamy. Intestinal strongyloidiases and hyperinfection syndrome. Clin Mol Allergy 2006 May ;30:4-8.

6. Farthing MJ. Immune response-mediated pathology in human intestinal parasitic infection. Parasite Immunol. 2003 May; 25(5):247-57.

7. Vaiyavatjamai P, Boitano JJ, Techasintana P., Tungtronggchitr A. Immunocompromised group differences in the presentation of Intestinal Strongyloidiasis. Jpn J Infect Dis. 2008 Jan; 61(1):5-8.