CASO CLÍNICO / *CLINICAL CASE*

Aspergilose Invasiva em doente transplantado de medula óssea por linfoma Não-Hodgkin

Invasive Aspergillosis in bone marrow transplanted patient with Non-Hodkin's lymphoma

/ L. Cabezuelo[1] / S. Caetano[2] / R. Sá[3] / I. Ramos[4] / R. Afonso[5] / A. Santos[6] / Saraiva da Cunha[7]

[1] Interna de Internato Complementar de Medicina Interna
[2] Interna de Internato Complementar de Infecciologia.
[3] Assistente Hospitalar de Infecciologia
[4] Assistente Hospitalar Graduada de Infecciologia
[5] Assistente Hospitalar Graduado de Hematologia
[6] Assistente Hospitalar Graduado de Medicina Interna
[7] Director do Serviço de Doenças Infecciosas

Correspondência:
Lourdes Cabezuelo
e-mail: lourdesmed23@hotmail.com

/ Resumo

O género *Aspergillus* pode ser responsável por micoses sistémicas graves, sendo o *A. fumigatus* o agente etiológico em 78% dos casos. Estas infecções podem ser fatais no contexto de imunossupressão tais como: neutropenia grave e de longa duração, infecção pelo Vírus da Imunodeficiência Humana (VIH), corticoterapia prolongada ou transplante alogénico de células progenitoras hematopoiéticas (TCPH).
Os autores apresentam o caso clínico de um doente internado no Serviço de Doenças Infecciosas dos Hospitais da Universidade de Coimbra (HUC) por aspergilose invasiva, com antecedentes de Linfoma não Hodgkin (LNH) folicular tratado com Quimioterapia (QT) e autotransplante de Medula Óssea (MO). Apresentava hipogamaglobulinémia associada à doença linfomatosa e encontrava-se sob imunoterapia (anti CD20) por um período prolongado.

Palavras-chave: Aspergilose invasiva, *Aspergillus*, imunossupressão, Linfoma não-Hodgkin.

/ Abstract

The genus Aspergillus may be responsible for serious systemic fungal infections, and A. fumigatus, is the etiological agent in 78% of cases. These infections can be fatal in the context of immunosuppression such as severe neutropenia and infection with human immunodeficiency virus, prolonged corticosteroid therapy or allergenic hematopoietic stem cells transplantation.
The authors report the case of a patient admitted to the Infectious Disease Department of the University Hospital of Coimbra (HUC) for invasive aspergillosis, with a history of non-Hodgkin's follicular lymphoma treated with chemotherapy and bone marrow auto-transplant. He had hypogammaglobulinaemia associated with lymphomatous disease and was under immunotherapy (anti CD20) for an extended period.

Palavras-chave: *Invasive aspergillosis, Aspergillus, immunosuppression, non-Hodgkin's lymphoma*

/ Introdução

A aspergilose invasiva é uma infecção grave e potencialmente letal. Apresenta como factores predisponentes situações responsáveis por deficiência imunitária do hospedeiro, de que são exemplo: a neutropenia, o transplante de células progenitoras hematopoiéticas, o transplante de órgão sólido (TOS), a infecção por VIH/SIDA e a doença granulomatosa, entre outras[1, 2, 3, 4].
O desenvolvimento de uma infecção por *Aspergillus* depende da interacção de 3 factores: virulência do fungo, quantidade do inóculo infectante e o estado imunológico do doente[2].
De entre as diferentes espécies, o *Aspergillus fumigatus* é um fungo filamentoso constituído por conídio e esporos curtos, responsável por 78% dos casos conhecidos de aspergilose; a sua capacidade infectante deve-se à melhor adaptabilidade à temperatura do corpo humano, à resistência ao *stress* oxidativo e à pequena dimensão dos esporos (capazes de alcançar os espaços alveolares). A sua transmissão ao Homem ocorre por inalação.
O isolamento de *Aspergillus* em secreções respiratórias num doente imunodeprimido tem um elevado valor preditivo positivo para aspergilose, mas deve ser sempre considerada a possibilidade de contaminação da amostra ou de colonização do tecido afectado[2, 3, 5].
O diagnóstico definitivo é feito por biópsia tecidular, demonstrando invasão por hifas e cultura positiva para *Aspergillus spp*.[6,7,8]. São poucos os ensaios aleatorizados sobre o tratamento da aspergilose, mas a forma invasiva não tratada tem uma mortalidade de 100%.[2] Segundo as orientações terapêuticas mais recentes o voriconazol é considerado o tratamento de primeira linha, apesar das reacções adversas que lhe estão associadas[1, 9, 10, 11, 12].

/ Caso clínico

Homem de 48 anos, casado, administrativo, com antecedentes de LNH folicular diagnosticado em 1997, submetido a 8 ciclos de quimioterapia com protocolo CHOP (ciclofosfamida, doxorrubicina, vincristina, prednisona) com remissão completa, mantendo corticoterapia com prednisolona oral 60 mg/dia. Em 2002 apresentou a primeira recidiva do LNH tratada com protocolo ESHAP (etoposido, metilprednisolona, cisplatina, citarabina) e transplante autólogo de MO; nessa altura cumpriu a terapêutica profilática de infecções oportunistas durante 4 meses (2003). Após dois anos, apresenta nova recidiva do linfoma e reiniciou quimioterapia, tendo sido re-induzido com 6 ciclos de fludarabina, mitoxantrone e dexametasona, com remissão completa. Após 4 meses foi confirmada nova recidiva, com doença extensa, tendo sido re-induzido com 7 ciclos de protocolo ICE (ifosfamida, carboplatina, etoposido); por apresentar remissão parcial continuou tratamento com protocolo R-DHAP (dexametasona, citarabina, cisplatina, combinado com rituximab), tendo cumprido 5 ciclos com remissão completa. Em Janeiro de 2007 iniciou tratamento de manutenção com Rituximab (anti CD20) cada 3 meses. Em Maio de 2007 tinha realizado obras em casa (alteração de pavimento e remoção da alcatifa). Cerca de 5 semanas depois iniciou quadro de tosse seca, irritativa, persistente, de predomínio nocturno, alternando com episódios intermitentes e auto-limitados de tosse produtiva com expectoração muco-purulenta, temperaturas sub--febris e sudorese nocturna. Em virtude destas queixas foi medicado com vários ciclos de antibioterapia empírica, apenas com melhorias transitórias do quadro. Em Agosto de 2007, por manter as recorrências dos quadros respiratórios febris, foi referenciado à Consulta de Pneumologia, tendo realizado então a primeira broncofibroscopia (BFO) com colheita de lavado bronco-alveolar (LBA) e aspirado brônquico (AB) para estudo microbiológico. Efectuou também telerradiografias do tórax e tomografia computorizada (TC) torácica. Nesta data os estudos microbiológicos (quer da expectoração quer do LBA foram negativos e os exames imagiológicos também não revelaram alterações. No entanto, em Janeiro de 2008, a manutenção do quadro febril e das queixas respiratórias motivou a realização de nova TC torácica (fig. 1) que permitiu evidenciar duas opacidades com centro denso e halo em vidro despolido no lobo superior direito, alterações sugestivas de infecção fúngica. As culturas de expectoração (repetidas nesta altura) foram positivas para *A. Fumigatus,* sendo

as hemoculturas negativas. Devido à hipogamaglobulinemia associada à doença, encontrava-se medicado com terapêutica de substituição com Imunoglobulina (1 UI/Kg/mês ev). Foi pedida a colaboração do Serviço de Doenças Infecciosas para tratamento do doente e vigilância clínica em internamento. Já neste serviço iniciou terapêutica antifúngica com voriconazol (1.ª administração de 6 mg/kg ev 12/12h, seguida de 4 mg/kg ev 12/12h).

No início do internamento no Serviço de Doenças Infecciosas, o doente referiu sensação incomodativa de corrimento nasal posterior, o que motivou a realização de TC nasal e dos seios nasais e perinasais (Figs. 2 e 3); as alterações reveladas por este exame (discreta hipertrofia da mucosa de revestimento de algumas células do labirinto etmoidal e de ambos os seios maxilares bem como preenchimento do seio esfenoidal) motivaram o pedido de colaboração do Serviço de Otorrinolaringologia (ORL) dos HUC.

Foi observado por ORL e submetido a rinoendoscopia. Realizaram-se colheitas de secreções por aspiração dos diferentes seios perinasais tendo havido identificação de *Aspergillus flavus* em cultura do aspirado dos seios frontais. Durante o internamento e sob terapêutica com voriconazol, a vigilância das provas da função hepática permitiu identificar alterações quer das transaminases (AST e ALT) quer da gama glutamil-transferase (GGT). Esta alteração das enzimas hepáticas, obrigou à redução da dose inicial do fármaco (Quadro I).

Ao 43.º dia de terapêutica antifúngica o doente teve alta para o domicílio, apirético e sem queixas, nomeadamente respiratórias. Mantinha terapêutica com voriconazol (200 mg 2id) e foi orientado para consulta externa de Infecciologia. Do seguimento em consulta de Infecciologia salienta-se a manutenção de valores elevados de GGT (30 vezes o limite superior da normalidade), que obrigou a um reajuste da dose do voriconazol (para 200 mg id). Aos 6 meses de tratamento (Dezembro de 2008) realizou Exames Complementares de Diagnóstico (ECD) de controlo: TC torácica (que evidenciou apenas bronquiectasias cilíndricas em todos os lobos) e TC dos seios da face (Figs. 4 e 5) que documentou manutenção do preenchimento tecidular do seio esfenoidal esquerdo e aumento do espessamento mucoso dos seios maxilares, sobretudo à direita. Reavaliado em consulta de ORL, realizou rinoscopia e esfenoidectomia para permitir a drenagem dos seios perinasais (*Aspergillus flavus* em cultura do aspirado). A monitorização electrocardiográfica do doente durante o seu acompanhamento em consulta, nunca relevou alterações compatíveis com efeitos colaterais do voriconazol, nomeadamente, prolongamento do intervalo QT. Após um ano de terapêutica antifúngica (Junho de 2009) realizou nova TC torácica de controlo que não evidenciou quaisquer alterações de relevo e a TC do seios nasais mostrou a manutenção do preenchimento tecidual do seio esfenoidal esquerdo, mas, com redução do material hiperdenso em relação com TC anterior.

/ Discussão

As infecções por *Aspergillus* têm crescido em importância nos últimos anos. Entretanto, a maioria dos estudos concentraram-se em *Aspergillus fumigatus*, a espécie mais prevalente em determinados locais e hospitais. *Aspergillus flavus* é mais comum no ar do que *A. fumigatus*, por razões pouco claras. Depois de *A. fumigatus*, *A. flavus* é a segunda principal causa de aspergilose invasiva e é a causa mais comum de infecção superficial. Experimentação em ratos mostra que *A. flavus* é cem vezes mais virulento do que *A. fumigatus* em termos de inóculo necessário[15].

O isolamento de *Aspergillus fumigatus* nas secreções não significa que seja necessariamente um agente de infecção. Podendo tratar-se de um contaminante, o quadro clínico poderia assim ser devido ao *Aspergillus flavus* e não ao *Aspergillus fumigatus*. De facto, embora o doente fosse um doente de risco para aspergilose invasiva, não se deve limitar a investigação a um isolamento nas secreções, pelo contrário, deve-se analisar as culturas das secreções respiratórias em conjunto com o contexto clínico do doente.



Figura 1: TC torácica com opacidade com centro denso e halo em vidro despolido.

QUADRO I – EVOLUÇÃO DAS PROVAS DE FUNÇÃO HEPÁTICA SOB TERAPÊUTICA COM VORICONAZOL

	D1	D4	D8	D11	D12	D14	D18	D25	D34	D39	D43
AST	37	40	109	96	86	96	69	50	42	32	45
ALT	26	26	124	148	117	110	100	62	53	28	43
FA	79	90	130	190	175	174	156	133	134	118	116
GGT	77	98	736	1072	1093	1299	1303	1043	993	599	603
LDH	403	401	360	316	367	662	291	269	331	308	292
BT	0.9	0.6	0.8	0.9		1.0	0.8	0.7	0.8	0.5	0.5

AST: aspartato aminotransferase; ALT: alanina aminotransferase; FA: fosfatase alcalina; GGT: gama glutamil transferase; LDH: desidrogenase láctica; BT: bilirrubina total

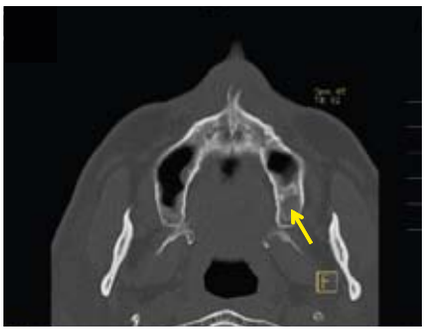

Figura 2: TC nasal e dos seios nasais e perinasais com hipertrofia da mucosa dos seios maxilares.

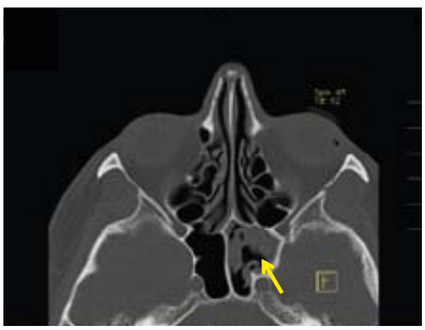

Figura 3: TC nasal e dos seios nasais e perinasais com hipertrofia da mucosa do seio esfenoidal.

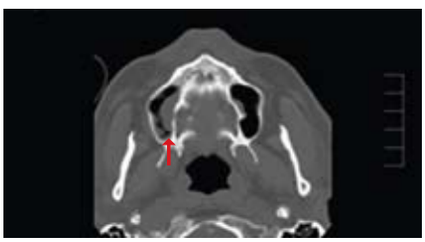

Figura 4: TC controlo dos seios da face com espessamento do seio maxilar.

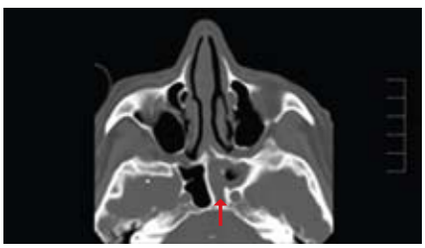

Figura 5: TC controlo dos seios da face com preenchimento do seio esfenoidal.

No presente caso, o diagnóstico foi baseado na clínica, na história epidemiológica, semiologia imagiológica e resultados dos estudos microbiológicos da expectoração e aspirado dos seios perinasais. Com efeito, a presença de opacidades "com centro denso e halo em vidro despolido" esboçando "sinal do halo" no lobo superior direito, evidenciadas pela TC torácica, é muito sugestiva de etiologia fúngica (nomeadamente por *Aspergillus). Tanto as culturas da expectoração como do aspirado dos seios perinasais foram positivas para fungos deste género; salienta-se, no entanto, a identificação de duas espécies distintas nos diferentes locais de colheita e diferidas no tempo: A. fumigatus na cultura de expectoração (nas primeiras colheitas de expectoração)* e *A. flavus no aspirado dos seios perinasais (após ter iniciado terapêutica foi observado por ORL e submetido a rinoendoscopia com colheitas de secreções por aspiração dos diferentes seios perinasais). A incidência da aspergilose invasiva mista por A. flavus e A. fumigatus é desconhecida, podendo ser subestimada*[13].

Nos últimos anos, utiliza-se o teste de antigénio do galactomanano para o diagnóstico da aspergilose, tendo uma sensibilidade de 90% e uma especificidade de 100% com uma eficácia global de diagnóstico do 87%. Recentemente concluiu-se que o título de antigénio do galactomanano correlaciona-se com a evolução clínica, sendo útil para avaliar o tratamento e a possibilidade de associar um segundo antifúngico[14]. *No nosso caso não foi possível aplicá-lo por não estar disponível no laboratório do nosso Hospital.*

O quadro clínico descrito é compatível com aspergilose invasiva, uma vez que, de acordo com as linhas de orientação diagnóstica e terapêutica actuais,[9] o isolamento de *Aspergillus sp.* na expectoração ou LBA deve ser considerado como representativo de doença invasiva em doentes neutropénicos sintomáticos, com achados radiológicos sugestivos ("sinal do halo" ou "sinal do ar em crescente"), o que sucedeu neste caso clínico. O doente iniciou terapêutica com voriconazol de acordo com as orientações da Sociedade Americana de Doenças Infecciosas publicadas em 2008[9]. As alterações das provas de função hepática encontradas foram atribuídas a toxicidade farmacológica, que, pela sua gravidade, condicionaram o ajuste posológico do fármaco. O doente cumpriu tratamento durante um ano com monitorização analítica e electrocardiográfica. Embora o diagnóstico definitivo de aspergilose invasiva se estabeleça por biópsia tecidular (com demonstração de invasão por hifas e cultura positiva para *Aspergillus spp*), na presente situação não foi realizado estudo histológico, dado que, num contexto de imunossupressão evidente, os resultados dos ECD não invasivos permitiram confirmar o diagnóstico.

/ Conclusão

A apergilose invasiva é a maior causa de morbilidade e mortalidade em doentes gravemente imunodeprimidos; entre os factores predisponentes salienta-se a neutropenia marcada, não só inerente à patologia (tumoral, infecciosa) mas também secundária aos tratamentos imunosupressores a que estes doentes são submetidos (TCPH, TOS, QT, entre outros); não menos importantes são os défices imunitários secundários que surgem em muitos dos casos (hipogamaglobulinémia, por exemplo) e as terapêuticas de manutenção e de longa duração que exigem. Entre as infecções fúngicas, a aspergilose é a mais comum, com uma incidência estimada de 1 a 9% e mortalidade de 55 a 92% nos diferentes tipos de imunossupressão[2, 4, 8]. O voriconazol é considerado o antifúngico de primeira linha para o tratamento da aspergilose invasiva, pela sua eficácia comprovada para fungos do género *Aspergillus*.[9] Apesar das reacções adversas que lhe são atribuídas, a sua utilização por tempo prolongado neste doente - um ano - apenas se complicou de hepatotoxicidade, controlada com o ajuste da dose do fármaco. A sua biodisponibilidade (96% em jejum) e boa distribuição tecidular permitiram a opção pela via oral, após um período inicial de terapêutica endovenosa, facilitando o tratamento em ambulatório[1, 9, 10, 11, 12].

/ Bibliografia

1. Doctor fungus. org [Internet]. Rex JH, McGinnis M, Arikan S, Rodríguez-Lopez A, Kirsch M: Lições Aprendidas a partir do site DoctorFungus, Inc.; c2001-12 [updated 2002 September 12].
Available http: // www.doctorfungus.org

2. Renaud G, Gourang PP, David S, Robert AB. Invasive Aspergillosis: Case Report and Review of the Approach to Diagnosis and Treatment. Clin Pulm Med. 2007;14: 197-205.

3. Maschmeyer G, Haas A, Cornely OA. Invasive Aspergillosis. Drugs. 2007; 67:1567-1601.

4. Stefan N., Georg M. Update on management of infections in cancer and stem cell transplant patients. Ann Hematol. 2006; 85: 345-356.

5. Greene R. The radiological spectrum of pulmonary aspergillosis. Med Mycol. 2005; 43: 147-154.

6. Greene RE, Schlamm HT, Oestmann JW, Stark P, Durand C, Lortholary O, et al. Imaging Findings in Acute Invasive Pulmonary Aspergillosis: Clinical Significance of the Halo Sign. Clin Infect Dis. 2007; 44:373-379.

7. Muñoz P, Guinea J, Bouza E. Update on invasive aspergillosis: clinical and diagnostic aspects. Clin Microbiol Infect. 2006; 12: 24-39.

8. Segal BH, Walsh TJ. Current approaches to diagnosis and treatment of invasive Aspergillosis. Am J Respir Crit Care Med. 2006; 173: 707-717.

9. Walsh JT, Anaissie EJ, Denning DW, Herbrecht R, Kontoyiannis DP, Marr K A, et al. Treatment of Aspergillosis: Clinical Practice Guidelines of the Infectious Diseases Society of America. Clin Infect Dis. 2008; 46: 327-360.

10. Georg M., Antje Haas. Voriconazole: a broad spectrum triazole for the treatment of serious and invasive fungal infections. Future Microbiology. 2007; 1: 365-385.

11. Lewis JS, Boucher HW, Lubowski TJ, Ambegaonkar AJ, Day DL, Patterson TF. Cost Advantage of Voriconazole over Amphotericin B Deoxycholate for Primary Treatment of Invasive Aspergillosis. Pharmacotherapy. 2005; 25: 839 -846.

12. Baddley JW, Pappas PG. Antifungal Combination Therapy: clinical potential. Drugs. 2005; 65: 1461-1480.

13. Xavier M, Pasqualotto AC, Sales MP, Severo C, Camargo JJ, Severo LC. Rev Iberoam Micol. 2008; 25: 176-178.

14. Maertens J, Van Eldere J, Verhaegen J, Verbeken E, Verschakelen J, Boogaerts M. Use of Circulating Galactomannan Screening for Early Diagnosis of Invasive Aspergillosis in Allogeneic Stem Cell Transplant Recipients, J Infect Dis 2002; 186:1297-306.

15. Hedayati MT, Pasqualotto AC, Warn PA, Bowyer P, Denning DW. Aspergillus flavus: human pathogen, allergen and mycotoxin producer. Microbiology. 2007; 153: 1677–1692.