CASO CLÍNICO / *CLINICAL CASE*

Romboencefalite por *Listeria monocytogenes* em adulto imunocompetente

caso clínico

Listerial rhombencephalitis in an immunocompetent adult

a case report

/ A. Speidel[1] / E. Ramos[1] / M. Shamasna[2] / N. Malaba[1] / C. Valente[1] / L. Trindade[1]

[1] Serviço de Doenças Infecciosas, CHC-EPE; Dir. Dr. A. Vieira
[2] Serviço de Neurologia, CHC-EPE; Dir. Dr. Grilo Gonçalves

Correspondência:
Andrea Speidel
Centro Hospitalar de Coimbra, HG - Serviço de Doenças Infecciosas
Quinta dos Vales, S. Martinho do Bispo
3040 Coimbra
Telemóvel: +351 91 7073559
e-mail: andreaspeidel@gmail.com

/ Resumo

A romboencefalite por Listeria é forma rara de infecção do SNC envolvendo o tronco cerebral, que pode afectar adultos previamente saudáveis e que está associada a elevada mortalidade, sendo comuns as sequelas nos sobreviventes. Os autores apresentam um caso clínico de romboencefalite por *Listeria monocytogenes* numa jovem de 18 anos, imunocompetente. A propósito deste caso clínico efectuou-se uma revisão de 13 casos publicados de romboencefalite por Listeria. Em qualquer adulto que surja com infecção do SNC e sinais de envolvimento do tronco cerebral, justifica-se o início de antibioterapia empírica contra *Listeria monocytogenes*.

Palavras-chave: Romboencefalite, *Listeria monocytogenes*.

/ Abstract

Listerial rhombencephalitis is a rare and severe infection of the brainstem that may involve otherwise healthy patients and is reported to have high mortality and frequent serious sequelae for survivors. We report the case of a 18-years-old healthy female who presented with brainstem infection due to Listeria monocytogenes. It was also made a review of 13 published case reports of Listerial rhombencephalitis. In any healthy adult that presents with signs of brainstem infection is justified to start antibioterapy against Listeria monocytogenes.

Key-words: *Rhombencephalitis, Listeria monocytogenes.*

/ Introdução

A *Listeria monocytogenes* é um bacilo Gram positivo aeróbio ou anaeróbio facultativo, que é habitualmente encontrado no solo, vegetação em decomposição, água e flora fecal de muitos mamíferos.

A transmissão para o homem ocorre essencialmente através da ingestão de alimentos contaminados, tais como produtos lácteos não pasteurizados e carne mal cozida, nomeadamente *hamburgers* [1].

A infecção sintomática é incomum na população em geral, no entanto, esta bactéria é causa importante de bacteriémia grave e meningoencefalite em determinados grupos, como recém-nascidos, grávidas, idosos, imunodeprimidos e outros indivíduos com défice da imunidade celular [1, 2].

A romboencefalite, forma rara de infecção do SNC com atingimento do tronco cerebral, ao contrário de outras formas de doença por Listeria, afecta principalmente adultos saudáveis. É tipicamente uma doença bifásica, com pródromos de febre, cefaleias, náuseas e vómitos durando aproximadamente 4 dias, seguido de um quadro de instalação súbita, com várias manifestações neurológicas, tais como parésia assimétrica de pares cranianos, sinais cerebelosos e défices motores e/ou sensitivos. Cerca de 40% dos doentes desenvolvem falência respiratória. A rigidez da nuca está presente em cerca de metade dos casos. O exame citoquímico do líquido cefalorraquídeo (LCR) pode mostrar apenas alterações ligeiras e a cultura é positiva em cerca de um terço dos casos. Verifica-se bacteriémia em dois terços dos casos. A RM CE é mais eficaz que a TC CE na demonstração de encefalite do tronco. A mortalidade é elevada e as sequelas nos sobreviventes são comuns[1].

/ Caso clínico

Doente de sexo feminino, 18 anos, previamente saudável, que foi assistida no Serviço de Urgência por quadro de cefaleias holocranianas intensas e vómitos alimentares com uma semana de evolução, associados a febre, tonturas e fotofobia desde o dia anterior.

À entrada apresentava-se consciente, orientada e colaborante, mas prostrada. Apresentava temperatura auricular de 38.2ºC, sem sinais meníngeos e sem outras alterações relevantes ao exame objectivo.

Analiticamente não apresentava alterações significativas a nível de hemograma e bioquímica, com fórmula leucocitária normal, provas de função renal e hepática normais, ionograma normal e proteína C reactiva também dentro do limite da normalidade; o teste imunológico de gravidez era negativo.

Foi submetida a TC crânio-encefálica que não evidenciou alterações. O exame citoquímico do LCR revelou ligeira pleocitose linfocítica (105 células, com 72% de mononucleares), proteinorráquia de 68mg/dl com glicose normal e pesquisa de antigénios capsulares negativa.

A doente foi internada no Serviço de Doenças Infecciosas com o diagnóstico de meningite linfocitária, tendo sido medicada empiricamente com ceftriaxone 2g ev 12/12h e aciclovir 750 mg ev 8/8h, manitol e corticoterapia.

Do estudo efectuado destaca-se serologias para VIH, para Leptospira e para Borrelia negativas e presunção de infecção antiga para Adenovírus, CMV, EBV, Coxsackie vírus, Enterovírus e Echovírus. A PCR para HSV no líquor foi negativa e a cultura do LCR também foi negativa.

No início do internamento verificou-se uma melhoria clínica aparente, com apirexia a partir do 3.º dia e melhoria das cefaleias. Ao 10.º dia de internamento teve agravamento súbito do estado geral com prostração marcada e reaparecimento de febre. Foi repetida punção lombar tendo o estudo citoquímico do LCR sido sensivelmente sobreponível ao anterior,

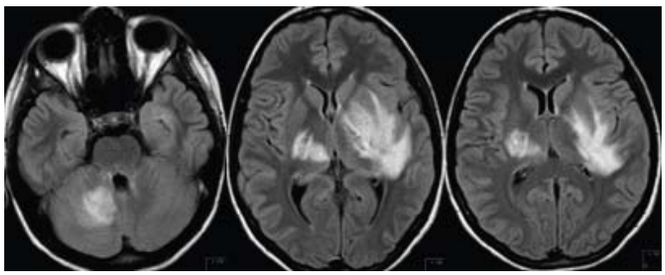

Imagem 1 – RM CE evidenciando envolvimento parenquimatoso, atingimento cerebeloso e do tronco e a formação de abcessos.

com um discreto aumento da celularidade e da proteinorráquia: 144 células, mantendo predomínio de mononucleares com proteínas 97.7mg/dl. Foi realizada RM crânio-encefálica que mostrou alterações sugestivas de romboencefalite com áreas de hipersinal em DP, T2 e FLAIR, envolvendo estruturas da fossa posterior e regiões núcleo-capsulares sem realce após administração de contraste. Ao 11.º dia de internamento foi objectivada afasia de predomínio motor, hemiparésia esquerda flácida, oftalmoparésias e sinais cerebelosos (ataxia, nistagmo horizontal, dismetria à esquerda na prova dedo-nariz), apresentando períodos de aparente alteração do estado de consciência. O electroencefalograma revelou um traçado que sugeria sofrimento cerebral orgânico fronto-temporal esquerdo. Nessa altura positivaram duas hemoculturas para bacilos Gram positivos e foi iniciada terapêutica para infecção por *L. monocytogenes* com ampicilina 2g ev 4/4h associada a gentamicina 80mg ev 8/8h e reforçada a corticoterapia. Foi confirmado o isolamento de *L. monocytogenes* nas hemoculturas. Repetiu RM crânio-encefálica uma semana depois, que evidenciou formação de abcessos, realçando o atingimento cerebeloso e do tronco encefálico (imagem 1). A doente fez a combinação de ampicilina e gentamicina durante 10 dias, depois prolongou-se antibioterapia com a associação de ampicilina e cotrimoxazol 1920 mg ev 6/6h, completando 6 semanas de terapêutica combinada com ampicilina, com melhoria clínica significativa. Foi efectuada uma terceira RM crânio-encefálica que demonstrou, relativamente ao exame anterior, redução significativa do edema parenquimatoso, mantendo evidência de microabcessos perivasculares, envolvendo as artérias lenticulo-estriadas, com predomínio esquerdo. À data de alta, após 8 semanas de internamento, encontrava-se apirética, com discurso fluente e com marcha autónoma, embora mantendo hemiparésia esquerda de predomínio facio-braquial. Manteve terapêutica com cotrimoxazol 960mg *p.os* 6/6h em ambulatório durante duas semanas.

Na reavaliação em consulta 3 semanas depois, a doente apresentava apenas ligeiro défice da força muscular da mão esquerda. Encontrava-se em programa de fisioterapia. Imagiologicamente verificava-se resolução da componente purulenta abcedada, no entanto com maior edema vasogénico, facto que foi atribuído na altura à suspensão da corticoterapia. Três meses mais tarde, a doente mantinha boa evolução clínica, encontrando-se a fazer fisioterapia. Repetiu RM CE em que foi objectivada diminuição generalizada das lesões e do edema.

/ Discussão

A propósito deste caso clínico foi efectuada uma revisão de 13 casos publicados de romboencefalite por *Listeria* (Quadros 1,2 e 3).

Os casos referidos foram publicados entre 1997 e 2009, dos quais, dois ocorreram no Uruguai[3], um na Noruega[4], quatro na Itália[5, 6, 9], um na Grécia[7], um na Bósnia[8], um na Espanha[10], um na Turquia[11], um na França[12] e um na Polónia[13].

Apresentaram idades compreendidas entre os 18[3] e os 75 anos[4], com média de 44.9 anos. Os doentes com idade compreendida entre os 40 e os 55 anos representaram 53.8% do total[3, 5, 6, 7, 8, 9, 10]. Verificou-se um predomínio do género masculino – 76.9%[3, 4, 5, 6, 7, 8, 9, 11, 12], com apenas 3 casos do género feminino[3, 10, 12]. Todos eram adultos previamente saudáveis.

Em 3 casos foi identificado como possível veículo de transmissão a ingestão de queijo fresco[6, 9], em 2 a ingestão de queijo artesanal[3] e em um caso o consumo frequente de *fast food*[13].

Em 12 casos[3, 4, 5, 6, 8, 10, 11, 12, 13] havia referência a sintomas prodrómicos com início entre um dia[9] até duas semanas[12] antes da instalação de sinais neurológicos, média de 4.3 dias. Todos estes apresentaram febre, 10 apresentaram náuseas e vómitos[3, 4, 6, 9, 10, 11, 12, 13] e 3 dor abdominal[3, 5, 13]. Em 9 casos havia registo de cefaleias[3, 4, 7, 9, 10, 11, 13], 6 dos quais já como sintoma prodrómico[3, 4, 9, 10, 11].

Na admissão hospitalar todos apresentavam sinais neurológicos. Foi objectivada rigidez da nuca em 6 casos[3, 8, 9, 10], 6 apresentavam ataxia[3, 6, 7, 8, 11, 13], 9 parésia de pares cranianos[3, 5, 6, 9, 10, 11, 12, 13], 5 parésia facial[3, 6, 7, 11, 12], 3 disfagia[10, 12, 13], 2 disartria[11, 13], 4 alteração do estado de consciência[7, 8, 9, 12], 3 nistagmo[6, 11, 13], 3 alterações da sensibilidade[5, 6, 11], um apresentou parésia do membro inferior direito[13].

Em todos foi efectuada punção lombar. A celularidade do LCR variou entre 10 células/mm^3, com predomínio de mononucleares[5], a 4200 células/mm3 com predomínio de polimorfonucleares[7], média de 789.7 células/mm^3. No entanto, 53.8% apresentaram menos de 200 células/mm^3 no LCR[4, 5, 6, 10, 11, 12, 13] e apenas 2 casos -15.4% - apresentaram contagens superiores a 1000 células/mm^3 [7, 9]. Em 5 casos, estas células eram predominantemente polimorfonucleares[6, 7, 8, 9], em 6 casos foi descrito um predomínio de mononucleares[3, 5, 10, 11, 12, 13] e em 2 casos não havia referência ao tipo de célula encontrado[3, 4]. Apresentaram proteinorráquia 8 doentes[3, 4, 5, 7, 9, 10], desde ligeira até 340 mg/dl[9]. A glicorráquia foi normal em todos os casos.

Em 2 casos havia referência a hemograma e bioquímica sem alterações[10, 13] e em 7 casos havia referência a leucocitose[3, 4, 6, 8, 9, 11].

QUADRO 1 – MANIFESTAÇÕES CLÍNICAS PRODRÓMICAS E DESCRITAS À DATA DA ADMISSÃO HOSPITALAR

Manifestações clínicas na admissão hospitalar													
Caso clínico	1 [3]	2 [3]	3 [4]	4 [5]	5 [6]	6 [7]	7 [8]	8 [9]	9 [9]	10 [10]	11 [11]	12 [12]	13 [13]
Idade (anos)	18	40	75	63	54	42	55	54	47	46	19	39	24
Sexo	F	M	M	M	M	M	M	M	M	F	M	F	M
Febre	×	×	×	×	×	×	×	×	×	×	×	×	×
Cefaleias	×	×	×			×		×	×	×	×		×
Náuseas e vómitos	×	×	×		×			×	×	×	×	×	×
Dor abdominal	×			×									×
Diarreia					×								
Rigidez da nuca	×	×					×	×	×	×			
Ataxia		×			×	×	×				×		×
Parésia facial		×			×	×					×	×	
Parésia de pares cranianos		×		×	×			×	×	×	×	×	×
Disfagia										×		×	×
Disartria			×										×
Alteração do estado de consciência						×	×	×				×	
Nistagmo					×						×		×
Alterações da sensibilidade				×	×						×		
Défice motor													×

Dos exames imagiológicos inicialmente realizados, verificou-se que 8 doentes foram submetidos a TC CE[3, 6, 7, 9, 11, 13], que apenas revelou alterações em um caso[7]. Em 3 casos foi posteriormente efectuada RM CE, em que já foram evidentes lesões envolvendo o tronco cerebral[3, 6, 11]. Em todos os 5 doentes em que a RM CE foi o primeiro exame imagiológico realizado, foram identificadas alterações a nível do tronco cerebral[4, 5, 8, 10, 12]. Em 4 doentes foram descritos abcessos cerebrais[3, 6, 11, 12].

Foram obtidas hemoculturas positivas para *L. monocytogenes* em 6 casos[4, 5, 7, 10, 11, 13], em 5 a bactéria foi isolada no LCR[3, 6, 8, 9] e em um caso o diagnóstico foi de presunção com base na clínica e alterações imagiológicas[12].

Apenas em 2 doentes a antibioterapia inicialmente instituída foi direccionada para infecção por *L. monocytogenes*, pela observação de bacilos Gram positivos no exame directo do LCR. Um foi medicado com cotrimoxazol e gentamicina, por história de alergia à penicilina, e outro com ampicilina e gentamicina[9]. Em um caso a antibioterapia dirigida para infecção por *Listeria* foi introduzida por suspeita imagiológica[12]. Nos restantes casos só foi instituída antibioterapia dirigida após identificação do microorganismo em cultura[3, 4, 5, 6, 7, 8, 10, 11, 13]. A ampicilina em monoterapia foi utilizada em 3 casos[3, 4, 8], a associação ampicilina e gentamicina em 7[3, 5, 6, 7, 9, 10, 13], em um foi utilizada penicilina associada a gentamicina[11], em um amoxicilina e cotrimoxazol[12] e como já referido anteriormente um fez a associação de cotrimoxazol com gentamicina[9]. Num dos doentes, após um ciclo inicial de 2 semanas com ampicilina e gentamicina, foi alterada antibioterapia, por hepatotoxicidade, para cotrimoxazol e vancomicina. Fez esta associação

QUADRO 2 – OUTRAS MANIFESTAÇÕES CLÍNICAS DESCRITAS AO LONGO DO INTERNAMENTO

Manifestações clínicas descritas ao longo do internamento

Caso clínico	1 [3]	2 [3]	3 [4]	4 [5]	5 [6]	6 [7]	7 [8]	8 [9]	9 [9]	10 [10]	11 [11]	12 [12]	13 [13]
Alteração do estado de consciência	×		×										×
Parésia de pares cranianos	×		×		×			×			×		
Disartria											×		
Disfagia										×	×		
Ataxia			×							×			
Nistagmo										×			
Hemiparésia / Tetraparésia											×		×
Alterações da sensibilidade										×			
Alterações vegetativas													×
Convulsões									×				

QUADRO 3 – EVOLUÇÃO CLÍNICA DOS DOENTES

Evolução clínica

Caso clínico	1 [3]	2 [3]	3 [4]	4 [5]	5 [6]	6 [7]	7 [8]	8 [9]	9 [9]	10 [10]	11 [11]	12 [12]	13 [13]
Necessidade de ventilação mecânica						×				×	×	×	×
Recuperação sem sequelas	×			×	×		×		×			×	
Recuperação com sequelas		×	×					×		×	×		×
Falecido						×							

durante 3 semanas sem melhoria clínica evidente, tendo sido posteriormente alterada para linezolide durante 28 dias. Neste doente a melhoria clínica e imagiológica foi associada à antibioterapia com linezolide[6]. Em dois casos foi descrita melhoria clínica associada à terapia com dexametasona[10, 11].

Já durante o internamento, foi descrito agravamento clínico em 8 doentes[3, 4, 7, 9, 11, 12, 13], 5 necessitaram de ventilação mecânica[7, 10, 11, 12, 13] e um faleceu[7]. Este agravamento intra-hospitalar ocorreu entre 1[7] e 5[9] dias após a admissão com média de 2.1 dias. Nos 2 doentes que iniciaram logo antibioterapia dirigida, também se verificou agravamento durante o internamento. Um iniciou diplopia e parésia do VII par craniano à direita ao 2.º dia de hospitalização e o outro, após uma melhoria inicial, fez convulsões ao 5.º dia. Ambos apresentaram posteriormente uma boa evolução clínica[9]. Nos restantes casos, o agravamento descrito verificou-se antes da instituição de antibioterapia dirigida[3, 4, 7, 11, 12, 13].



Tiveram recuperação completa 5 doentes[3, 5, 8, 9, 12]. Foram descritas sequelas em 6 doentes, incluindo: parésia facial[3, 11], défice motor ligeiro[11], ataxia[4, 10], diplopia[10], disfagia[13] e tonturas persistentes[9].

No caso clínico acima desenvolvido, destacamos que à semelhança de outros casos descritos, se tratava de uma jovem previamente saudável e sem factores de risco para infecção por Listeria. Também não foi identificado o alimento com possível implicação na infecção.

Quanto à evolução, realçamos o intervalo de tempo decorrido entre o início dos sintomas e a admissão hospitalar (uma semana) e entre esta e o agravamento clínico – 10 dias. Efectivamente a doente apresentou inicialmente uma aparente melhoria clínica, em provável relação com a terapêutica com manitol e corticosteroides.

Apesar da gravidade das lesões neurológicas verificadas no decurso da doença, esta doente apresentou recuperação dos défices, situação esta também descrita na generalidade dos casos citados[3, 4, 9, 11, 12, 13]. A resolução imagiológica das lesões foi mais lenta que a melhoria clínica, motivo pelo qual se optou por prolongar a antibioterapia para além das 6 semanas recomendadas[1].

/ Conclusões

A romboencefalite por *Listeria monocytogenes* é uma doença rara, mas com uma morbilidade muito importante, afectando principalmente adultos saudáveis.

Em qualquer adulto que surja com infecção do SNC e sinais de envolvimento do tronco cerebral, é justificado o início de antibioterapia empírica contra *L. monocytogenes*.

/ Bibliografia

1. Bennett L. "*Listeria monocytogenes*". Em: Mandell, Bennett e Dolin, eds. *Principles and Practice of Infectious Diseases.* 7th. Philadelphia: Churchill Livingstone; 2010. p. 2707-2724.

2. Marques N, Coelho F, Saraiva da Cunha J G, Meliço-Silvestre A. "Meningite por *Listeria monocytogenes* em adultos". *Revista Portuguesa de Doenças Infecciosas 2007*; 3(3): 124-127.

3. Salamano R, Braselli A, Hoppe A, Monteghirfo R, Silva T. "Neurolisteriose en adultos". *Arq Neuropsiquiatr 2005*; 63(4): 1063-1069.

4. Alstadhaug K, Antal E, Nielsen E, Rusic Z, Mortensen L, Salvesen R. "Listeria rhombencephalitis - a case report". *Eur J Neurol 2006*; 13: 93-102

5. Reynaud L, Graf M, Gentile I, Cerini R, Ciampi R, Noce S, Borrelli F, Viola C, Gentile F, Briganti F, Borgia G. "A rare case of brainstem encephalitis by *Listeria monocytogenes* with isolate mesencephalic localization. Case report and review". *Diagn Microbiol Infect Dis 2007*; 58: 121-123.

6. Morosi S, Francisci D, Baldelli F. "A case of rhombencephalitis caused by *Listeria monocytogenes* successfully treated with linezolid". *J Infect 2006*; 52: 73-75.

7. Karakitsos D, Samonis G, Georgountzos V, Karabinis A."Fulminant listerial infection of the central nervous system in an otherwise healthy patient: a case report".[em linha] Journal of Medical Case Reports 2009[consultado em 12/07/2010]. Disponível em http://www.jmedicalcasereports.com

8. Drnda A, Koluder N, Hadzic A, Bajramovic N, Baljic R, Mutabdic V."Listeria Meningoencephalitis in an Immunocompetent Person". *Med Arth 2009*; 63(2): 112- 113.

9. Bianchi G, Appollonio I, Piolti R, Pozzi C, Frattola L. "Listeria rhombencephalitis: report of two cases with early diagnosis and favourable outcome" *Clin Neurol Neurosurg 1995*; 97: 344-348.

10. Ortín-Castaño A, Moreiro MT, Inés S, de la Calle B, Rodríguez-Encinas A. "Romboencefalitis por *Listeria monocytogenes.* Probable utilidad de la dexametasona asociada al tratamiento antibiótico". *Revista de Neurologia 2002*; 34(9): 830-832.

11. Kayaaslan B, Akinci E, Bilen S, Gözel M, Erdem D, Çevik M, Bodur H. "Listerial rhombencephalitis in an immunocompetent young adult". *Intern J Infect Dis 2009*; 13: 65-67.

12. Lapostolle F, Law Koune JD, Rouby JJ."Abcès rhombencencéphalique en imagerie par resonance magnétique: listériose probable". *Méd Mal Infect 1997*; 27: 739-740

13. Smiatacz T; Kowalik M, Hlebowicz M. "Prolonged dysfagia due to *Listeria*-rhombencephalitis with brainstem abcess and acute polyradiculoneuritis". *Journal of Infection 2006*; 52: 165-167