ARTIGO DE REVISÃO / *REVIEW ARTICLE*

Mastoidite aguda
estudo retrospectivo de 10 anos

Acute Mastoiditis
a 10 year retrospective study

/ F. Leite / C. Resende / C. Faria

Serviço de Pediatria do Hospital S. Teotónio, Viseu – E.P.E.

Correspondência:
Dr.ª Filipa Leite
Hospital S. Teotónio – Viseu
Av. Rei D. Duarte
3504-509 Viseu
Portugal
Telefone: +351 23 2420500
e-mail: filipasoaresleite@gmail.com

/ Resumo

Introdução: A mastoidite aguda é uma potencial complicação intratemporal de todos os casos de otite média aguda. A introdução da antibioterapia diminuiu a sua incidência, mas de acordo com estudos recentes, tem-se constatado um ressurgimento desta entidade.
Objectivo: Estudar a frequência, características clínicas, laboratoriais e evolução dos casos de mastoidite aguda internados no Serviço de Pediatria do Hospital S. Teotónio, nos últimos dez anos.
Métodos: Estudo retrospectivo dos processos clínicos de crianças internadas por mastoidite aguda, entre Janeiro de 2000 e Dezembro de 2009.
Resultados: Foram diagnosticadas 59 crianças com mastoidite aguda, verificando-se um aumento do número de casos ao longo do período em análise. A idade de apresentação variou dos três meses aos quinze anos, sendo a maioria do sexo masculino (56%). Previamente à admissão, 42,4% estavam sob antibioterapia oral, por otite média aguda. Febre e sinais inflamatórios retro-auriculares foram as principais queixas. O microrganismo mais frequentemente isolado foi a *Pseudomonas aeruginosa*. Todas as crianças foram tratadas com antibioterapia endovenosa, com uma duração média de 7,4 dias. Nesta série, ocorreram complicações adicionais em 7%, correspondentes a quatro abcessos subperiósteos.
Conclusão: A incidência da mastoidite aguda tem vindo a aumentar na comunidade infantil e continua a ser uma infecção potencialmente grave na era antibiótica.

Palavras-chave: Mastoidite, otite média aguda, antibioterapia.

/ Abstract

Introduction: *Acute mastoiditis is a potential intratemporal complication of all cases of otitis media. According to recent studies, the incidence of acute mastoiditis has been increasing.*
Objective: *Evaluate the incidence, clinical, laboratorial and evolution characteristics of the acute mastoiditis cases in our Department, in the last ten years.*
Methods: *Retrospective review of clinical records of children with acute mastoiditis admitted between January 2000 and December 2009.*

Results: *Fifty-nine children were diagnosed with acute mastoiditis. The number of cases has grown up during the studied period. The patient age ranged from three months to fifteen years and most of them were boys (56%). Upon admission, 42.4% were under antibiotic treatment. Fever and retro-auricular inflammatory signs were the most frequent complains. The most common isolated microorganism was Pseudomonas aeruginosa. They all have been treated with intravenous antibiotics, with a mean duration time of 7.4 days. In our series associated complications occurred in 7% (4 subperiosteal abscesses).*
Commentary: *The incidence of acute mastoiditis has been increasing recently in the community studied and continues to be a potentially serious infection in the antibiotic era.*

Key-words: *Mastoiditis, otitis media, antibiotherapy.*

/ Introdução

A mastoidite aguda (ou otomastoidite aguda) é a complicação intratemporal mais frequente e grave da otite média aguda (OMA).[1-9] Uma vez que o revestimento muco-periósteo da apófise mastóide se encontra em continuidade com a do ouvido médio, todos os casos de OMA apresentam algum grau de inflamação mastoideia.[10] Epidemiologicamente, esta entidade é mais frequente no sexo masculino, verificando-se que a maioria das crianças tem idade inferior a 4 anos, o que reflecte o pico etário de OMA.[2, 3, 5-7, 11]

A sua incidência era significativamente elevada na era pré-antibiótica, estando documentada em até 20% dos casos de OMA. Esta complicação chegava a ser a principal causa de internamento em Pediatria, associada frequentemente a complicações como abcesso subperiósteo, abcesso de Bezold, paralisia facial, labirintite supurativa, meningite, abcesso epidural e subdural, abcesso cerebral e tromboflebite do seio lateral. Posteriormente, após a introdução da antibioterapia, assistiu-se a um declínio dramático da sua frequência para valores menos significativos (0,2-2,8%).[2, 3, 5, 7, 10-13]



No entanto, desde os finais da década de 1980, tem-se assistido a um ressurgimento desta entidade, para o qual se apontam fundamentalmente duas causas: o uso indiscriminado de antibióticos e o aparecimento de microrganismos resistentes.[1, 5-7, 14, 15]

Teoricamente, pode considerar-se que a OMA se acompanha sempre de mastoidite, uma vez que na otite existe uma inflamação da mucosa contígua à do ouvido médio.[6] A clínica, no entanto, só surge quando há evolução do processo inflamatório, com acumulação de material exsudativo, inicialmente seroso e posteriormente purulento, cuja pressão leva à desmineralização e necrose óssea, formação de cavidades abcedadas após destruição das paredes das células mastoideias e saída de pús para as áreas contíguas.[12]

Tipicamente, a mastoidite apresenta-se com febre, sinais inflamatórios da região retro-auricular, protrusão do pavilhão auricular e associa-se, com frequência, a história simultânea ou recente de OMA. A etiologia é semelhante e resulta sobretudo de infecções por *Streptococcus pneumoniae, Haemophilus influenza* e *Moraxella catarrhalis*. Nos últimos anos, tem-se constatado um aumento do número de casos por *Pseudomonas aeruginosa*.[4, 5, 12, 16-18]

O diagnóstico de mastoidite aguda é essencialmente clínico, tendo a imagiologia um papel importante na sua confirmação, principalmente quando há complicações.[5] O tratamento varia de uma abordagem conservadora com antibioterapia endovenosa a miringotomia, ou a uma intervenção mais agressiva com mastoidectomia. Goldstein et al. constatou que apenas 25% dos casos de mastoidite aguda necessita de mastoidectomia.[3, 19]

O objectivo deste estudo foi caracterizar os casos de mastoidite aguda internados no Serviço de Pediatria do Hospital S. Teotónio, nos últimos 10 anos.

/ Métodos

Foi efectuada uma revisão casuística dos processos clínicos de crianças com idade inferior a quinze anos, internadas no Serviço de Pediatria do Hospital S. Teotónio, desde 1 de Janeiro de 2000 a 31 de Dezembro de 2009, com o diagnóstico de mastoidite aguda.

Como critérios de inclusão foram considerados: a existência de sinais inflamatórios retroauriculares (rubor, edema, calor e dor à palpação), associados a protrusão do pavilhão auricular e desaparecimento do sulco retro auricular, otalgia ou otorreia, com ou sem febre. Para o diagnóstico etiológico foram colhidos hemocultura e exsudado auricular, este último quando existia otorreia associada ou aquando da realização de miringotomia.

Os processos clínicos com dados incompletos ou diagnóstico não conclusivo foram excluídos.

Os dados epidemiológicos, clínicos, laboratoriais, imagiológicos, terapêutica e evolução, foram informatizados e analisados com o programa Excel® da Microsoft.

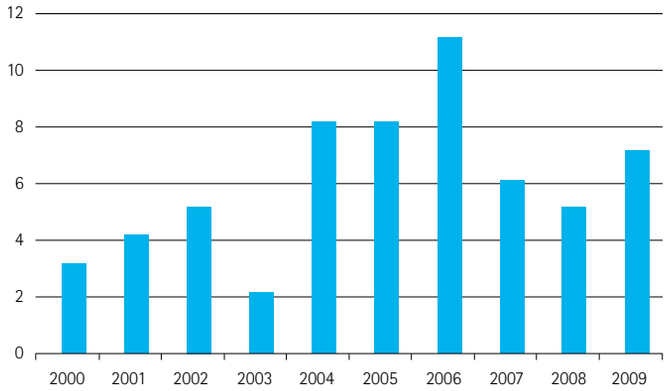

Gráfico 1 — Distribuição do número de casos por ano.

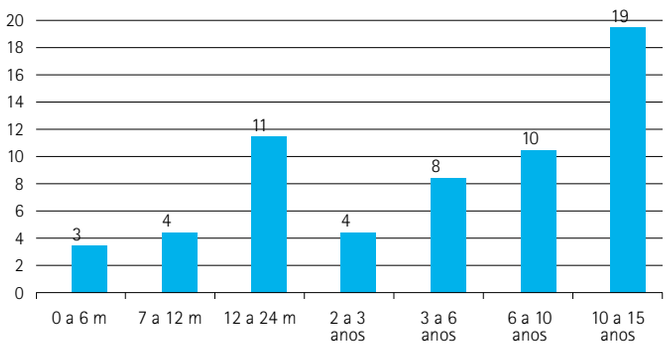

Gráfico 2 — Distribuição do número de casos por idade.

/ Resultados

Durante o período do estudo foram internadas 59 crianças com o diagnóstico de mastoidite aguda, sendo a média de casos por ano de 5,9 e a mediana de 5,5 casos/ano (Gráfico 1). Trinta e três crianças eram do sexo masculino (56%). A mediana de idades, na altura do diagnóstico, foi de 5 anos, oscilando entre os 3 meses e os 15 anos, sendo que 30,5% tinham menos de 2 anos e 12% menos de 12 meses (Gráfico 2).

Quarenta e sete crianças (79,5%) eram previamente saudáveis e as restantes (20,5%) apresentavam história de OMA de repetição. À data da admissão, por diagnóstico prévio de OMA, vinte e cinco crianças (42,4%) estavam sob antibioterapia oral com uma duração média de 2,4 dias, sendo a amoxicilina-ácido clavulânico (48%), a amoxicilina (16%) e o cefuroxime axetil (16%), os antibióticos mais usados.

As 59 crianças (100%) apresentavam sinais inflamatórios retro auriculares e protrusão do pavilhão auricular na altura do diagnóstico e vinte e sete crianças (45,8%) apresentavam febre. Em todas, a mastoidite era, clinicamente, unilateral e a otorreia estava presente em 21 casos (35,6%).

Em 61% das situações as crianças foram observadas por otorrinolaringologia.



Figura 1 — Raio X das mastóides, com incidência esquerda e incidência direita. Círculo a vermelho assinala zona da lesão.



Figura 2 — Tomografia Computorizada dos Ouvidos. Sinais de otomastoidite esquerda com possível evolução colesteatomatosa. Círculo a vermelho assinala zona da lesão.

Foi considerado leucocitose a presença de leucócitos superior a $15x10^9/L$ e proteína C reactiva (PCR) positiva se o valor foi superior a 5 mg/dL. Foi constatada leucocitose em 71% dos leucogramas realizados e o valor mediano da proteína C reactiva (PCR) foi de 5,5 mg/dl (mínimo 0,8; máximo 18 mg/dl). Foi colhida amostra para hemocultura em 42/59 casos (71%), a qual foi estéril em 40 casos e contaminada em 2. No exame cultural do pús auricular de 23 doentes (39%), foi possível isolar 15 gérmenes (65%): *Pseudomonas aeuginosa* (12), *Haemophilus influenza* (1), *Streptococcus pyogenes* (1) e *Staphylococcus epidermidis* (1).

Os exames de imagem (tomografia computorizada (TC) ou ressonância magnética nuclear (RMN) foram solicitados na suspeita de complicações (Figuras 1 e 2). Apenas quatro crianças (7%) realizaram tomografia axial computorizada (TC) e uma realizou ressonância magnética nuclear (RMN).

O tratamento foi inicialmente conservador e os antibióticos usados foram as cefalosporinas de segunda e terceira geração. Trinta e sete crianças (63%) foram medicadas empiricamente com cefuroxime e dezanove (32%) com ceftriaxone. Em onze (19%), a antibioterapia foi alterada de acordo com o teste de sensibilidade aos antibióticos (TSA) ou aparecimento de complicações. Todas as crianças iniciaram a terapêutica por via endovenosa, com uma duração média de 7,4 dias. A terapêutica foi completada, por via oral, com cefuroxime axetil ou amoxicilina e ácido clavulânico. Em 20% dos casos a terapêutica, por via endovenosa, foi continuada em regime de Hospital de Dia.

Seis crianças (10%) foram submetidas a miringotomia e quatro (7%) a drenagem. Evoluíram para abcessos subperiósteos 4 casos, todos os outros evoluíram favoravelmente.

A duração do internamento variou entre 1 e 19 dias, com uma mediana de 5 dias.

/ Discussão

Neste estudo apresenta-se uma série de 59 crianças com mastoidite aguda, internadas ao longo de um período de 10 anos. Outros estudos (Tabela 1), realizados na Península Ibérica, apresentam incidências entre 33 e 205, em períodos de 7 a 10 anos. Constatou-se um aumento crescente do número de internamentos por mastoidite aguda nos últimos anos (Gráfico 1), tal como tem sido referido na literatura.[2, 4, 8, 11, 20-22]. A distribuição por sexos foi semelhante a outros estudos publicados, com um predomínio do sexo masculino.[5, 11] Todos os nossos casos foram unilaterais.[6] Ao contrário de outras séries que reportam mais de um terço dos casos em crianças pequenas, a idade de apresentação das nossas crianças foi, em 63% dos casos, acima dos 3 anos, com uma mediana de 5 anos (Gráfico 2) afectando a mastoidite aguda todos os grupos de idade pediátrica.[2, 6, 8]

A pneumatização da porção inferior das apófises mastóides inicia-se entre os 2 e os 3 anos, mas a porção superior está presente à nascença, pelo que pode existir infecção da região em qualquer idade e quase sempre secundária a OMA.[8, 10]

Como descrito em outros estudos,[2, 6, 13, 17, 22-24] uma proporção elevada de crianças (42,4%) encontrava-se sob antibioterapia à data do internamento.
A prescrição inadequada e indiscriminada de antibióticos não previne as complicações da OMA, podendo modificar a sintomatologia e dificultar o diagnóstico, contribuindo desse modo para o aumento da incidência e atraso no diagnóstico da doença. Concomitantemente, pode ainda promover a selecção de estirpes e aumento das resistências aos microrganismos.[11, 24, 25] Portanto, o uso de antimicrobianos deve ser criterioso no tratamento da OMA, evitando fármacos de amplo espectro como terapêutica inicial. No entanto, a abstenção do uso de antibioterapia nas situações de OMA supurada não é recomendada, pelo risco aumentado de complicações, em particular de mastoidite aguda.[2]

O diagnóstico de mastoidite aguda deve ser sempre clínico, baseado na anamnese e exame físico minuciosos. Os achados clínicos das crianças da nossa amostra são semelhantes aos descritos por outros autores.[7, 11, 26]

A presença de leucocitose com neutrofilia e valores elevados de PCR tem sido sugerida por outros autores como parâmetros indicativos de mastoidite aguda, visto que durante o curso de uma OMA estas alterações não se verificam.[6, 26] No entanto, um hemograma normal não exclui o diagnóstico.[10] Alguns autores encontraram uma relação significativa entre o valor destes parâmetros à data de internamento e a posterior evolução para uma complicação, necessidade de cirurgia ou maior tempo de internamento.[6, 27] Na nossa amostra, 35,6% dos leucogramas realizados foram normais e a hemocultura foi estéril em 95% dos casos, dado raramente se acompanhar de bacteriémia.

TABELA 1 – INCIDÊNCIA DE CASOS DE MASTOIDITE AGUDA EM ESTUDOS REALIZADOS NA PENÍNSULA IBÉRICA

Artigo	País	N.º anos	N.º casos
Paramás AR, 2006[6]	Espanha	10 anos	49
Benito MB, 2006[9]	Espanha	10 anos	205
Salgueiro AB, 2007[7]	Portugal	10 anos	77
Martins C, 2008[5]	Portugal	7 anos	33
Santander BC, 2010[26]	Espanha	10 anos	145

A identificação etiológica realizou-se apenas em 25,4% das crianças, devido à não realização sistemática de timpanocentese, tal como é preconizado por alguns autores, e pela presença de culturas estéreis, possivelmente devido à antibioterapia previamente instituída, estes resultados foram semelhantes aos encontrados por Santander *et al.*, num estudo realizado em Sevilha, num período de tempo semelhante.[26]

A *Pseudomonas aeruginosa* foi o microrganismo mais frequentemente isolado, estando de acordo com outros estudos, os quais referem que recentemente parece haver aumento de casos por este agente, principalmente em crianças mais velhas. [4, 5, 13, 17, 25] Entre os anos 1992-1997, Cohen-Kerem *et al.* encontraram a *P. aeruginosa* como o microrganismo mais frequente para a mastoidite aguda, sendo que 64% destas culturas foram obtidas ao nível do canal auditivo externo.[28] A elevada incidência de *P. aeruginosa,* encontrada na nossa série apenas em crianças com idade superior a 5 anos, pode também ser explicada pelo facto de as culturas terem sido recolhidas ao nível do canal auditivo externo, a partir da otorreia presente.

A correcta identificação do agente etiológico é fundamental na orientação da antibioterapia e no conhecimento epidemiológico das resistências aos antimicrobianos.

Existe uma grande controvérsia na literatura sobre quando usar a TC. Alguns autores propõem a sua realização, por rotina, em todos os casos, baseando-se na documentação de casos de abcesso epidural em crianças com mastoidite sem clínica de complicação intra-craniana.[6] Pelo contrário, existem outros autores que consideram que a maioria das crianças com uma mastoidite aguda pode ser tratada de forma segura sem a realização de TC.[26] Este exame ficaria reservado para os casos em que existe dúvida diagnóstica, principalmente em crianças com idade inferior a 2 anos, evolução clínica desfavorável às 48h de doença ou suspeita de complicação intracraniana.[7, 15, 23, 26] No nosso estudo, a apresentação clínica foi determinante para o diagnóstico em 100% dos casos, daí os exames imagiológicos apenas terem sido solicitados na suspeita de complicações (7%).

A abordagem conservadora é consensual no tratamento da mastoidite aguda, no entanto o que não é consensual é o antibiótico de eleição. Nesta casuística, o cefuroxime foi o antibiótico mais usado de forma empírica, com bons resultados, o que está de acordo com alguns protocolos já estabelecidos.[29, 30]

As complicações podem ocorrer em até 35% dos casos. No nosso estudo obtivemos complicações em apenas 4 (7%) crianças (quatro abcessos subperiósteos). Pensamos que o facto de esta casuística ser pequena, possa ter contribuído para tal.[7, 14, 22]

/ Conclusões

A mastoidite aguda é actualmente uma patologia com uma incidência importante, que requer um conhecimento adequado dos sintomas e um diagnóstico e tratamento precoces, principalmente na criança pequena, de forma a evitar as complicações mais graves.

Nesta série, a maioria dos casos melhorou com o tratamento conservador, reservando-se a cirurgia para as situações mais complicadas.

Na maior parte das variáveis analisadas foram obtidos resultados semelhantes a outros estudos, excepto o menor número de complicações e da necessidade de cirurgia invasiva.

/ Bibliografia

1. Bluestone CD. "Clinical course, complications and sequelae of acute otitis media". *Pediatr Infect Dis J 2000*;19(5 Suppl):S37-46.

2. Spratley J, Silveira H, Alvarez I, Pais-Clemente M. "Acute mastoiditis in children: review of the current status". *Int J Pediatr Otorhinolaryngol 2000*;56(1):33-40.

3. Abdel-Aziz M, El-Hoshy H. "Acute mastoiditis: A one year study in the pediatric hospital of Cairo university". *BMC Ear Nose Throat Disord 2010*;10:1-6.

4. Katz A, Leibovitz E, Greenberg D, Raiz S, Greenwald-Maimon M, Leiberman A, et al. "Acute mastoiditis in Southern Israel: a twelve year retrospective study" (1990 through 2001). *Pediatr Infect Dis J 2003*;22(10):878-82.

5. Martins C, Lopes A, Marques E. Mastoidite aguda. "Experiência de 7 anos". *Acta Pediatr Port 2008*;39(1):8-11.

6. Paramás A, Losa M, Pedro F, Encinas A, Iriguero M. "Mastoiditis aguda infantil. estudio retrospectivo y revisión de la literatura". *Acta Otorrinolaringol Esp 2006*;56:165-70.

7. Salgueiro A, Brito M, Luís C, Machado M. "Mastoidites na idade pediátrica". *Acta Pediatr Port 2007*;38(6):257-61.

8. Serrão Neto A, Flores P, Ruah C, Sousa E, Pereira P, Noronha F, et al. "Mastoidites Agudas na Criança". *Acta Med Port 1998*;11:643-7.

9. Benito BM, Perez Gorricho B. "Acute mastoiditis: increase of incidence and controversies in antibiotic treatment". *Rev Esp Quimioter 2006*;19(4):337-41.

10. Lewis K, Shapiro N, Cherry J. Mastoiditis. In: RD F, JD C, GJ D, SL K, editors. "Textbook of Pediatric Infectious Diseases". 5 ed: WB Saunders Company; 2004. pag. 235-41.

11. Vera-Cruz P, Farinha RR, Calado V. "Acute mastoiditis in children--our experience". *Int J Pediatr Otorhinolaryngol 1999*;50(2):113-7.

12. "Complications and sequelae: Intratemporal". In: Bluestone CD, Klein JO, editors. *Otitis Media in Infants and Children*. 3 ed. Philadelphia: WB Saunders Company; 2001. pag. 299-381.

13. Leskinen K, Jero J. "Complications of acute otitis media in children in southern Finland". *Int J Pediatr Otorhinolaryngol 2004*;68(3):317-24.

14. Ghaffar FA, Wordemann M, McCracken GH, Jr. "Acute mastoiditis in children: a seventeen-year experience in Dallas, Texas". *Pediatr Infect Dis J 2001*;20(4):376-80.

15. Rivero V, Cano-Cortés T, Pinto J, Ugena E, Yanez T, Claver F. "Revisión de otomastoiditis agudas en la población pediátrica – nuestra casuística". *An Otorrinolaringol Ibero Am 2004*;31:215-22.

16. Anderson KJ. Mastoiditis. *Pediatr Rev 2009*;30(6):233-4.

17. Butbul-Aviel Y, Miron D, Halevy R, Koren A, Sakran W. "Acute mastoiditis in children: Pseudomonas aeruginosa as a leading pathogen". *Int J Pediatr Otorhinolaryngol 2003*;67(3):277-81.

18. Paradise J. "Otitis Media". In: Behrman R, Kliegman R, Jenson H, editors. Nelson – *Tratado de Pediatría*. 17 ed. Madrid: Elsevier España, SA; 2004. pag. 2147.

19. Goldstein NA, Casselbrant ML, Bluestone CD, Kurs-Lasky M. "Intratemporal complications of acute otitis media in infants and children". *Otolaryngol Head Neck Surg 1998*;119(5):444-54.

20. Garrelts L, Melnyk BM. "Pacifier usage and acute otitis media in infants and young children". *Pediatr Nurs 2001*;27(5):516-8, 491.

21. Hoberman A, Paradise JL. "Acute otitis media: diagnosis and management in the year 2000". *Pediatr Ann 2000*;29(10):609-20.

22. Ruiz Diaz A, Castillo Martín F, Bilbao Garitagoitia A, Díaz Román C, Garcia Miguel M, Borque Andrés C. "Mastoidite aguda: una entidad emergente". *An Esp Pediatr 2002*;57:427-31.

23. Garcia de Hombre A. "Revisión de las otitis medias agudas complicadas en un hospital comarcal – nuestra experiencia en 10 años". *An Otorrinolaringol Ibero Am 2005*;32:459-65.

24. Heslop A, Ovesen T. "Severe acute middle ear infections: microbiology and treatment". *Int J Pediatr Otorhinolaryngol 2006*;70(10):1811-6.

25. Luntz M, Brodsky A, Nusem S, Kronenberg J, Keren G, Migirov L, et al. "Acute mastoiditis – the antibiotic era: a multicenter study". *Int J Pediatr Otorhinolaryngol 2001*;57(1):1-9.

26. Santander Croche B, Gonzalez Porras A, Sanataella Obando I. "Mastoiditis aguda: experiencia en los ultimos 10 anos en hospital terciário del sur de España". *An Pediatr (Barc) 2010*;72(4):257-62.

27. Kvestad E, Kvaerner KJ, Mair IW. "Acute mastoiditis: predictors for surgery". *Int J Pediatr Otorhinolaryngol 2000*;52(2):149-55.

28. Cohen-Kerem R, Uri N, Rennert H, Peled N, Greenberg E, Efrat M. "Acute mastoiditis in children: is surgical treatment necessary?" *J Laryngol Otol 1999*;113(12):1081-5.

29. Fasheh W. "Mastoiditis – Protocolo Diagnóstico Terapêutico". In: JP F, editor. *Urgências en Pediatria*. 3 ed. Barcelona: Ergon Ediciones; 2002. pag. 85.

30. Martínez Ruiz M, Gómez Bueno O, del Castillo M. "Infecciones del tracto respiratório superior". In: Ruíz Domínguez J, Montero Reguera R, Hernández González N, editors. *Manual de Diagnóstico y Terapêutica en Pediatria*. 4 ed. Madrid: Publicación de Libros Médicos, SLU; 2003. pag. 410.

Agradecimento

ao Dr. Joaquim Agostinho, do Serviço de Imagiologia do Hospital S. Teotónio de Viseu, pelo apoio prestado na selecção e interpretação dos exames imagiológicos.