CASO CLÍNICO / *CLINICAL CASE*

Abcesso Cerebral e *Nocardia* – Uma associação a considerar

Brain abscess and Nocardia *– An association to think about*

/ S. Silva[1] / A. Campos[1] / A. Alves[2]
/ M. Félix[1] / M. H. Estêvão[1]

[1] Serviço de Medicina – Hospital Pediátrico de Coimbra
[2] Serviço de Microbiologia – Centro Hospitalar de Coimbra

Correspondência:
Sónia Silva
Hospital Pediátrico de Coimbra
Av. Bissaya Barreto
3000-075 Coimbra
Telemóvel: 96 2774807
e-mail: silvasos@gmail.com
soniasilva@chc.min-saude.pt

/ Resumo

O abcesso cerebral é uma situação rara na criança mas potencialmente fatal. Os germens mais frequentemente implicados na sua etiologia são *Streptococcus* aeróbios e anaeróbios. Um agente etiológico mais raro (2%) é a *Nocardia*.
Os autores apresentam o caso clínico de uma criança de seis anos de idade, com antecedentes pessoais de cardiopatia congénita operada aos cinco meses, transferida do hospital local por abcesso cerebral. A drenagem cirúrgica e a antibioterapia múltipla e prolongada não levaram a evolução favorável. Um período de janela terapêutica permitiu a identificação, em exame directo do líquor, de um gérmen com características de *Nocardia*. A terapêutica antibiótica dirigida à *Nocardia* foi seguida de uma melhoria gradual até à cura clínica. Os exames complementares efectuados excluíram a presença de outros focos de Nocardiose e o estudo imunitário não mostrou alterações.
A infecção por *Nocardia* deverá ser evocada no caso do abcesso cerebral com evolução complicada. A falta de tratamento dirigido agrava o prognóstico de forma significativa.

Palavras-chave: *Nocardia*, abcesso cerebral, criança

/ Abstract

Brain abscess is a rare but potentially fatal event in children. Aerobic and anaerobic Streptococcus are the agents most often involved on its aetiology. Nocardia is a rare cause (2%). The authors present the case of a six-year old child, with a previous congenital heart surgery at five months, transferred from the local hospital for brain abscess. Despite surgical drainage and antibiotics the evolution was not favourable. A period without antibiotic therapy allowed the identification, by direct examination of the cerebrospinal fluid, of a microorganism with the characteristics of Nocardia. The antibiotic therapy directed to Nocardia was followed by a gradual improvement towards clinical cure. Additional tests ruled out the presence of other localizations of Nocardiosis and the study of the immunologic status showed no alterations.
An infection by Nocardia must be thought of in cases of brain abscess with complicated developments. The lack of specific treatment means a worsening of the prognosis.

Key-words: *Nocardia, brain abscess, child*

/ Introdução

O abcesso cerebral é uma entidade nosológica rara na criança. Resulta frequentemente da disseminação directa de infecção dos seios perinasais, ouvido médio ou abcesso dentário. Existem ainda outras vias de inoculação como a metastização de foco infeccioso distante (endocardite infecciosa na cardiopatia congénita cianótica) ou após osteomielite, cirurgia ou traumatismo cranianos [1-5]. A sua ocorrência como complicação de meningite não é frequente, podendo no entanto esta ser consequência da ruptura do abcesso para um ventrículo [1,2,4]. Ainda que no adulto seja frequente a existência de lesão cerebral prévia (sequelas de acidente vascular cerebral ou neoplasia), tal não ocorre na criança, implantando-se o abcesso em áreas de tecido são, dependendo em localização e número, do foco de origem[2].

A evolução do abcesso processa-se em quatro fases: numa primeira fase, estabelece-se um processo inflamatório local, denominado cerebrite, com edema, infiltrado inflamatório, microtromboses e vasodilatação; ao 4.º dia inicia-se o processo de necrose central e liquefacção; entre o 10.º e o 14.º dia forma-se a cápsula e a partir daí surge uma reacção inflamatória peri-capsular. [1,2,4].

Sob o ponto de vista microbiológico a estirpe causal é determinada pelo foco primário de doença. Actualmente tem-se assistido a uma evolução para a diminuição do *Staphylococcus aureus* e aumento dos anaeróbios [2]. Na criança, 60-70% dos abcessos são causados por *Streptococcus* aeróbios e anaeróbios, 20 a 40% por bacilos gram negativos anaeróbios, 20 a 30% por enterobactereaceas, 10 a 15% por *Staphylococcus aureus* e 1 a 5% por fungos [1]. Em alguns casos existem vários germens envolvidos e em até 30% pode não existir identificação microbiológica [2].

A apresentação clínica depende da idade e estado imunitário da criança, da virulência do gérmen, da infecção primária, da localização e dimensões do abcesso, assim como da existência de meningite, ventriculite ou hipertensão intracraneana (HIC) [1,2]. A tríade constituída por febre, cefaleias e sinais focais nem sempre está presente. Inicialmente poderá ocorrer febre, cefaleias, prostração, mal-estar geral, e ocasionalmente, convulsões. Segue-se uma fase de melhoria transitória, com posterior agravamento das cefaleias e início de vómitos e sinais focais [2,4]. Cerca de 30-50% dos doentes estão apiréticos e os restantes poderão apresentar apenas febre baixa. As cefaleias, secundárias a HIC, ocorrem em 60 a 70% dos casos, inicialmente localizadas e posteriormente generalizadas [1]. Cerca de 30 a 45% dos doentes terão convulsões em qualquer fase da doença, surgindo sinais focais em 35 a 50% e coma em 15 a 20% dos casos [1]. O papiledema é um sinal tardio e de emergência neurocirúrgica.

Os doentes apresentam leucocitose moderada e os parâmetros de infecção (proteína C reactiva e velocidade de sedimentação) podem ser normais. As hemoculturas raramente são positivas. O líquido cefalorraquídeo (LCR) apresenta monocitose moderada, proteinorráquia elevada e glicorráquia baixa, sendo negativas as culturas, excepto se tiver ocorrido ruptura de abcesso e complicação por meningite. O pús do drenado é o melhor local para a identificação microbiológica [1,2,4]. O diagnóstico imagiológico é possível logo nas fases iniciais de cerebrite e edema através da realização da ressonância magnética nuclear (RMN) craneoencefálica, devido à sua maior sensibilidade, sendo por este motivo o exame de diagnóstico de 1.ª linha. A tomografia axial computorizada (TAC) craneoencefálica constitui uma alternativa no caso de não estar disponível a RMN [4].

A drenagem cirúrgica deve ser realizada em todos os casos excepto se o doente tiver contra-indicação cirúrgica, se existirem vários abcessos pequenos ou se o abcesso ainda se encontrar em fase de cerebrite [2,4]. A antibioterapia empírica deve ser guiada pela possível fonte de origem da disseminação e ajustada posteriormente ao gérmen encontrado e respectivo teste de sensibilidade aos antibióticos. A duração do tratamento permanece controversa e varia entre 4 a 8 semanas de antibioterapia endovenosa, seguida de 2 a 3



meses de antibioterapia oral de forma a evitar recorrências [2,4]. Tem-se verificado uma redução considerável da mortalidade, apresentando alguns estudos uma taxa de cerca de 10% [1,2]. Apesar disso, a morbilidade é ainda elevada, existindo sequelas num número elevado de casos, ocorrendo convulsões entre 40 a 50% [2].

/ Caso clínico

MASC, criança do sexo masculino, de seis anos de idade, com antecedentes pessoais de ventrículo direito de dupla saída e estenose pulmonar, submetido a shunt de Blalock-Taussig modificado aos cinco meses. Doze dias antes do internamento iniciou um quadro de febre e vómitos, tendo quatro dias depois sido medicado com cefatrizina. Ficou apirético mas, posteriormente, surgiram prostração e cefaleias frontais de agravamento progressivo. Reiniciou febre no décimo segundo dia de doença, apresentando ao exame objectivo rigidez da nuca, sem sinais neurológicos focais, pelo que foi colocada a hipótese de meningite. Analiticamente apresentava leucócitos – 21,7x10^9/L; (neutrófilos – 17,3x10^9/L) e proteína C reactiva de 14 mg/dl. A hemocultura foi negativa e o líquido cefalorraquidiano (LCR) colhido por punção lombar revelou 2.200 células/mm^3 (80% polimorfonucleares) e no exame directo foram observados cocos gram positivos, identificados mais tarde como *Streptococcus oralis*. Foi instituída terapêutica com ceftriaxone, mas verificou--se um agravamento das cefaleias e da prostração, mantendo-se os vómitos e febre intermitente nos três dias seguintes. O LCR colhido 3 dias depois mostrava um aumento do número de células (Figura 1) pelo que foi associada vancomicina.

Pela suspeita de abcesso cerebral fez TAC craneoencefálica que mostrou um volumoso abcesso cerebral frontal esquerdo com edema e efeito de massa (Figura 2) e o ecocardiograma mostrava uma imagem vegetante no septo interventricular direito e que era sobreponível ao exame realizado um ano antes.

A radiografia do tórax não apresentava alterações e o exame objectivo não sugeria a existência de lesões infecciosas da pele e sistema muscular.

Foi efectuada uma drenagem do abcesso com excisão da sua cápsula e associado metronidazol à restante terapêutica (Figura 1). O controlo tomográfico realizado 48 horas após a cirurgia revelava edema residual. A cultura do conteúdo do abcesso revelou-se positiva para um anaeróbio, cuja identificação não foi possível. Apesar da antibioterapia efectuada, manteve o mesmo quadro clínico (cefaleias, prostração e febre) com agravamento, associando-se anorexia importante com consequente desnutrição grave. A repetição do exame do LCR mantinha evidência de infecção activa

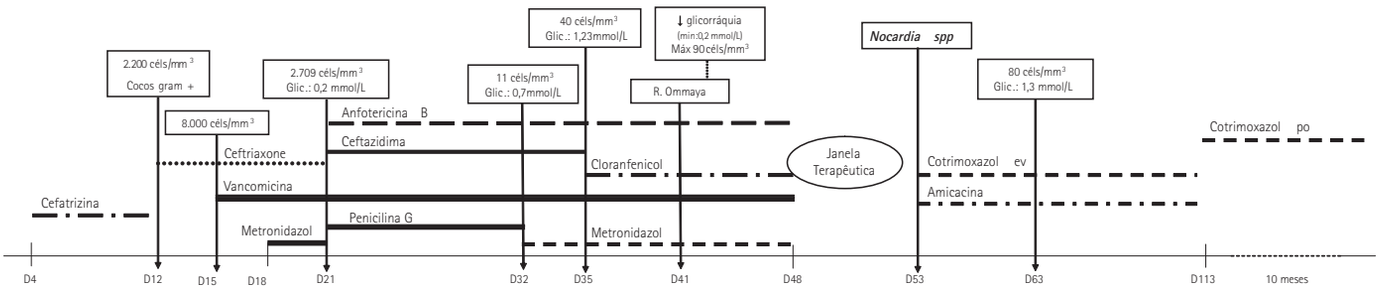

Figura 1: Esquema que mostra a evolução da análise do líquido cefalorraquídeo e da terapêutica antibiótica
Glic: glicorráquia; D: dia de doença; R: reservatório
Glicorráquia normal: 2,2 – 3,9 mmol/L

sem evidência do gérmen responsável, o que motivou nova modificação na terapêutica antibiótica (Figura 1). A necessidade da colheita frequente de LCR levou à colocação de um reservatório de Ommaya. Pelo 48º dia de doença, perante a impossibilidade da identificação de gérmen nas diversas culturas de líquor, foi decidida a realização de um período de janela terapêutica. O estudo directo do LCR então colhido identificou colónias de *Nocardia spp,* cuja falta de desenvolvimento impossibilitou a identificação da espécie. Foi iniciada terapêutica com cotrimoxazol endovenoso e amicacina no 53º dia de doença, tendo a criança ficado apirética e tendo posteriormente havido normalização citoquímica e citológica do LCR.

A pesquisa de outros focos de infecção por *Nocardia spp.* (hemoculturas, culturas de secreções respiratórias e de pontas de cateter) foi negativa. A radiografia do tórax e a ecografia abdominal não apresentavam alterações.

O rastreio de défice imunitário não foi sugestivo de imunodeficiência e a RMN craneoencefálica efectuada ao 58º dia de doença apresentava fenómenos pós inflamatórios nos ventrículos laterais (Figura 3). A recuperação progressiva do estado geral e nutricional foi gradual coadjuvada por nutrição parentérica e fisioterapia.

Completou 60 dias de terapêutica com amicacina e cotrimoxazol endovenosos, e manteve o cotrimoxazol oral durante 10 meses (Figura 1). Foi acompanhado em ambulatório mantendo-se assintomático, com bom estado geral, sem défices neurológicos e evolução estato-ponderal e do desenvolvimento psicomotor adequados para a idade.

/ Discussão

O género *Nocardia* pertence à ordem Actinomycetes e é constituído por diferentes espécies, entre as quais a *Nocardia asteróides* e a *Nocardia brasiliensis*. São bacilos gram positivos, filamentosos, aeróbios obrigatórios, ácido-álcool resistentes, com distribuição mundial como saprófitas de águas e solos [3,6-14]. A *Nocardia* é transmitida através da inalação respiratória ou inoculação cutânea directa [6,8,12-14]. A infecção respiratória, com possibilidade de disseminação hematogénea para qualquer órgão ou sistema, está mais associada à *Nocardia asteróides* e corresponde à forma de apresentação mais frequente. As manifestações cutâneas, como o micetoma cutâneo, associam-se à *Nocardia brasiliensis* [6,7,11,14].

O atingimento do sistema nervoso central (SNC), cuja forma de apresentação mais frequente é o abcesso cerebral [12], resulta habitualmente da disseminação de infecção pulmonar [3] e corresponde a 2% dos abcessos cerebrais na criança [10,13]. A identificação do foco primário ocorre em 23% a 45% das nocardioses sistémicas [9,13]. A *Nocardia asteroides* é responsável por cerca de 87% das nocardioses sistémicas e 97% das nocardioses do SNC [10].

A infecção por *Nocardia* é rara na população pediátrica, e 70% dos casos ocorrem em crianças imunodeprimidas. Os factores de risco para a infecção por *Nocardia* do SNC incluem, entre outros, corticoterapia sistémica prolongada, infecção pelo vírus da imunodeficiência humana, doença granulomatosa crónica, neoplasia e lúpus eritematoso sistémico [6,8-13]. Apesar disso, em algumas séries, cerca de 40% dos doentes eram doentes imunocompetentes [13].

A criança apresentada era portadora de cardiopatia congénita cianótica operada com uma vegetação do septo interventricular. É, no entanto, muito pouco provável que essa vegetação tenha sido o



Figura 2: Tomografia axial computorizada craneoencefálica realizada no 16.º dia de doença mostrando abcesso cerebral frontal esquerdo.

foco de inoculação de Nocardia já que as hemoculturas efectuadas foram sempre negativas e não havia alteração da imagem ecográfica da vegetação em relação às anteriormente observadas.

A cobertura antibiótica usada habitualmente nos casos de abcesso cerebral não se verificou ser eficaz neste caso. Perante as dificuldades terapêuticas optou-se pela colheita e cultura de LCR em período janela, de forma a diminuir ao mínimo a interferência da antibioterapia nas culturas microbiológicas. O exame directo levou à identificação de *Nocardia*, mas não houve possibilidade de confirmação deste resultado por técnicas especiais de identificação. Isto pode ser explicado pelo crescimento lento em cultura deste gérmen, que necessita de um período de incubação prolongado (3 semanas) [6,11,14] e que é facilmente perturbável por outras estirpes e antibioterapia [6]. A prova terapêutica com cotrimoxazol e amicacina confirmaram o diagnóstico.

Os antibióticos de primeira linha no tratamento de nocardiose, incluindo a doença do sistema nervoso central, são as sulfonamidas, nomeadamente o sulfametoxazol em associação com trimetroprim, sendo recomendada a associação à amicacina, ao meropenem ou ao imipenem na doença grave [3,6-11,14]. Esta associação deve ser mantida durante pelo menos 4 a 12 semanas [11,14], seguida de cotrimoxazol até se completar 10 a 12 meses de terapêutica [6,7,10,14]. A terapêutica prolongada tem por objectivo a diminuição do número de recidivas [6].

Apesar de terapêutica específica, a taxa de mortalidade da infecção por *Nocardia* varia entre 25 a 40%, havendo na quase totalidade dos casos um envolvimento do sistema nervoso central [12]. Contrariamente à literatura, no caso apresentado o quadro clínico evoluiu para a cura sem aparentes sequelas.

Numa criança com abcesso cerebral de evolução desfavorável, apesar de terapêutica adequada (antibiótica e/ou cirúrgica), deve ser considerada a possibilidade de a infecção ser causada por um gérmen pouco habitual, como a *Nocardia*. Perante tal suspeita, e dada a dificuldade na identificação microbiológica, pode ser lícito efectuar prova terapêutica com antibioterapia dirigida, que confirmará o diagnóstico e permitirá boa evolução clínica. Nestes casos, a investigação do estado imunitário é obrigatória, se bem que a infecção possa ocorrer em imunocompetentes.

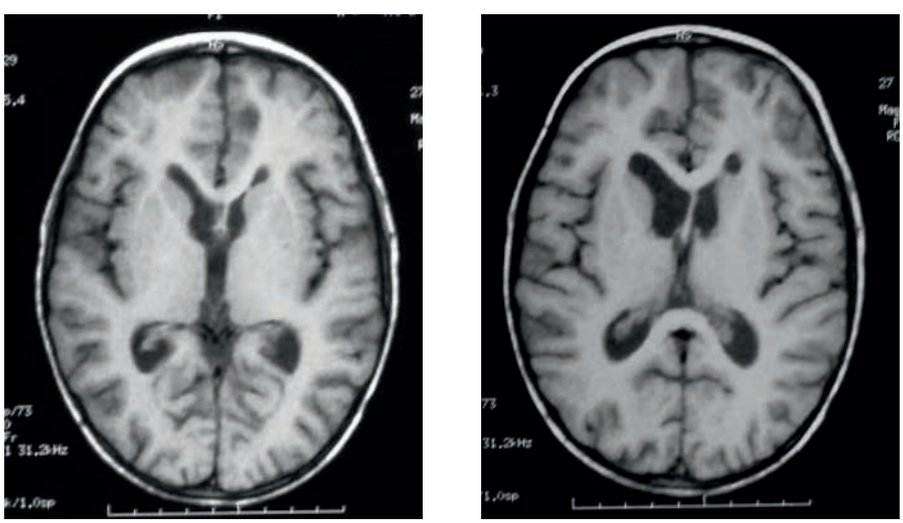

Figura 3: Ressonância magnética craneoencefálica realizada no 58.º dia de doença apresentando fenómenos pós-inflamatórios nos ventrículos laterais.

/ Bibliografia

1. Sáez-Llorens, X. "Brain Abscess in Children". *Semin Pediatr Infect Dis* 2003;14:108-14.

2. Cochrane DD. "Brain Abscess". *Pediatr Rev* 1999;20:209-14.

3. Avantaneo MD, Colonese MV, Tomosella MT, Alcaraz RP, Veloso O. "Absceso cerebral por Nocardia". *Revista de Posgrado de la VIa Cátedra de Medicina* 2003;126:10-1.

4. Darville T, Jacobs RF. Nocardia. In: Feigin, Cherry, Demmler, Kaplan. *Textbook of Pediatric Infectious Diseases*. Fifth edition. Philadelphia, Elsevier Saunders; 2004, 1414-7.

5. Félix M, Correia A, Januário L. "A questão diagnóstica – Abcesso cerebral". *Saúde Infantil* 1999;21(1):55-9.

6. Salta G, Bouw MJ, Tendeiro T, Saraiva Z, Reis M, Castro MM, et al. "Nocardiose Pulmonar". *Acta Med Port* 2002;15:441-5.

7. Montoya JP, Carpenter JL, Holmes GP, Hurley DL, Winn R. "Disseminated Nocardia transvalensis infection with osteomyelitis and multiple brain abscesses". *Scand J Infect Dis* 2003;35:189-212.

8. Law BJ, Marks MI. "Pediatric Nocardiosis". *Pediatrics* 1982;70:560-4.

9. Lumb R. "Nocardiosis". *IMVS Newsletter* 2002, 42:6-7.

10. Fleetwood IG, Embil JM, Ross IB. "Nocardia asteroides cerebral abscess in immunocompetent hosts: report of three cases and review of surgical recommendations". *Surg Neurol* 2000; 53:605-10

11. Goodkin HP, Pomeroy SL. "Parameningeal infections". In: Feigin, Cherry, Demmler, Kaplan. *Textbook of Pediatric Infectious Diseases*. Fifth edition. Philadelphia, Elsevier Saunders; 2004, 475-84.

12. Malicarne L, Marroni M, Farina C, Camanni G, Valente M, Belfiori B, et al. "Primary brain abscess with Nocardia farcinica in a immunocompetent patient". *Clin Neurol Neurosurg* 2002;104:132-5.

13. Marlowe M, Ali-Ahmad D, Cherrick I, Higgins M, Kiska D, Domachowske J, et al. "Central nervous system nocardiosis in an immunocompetent child". *Pediatr Infect Dis J* 2000;19:661-2.

14. American Academy of Pediatrics. "Nocardiosis". In: Pickering LK, Baker CJ, Long SS, McMillan JA, eds. Red Book: 2006 Report of the Committee on Infectious Diseases. 27th ed. Elk Grove Village, IL: American Academy of Pediatrics;2006:470-1.