



## Rotura do baço: Uma apresentação atípica de uma infeção disseminada por *Mycobacterium tuberculosis* em doente imunocompetente

*Splenic rupture: An atypical presentation of disseminated Mycobacterium tuberculosis infection in an immunocompetent patient*

José Ganicho<sup>1</sup>, Diana Dinis<sup>1</sup>, Nuno Gião<sup>2</sup>, Maria Carlos<sup>1</sup>, Claudina Cruz<sup>1</sup>, Marta Leal<sup>1</sup>, Ana Raquel Garrote<sup>1</sup>, Fernando Maltez<sup>1,3</sup>, Maria José Manata<sup>1</sup>

<sup>1</sup> Serviço de Doenças Infecciosas, Hospital Curry Cabral, Unidade Local de Saúde São José, Lisboa, Portugal

<sup>2</sup> Serviço de Anatomia Patológica, Unidade Local de Saúde São José, Lisboa, Portugal

<sup>3</sup> Instituto de Saúde Ambiental, Faculdade de Medicina da Universidade de Lisboa, Lisboa, Portugal

**Autor correspondente: José Ganicho** Email: jose.ganicho@gmail.com

DOI:10.65332/rpdi.v20.125    Recebido: 11 Jul 2025    Aceite: 05 Dez 2025    Publicado: 13 Fev 2026

### RESUMO

**Descrição do Caso:** Homem de 47 anos, imunocompetente, proveniente da Gâmbia, em Portugal há 18 meses, recorreu à urgência por dor abdominal, vômitos e sensação febril há 48 horas. Negou queixas gastrointestinais ou respiratórias e contacto ou infeção prévia por *Mycobacterium tuberculosis*. Apresentava defesa à palpação abdominal superior. Analiticamente, destacava-se citocolestase marcada e hemoglobina de 11,5 g/dL. A tomografia computadorizada (TC) abdominal revelou baço com múltiplas lacerações, com hemoperitoneu, tendo sido submetido a esplenectomia. No internamento, manteve febre diária e sudorese noturna. A investigação adicional identificou IGRA positivo, TC torácica com micronodularidade nos ápices e TC abdominopélvica com hepatomegalia, ascite e linfadenopatias. A pesquisa de bacilos ácido-álcool resistentes (BAAR) por exame direto e o teste molecular para *Mycobacterium tuberculosis* nas secreções respiratórias foram negativos. Ao 24.º dia, a histologia do baço evidenciou granulomas com necrose e BAAR positivo. Iniciou tratamento com linezolida, levofloxacina e etambutol, substituído por antituberculosos de 1.ª linha após normalização da citocolestase.

**Conclusão:** A tuberculose esplénica é rara e normalmente associada a formas disseminadas. A rotura espontânea do baço torna este caso singular, reforçando a necessidade de incluir *Mycobacterium tuberculosis* no diagnóstico diferencial de quadros abdominais atípicos, mesmo na ausência de sintomas respiratórios.

**Palavras-Chave:** Dor abdominal; Rotura esplénica; Infeção por *Mycobacterium tuberculosis*.

**ABSTRACT**

**Case Presentation:** A 47-year-old immunocompetent man from Gambia, living in Portugal for 18 months, presented to the emergency department with a 48-hour history of abdominal discomfort, vomiting, and unquantified fever. He denied gastrointestinal or respiratory symptoms, previous contact or infection with *Mycobacterium tuberculosis*. On examination, he had tenderness and guarding in the upper abdominal quadrants. Laboratory tests showed mild hepatic cytolysis, marked cholestasis, and haemoglobin of 11.5 g/dL. Abdominal CT scan revealed a splenic rupture with moderate hemoperitoneum, so the patient underwent urgent splenectomy. During hospitalisation, he maintained daily fever and night sweats. Further investigation showed a positive IGRA, thoracic CT scan with apical centrilobular micronodularity, and abdominopelvic CT with hepatomegaly, ascites, and diaphragmatic lymphadenopathies. Bacillus acid-alcohol-resistant (BAAR) and *Mycobacterium tuberculosis* nucleic acid amplification tests in respiratory samples were negative. On day 24, splenic histology revealed granulomas with necrosis and BAAR staining positive. He was started on linezolid, levofloxacin, and ethambutol, and later switched to first-line antituberculous therapy following stabilisation of cholestatic parameters.

**Conclusion:** Splenic tuberculosis is rare and typically occurs in disseminated forms. Spontaneous splenic rupture adds uniqueness to this case, highlighting the need to consider *Mycobacterium tuberculosis* in atypical abdominal presentations.

**Keywords:** Abdominal Pain; Splenic Rupture; *Mycobacterium tuberculosis* Infection.

**Introdução**

A tuberculose (TB) é uma infeção causada por bactérias do complexo *Mycobacterium tuberculosis*. Apesar dos avanços no diagnóstico e tratamento, este continua a ser um importante problema de saúde pública, sendo uma das principais causas de morte por doença infecciosa a nível global. Efetivamente, se não for tratada, a doença pode ser fatal em 50,0 a 65,0% dos casos no prazo de cinco anos<sup>1</sup>. De acordo com o relatório de 2024 da Organização Mundial de Saúde (OMS), em 2023, a nível mundial, foram diagnosticados 8,2 milhões de novos casos, um aumento face a 2022 (7,5 milhões de casos)<sup>2</sup>. Em Portugal, de acordo com o Relatório de Vigilância e Monitorização da Tuberculose, publicado pela Direção-Geral da Saúde, em 2024, foram notificados 1518 casos de tuberculose durante o ano de 2022 e a taxa de notificação foi de 14,5 por 100 mil habitantes. Apesar do aumento do número de diagnósticos de TB, o número de casos de tuberculose multirresistente ou resistente à rifampicina (TB-MDR/RR) tem-se mantido estável a nível mundial, com 175923 casos registados

em 2023<sup>2</sup>. De acordo com o Relatório de Vigilância Laboratorial da Tuberculose em Portugal<sup>3</sup>, publicado em 2024, os casos de TB-MDR/RR continuam a aumentar, tendo-se registado um aumento de 22,0% face a 2023, com um total de 27 novos casos em 2024.

A transmissão de *Mycobacterium tuberculosis* ocorre principalmente por gotículas aerossolizadas e é dependente de inúmeros fatores, nomeadamente o ambiente e o grau de contacto com uma pessoa infetada, a carga bacteriológica da expetoração, a localização da infeção e a presença de coinfeções, nomeadamente por vírus da imunodeficiência humana (VIH). Após a inalação de partículas aerossolizadas, em aproximadamente 70,0% dos casos, os mecanismos de defesa do hospedeiro conseguem neutralizar os bacilos. No entanto, em cerca de 30,0% dos casos, os bacilos conseguem ultrapassar a resposta imunitária inicial, multiplicar-se e disseminar-se, primeiro por extensão linfática e, posteriormente, por disseminação hematogénica<sup>1</sup>.

Estima-se que cerca de 10,0% das pessoas infetadas, cuja resposta imunitária foi suficiente para conter a infeção inicial, desenvolvam tuberculose ativa ao longo da vida. A tuberculose extrapulmonar representa cerca de 15,0% de todos os casos de tuberculose<sup>4</sup>, sendo os locais mais frequentemente afetados os gânglios linfáticos, a pleura, o trato geniturinário, os ossos e as articulações, o sistema nervoso central, o peritoneu e o pericárdio<sup>1</sup>. No entanto, com a progressão da infeção pode existir envolvimento de praticamente qualquer órgão<sup>1,5</sup>. No que concerne ao envolvimento esplénico, não é conhecida a sua incidência exata, sendo considerado uma apresentação rara documentada apenas em séries de casos clínicos<sup>6-9</sup>. Algumas casuísticas de tuberculose miliar referem que os locais mais afetados nesta forma de tuberculose são o baço (100%), os pulmões (86,0%), a medula óssea (77,0%) e o fígado (70,0%)<sup>5</sup>.

Em indivíduos imunocompetentes, a tuberculose esplénica é particularmente rara<sup>6</sup>, sendo a maioria dos casos diagnosticados no contexto de afetação multiorgânica<sup>8</sup>, em doentes provenientes da Índia ou do continente africano<sup>7</sup>. Outros fatores de risco para o envolvimento esplénico incluem imunossupressão, infeção esplénica prévia ou história de trauma esplénico. A tuberculose esplénica pode cursar com sintomas constitucionais inespecíficos, nomeadamente fadiga, perda ponderal, sudorese noturna e astenia, mas também com esplenomegalia, hiperesplenismo ou abscessos. Se não for diagnosticada nesta fase sintomática, com a evolução da infeção a tuberculose esplénica pode apresentar-se com rotura esplénica<sup>9</sup>, sendo esta uma manifestação ainda mais rara. Efetivamente, estão descritos na literatura menos de dez casos de rotura esplénica no contexto de tuberculose<sup>10,11</sup>. De seguida, descreve-se o caso clínico de um doente com tuberculose esplénica, nomeadamente a sua apresentação clínica, o diagnóstico e o tratamento.

## Descrição do Caso

Doente do sexo masculino, 47 anos, proveniente da Gâmbia, a residir em Portugal há cerca de 18 meses, com antecedentes pessoais de hipertensão arterial e medicado com lercanidipina, recorreu ao serviço de urgência (SU) por apresentar, nas 48 horas prévias, dores abdominais nos quadrantes superiores, sem fatores de alívio ou agravamento identificados, vômitos alimentares e sensação febril não quantificada. Negou sintomatologia respiratória, gastrointestinal ou geniturinária, viagens recentes, história prévia ou conhecimento de contacto com pessoas com infeção por *Mycobacterium tuberculosis*. Ao exame objetivo, encontrava-se consciente, orientado, colaborante no tempo, espaço e pessoa, com tensão arterial de 157/108 mmHg, frequência cardíaca de 108 batimentos por minuto (bpm), febril com temperatura timpânica de 38 °C, eupneico em ar ambiente, sem sinais de dificuldade respiratória, auscultação cardiopulmonar sem alterações relevantes. Palpação abdominal dolorosa nos quadrantes superiores, com defesa, sem massas ou organomegalias palpáveis. Na avaliação analítica inicial destacam-se apenas anemia, elevação ligeira dos parâmetros inflamatórios, lesão renal aguda e GGT aumentada (tabela I).

Na avaliação por tomografia computadorizada (TC) destacava-se “baço com múltiplas lacerações, a maior de 7 cm, hematoma periesplénico e moderado hemoperitoneu” (figura 1).

Na reavaliação, o doente encontrava-se hemodinamicamente estável com tensão arterial de 145/94 mmHg e frequência cardíaca de 88 bpm. À palpação abdominal, apresentava abdómen ainda doloroso à palpação difusa, principalmente nos quadrantes esquerdos. Na reavaliação analítica às 2 horas, destacou-se queda da hemoglobina de 1,2 g/dL, sem outras alterações a destacar, e na gasimetria arterial apresentava lactato de 1,0 mmol/L.

**Tabela I.** Estudo analítico realizado no serviço de urgência

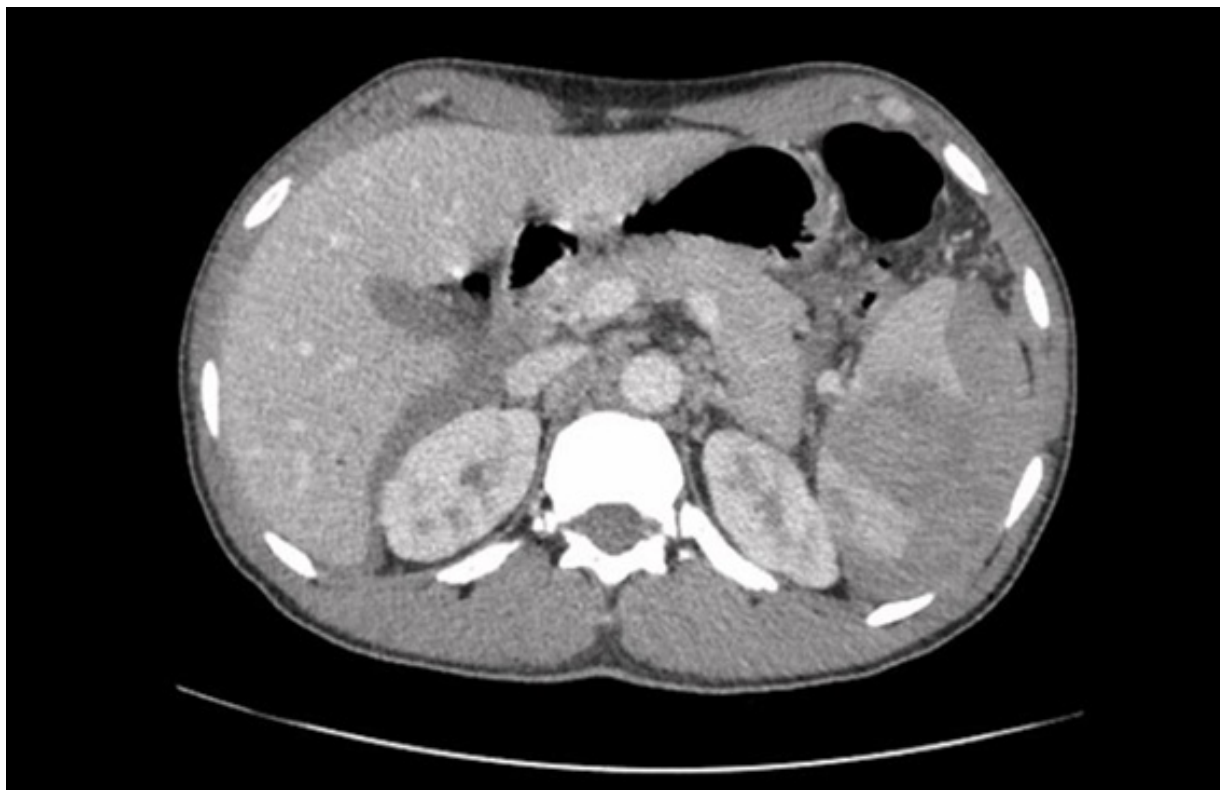Parâmetro	Intervalos	À admissão	Reavaliação (2h)
Hemoglobina, g/dL	13,0–17,0	11,5	10,3
Hematócrito, %	40,0–50,0	35,1	30,9
Volume globular médio, fL	78,0–96,0	85,0	84,9
Leucócitos, 10 <sup>3</sup> /mm <sup>3</sup>	4,5–11,0	10,9	11,1
Neutrófilos, %	40,0–75,0	71,9	64,1
Eosinófilos, %	0,0–6,0	0,1	0,3
Basófilos, %	0,0–1,0	0,3	0,2
Linfócitos, %	15,0–45,0	15,0	18,4
Monócitos, %	2,0–11,0	12,7	17,0
Plaquetas, 10 <sup>3</sup> /mm <sup>3</sup>	150–450	347	302
Proteína C reativa, mg/dL	<0,5	9,0	—
Ureia, mg/dL	16,6–48,5	33	—
Creatinina, mg/dL	0,7–1,2	1,4	—
AST, U/L	<40	48	—
ALT, U/L	<41	35	—
GGT, U/L	<60	194	—
Sódio, mmol/L	136–145	136	—
Potássio, mmol/L	3,5–5,1	3,6	—
Cloro, mmol/L	98–107	93	—
INR	0,8–1,2	—	1,2
Lactato, mmol/L	<1,5	—	1,0

Abreviaturas: ALT, alanina aminotransferase; AST, aspartato aminotransferase; GGT, gama-glutamilttransferase; INR, international normalized ratio.

Adicionalmente, realizou TC do tórax em que se destaca a presença de “micronodularidade centrilobular com predomínio nos ápices, sugerindo provável bronquiolite respiratória/pneumonite de hipersensibilidade”, assim como “discretas hipertrofias ganglionares axilares”.

Dada a sintomatologia e o padrão descrito em TC, colheu novas hemoculturas para exame bacteriológico e micobacteriológico e expetoração para pesquisa de micobactérias. O doente foi submetido também a broncofibroscopia com colheita de lavado broncoalveolar e realização de ecocardiograma para exclusão de endocardite.

O segundo par de hemoculturas revelou-se estéril e a pesquisa de micobactérias em hemocultura negativa. Na avaliação ecocardiográfica não se visualizaram imagens sugestivas de vegetações, trombos ou massas intracavitárias. A expetoração e o lavado broncoalveolar apresentaram pesquisa de bacilos álcool-ácido resistentes (BAAR) negativa e o teste de amplificação de ácidos nucleicos (TAAN) para *Mycobacterium tuberculosis* também foi negativo, aguardando-se ainda o resultado cultural para micobactérias de ambos. Os resultados serológicos e bacteriológicos completos encontram-se descritos na tabela II.



**Figura 1.** Tomografia Computorizada (TC) abdominal e pélvica à admissão no Serviço de Urgência.

Por subida sustentada dos parâmetros de citocoléstase hepática (tabela III), realizou nova TC abdominopélvica que revelou “hepatomegalia (cerca de 22 cm de eixo longitudinal), mínimas imagens nodulares hipocaptantes, localizadas no segmento IVa e várias no lobo hepático direito, de difícil caracterização pelas suas reduzidas dimensões, hipertrofias ganglionares diafragmáticas direitas e adenopatias em topografia do hilo hepático, celíacas, inter-porto-cava, lombo-aórticas e inter-aortocavas, as maiores com cerca de 1,9 cm e 2 cm de maiores diâmetros”. Referiu, ainda, presença de “ascite nos recessos peritoneais superiores, goteiras parieto-cólicas e recessos peritoneais inferiores”.

Ao vigésimo quarto dia de internamento, é obtido o resultado da peça operatória que revela tecido esplênico extensamente substituído por múltiplos

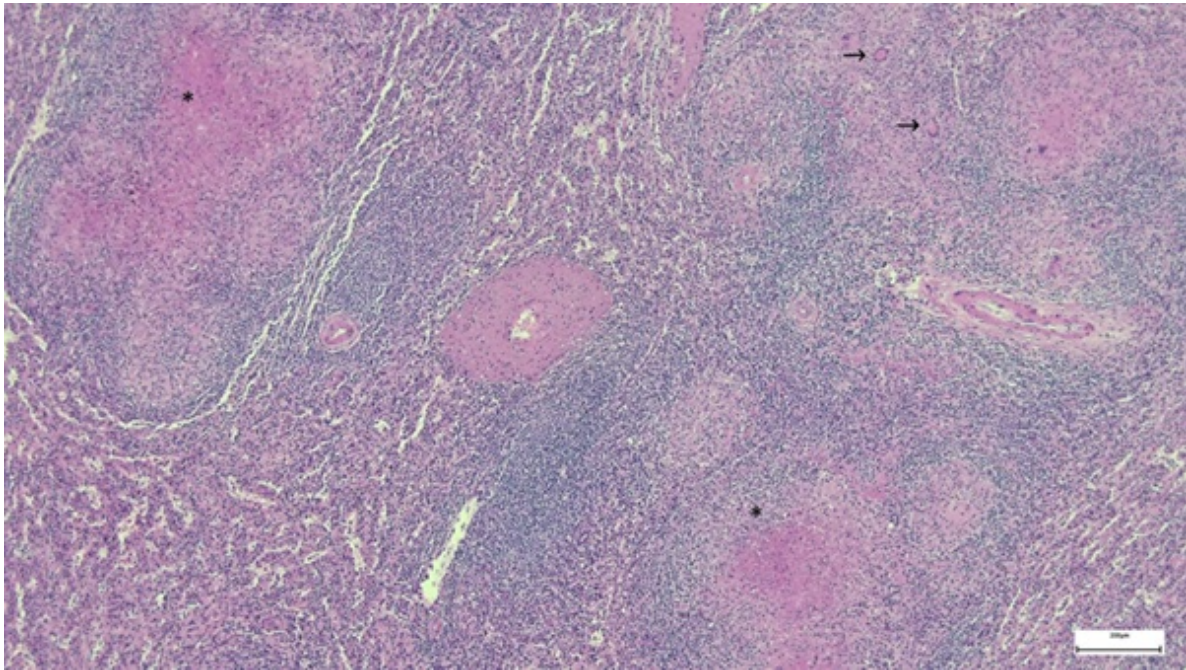
granulomas epitelióides associados a infiltrado inflamatório de predomínio mononuclear, com ocasionais células gigantes multinucleadas e necrose (figura 2) e rotura capsular associada a extenso hematoma subcapsular. A pesquisa de BAAR foi positiva (figura 3). Não havia evidência morfológica de tecido neoplásico.

Tendo em conta a infeção por *Mycobacterium tuberculosis*, com envolvimento esplênico confirmado, e pulmonar, ganglionar, hepático e peritoneal presumido, decidiu-se iniciar terapêutica antituberculosa com linezolida 600 mg, uma vez ao dia (1 comprimido de 600 mg por dia), levofloxacina 1000 mg, uma vez ao dia (2 comprimidos de 500 mg por dia) e etambutol 1200 mg, uma vez ao dia (3 comprimidos de 400 mg por dia), esquema escolhido atendendo ao padrão citocolestático.

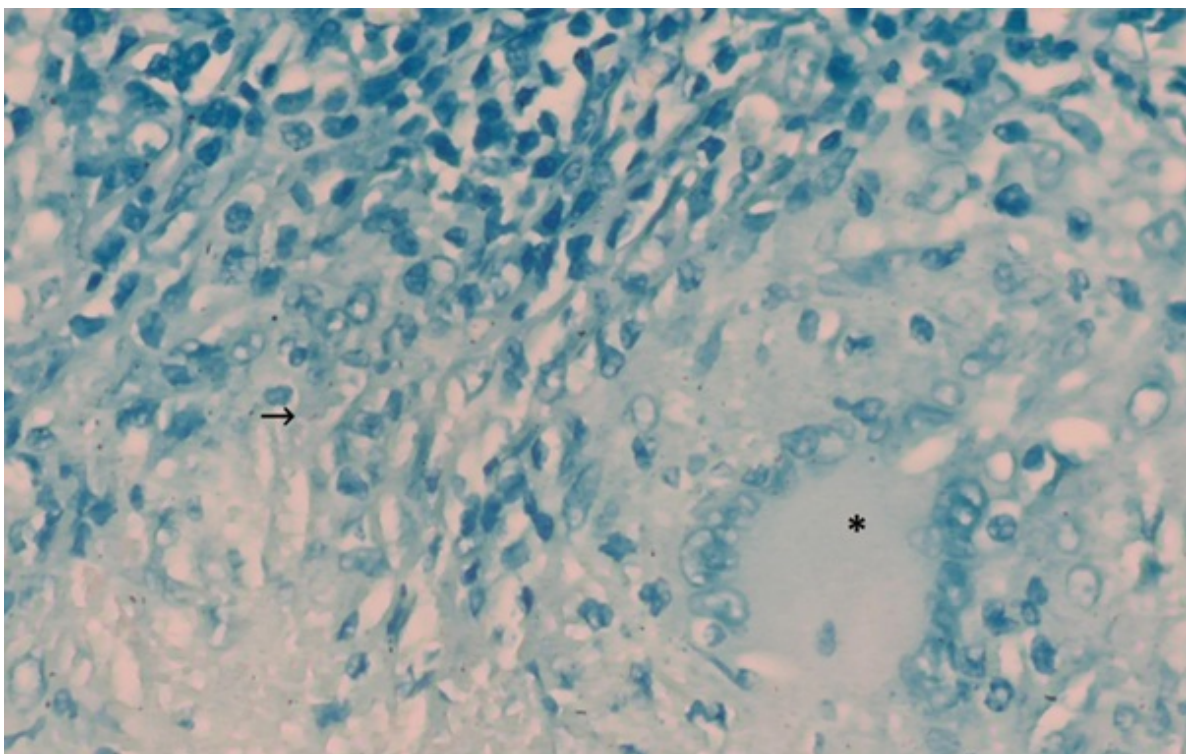
**Tabela II.** Estudo realizado durante o internamento

Parâmetros	Resultados
Hemoculturas (aeróbios e anaeróbios; 4 pares)	Negativas
Pesquisa de micobactérias em hemocultura	Negativa
Urocultura	Negativa
Painel de vírus respiratórios	Coronavírus 43 detetado
IGRA (QuantiFERON)	Positivo
Expetoração	Microscopia: sem microrganismos; BAAR ausentes. Cultura bacteriológica: negativa. TAAN para <i>Mycobacterium tuberculosis complex</i> : negativo. Cultura micobacteriológica: negativa.
Lavado broncoalveolar	Microscopia: sem microrganismos; BAAR ausentes. Citologia: raros leucócitos polimorfonucleares; células neoplásicas ausentes. Cultura bacteriológica e micológica: negativas. Pesquisa de <i>Ag. Galactomannan</i> : negativa. TAAN para <i>Mycobacterium tuberculosis complex</i> : negativo. Cultura micobacteriológica: negativa.
Ac. Hepatite A	IgM negativo; IgG positivo
Ag. HBs	Negativo
Ac. anti-HBc IgM (core M)	Negativo
Ac. Hepatite C (total)	Negativo
Ac. anti-VIH 1+2	Negativo
Ac. anti- <i>Toxoplasma gondii</i>	IgM negativo; IgG positivo
Ac. CMV	IgM negativo; IgG positivo
Ac. heterófilos	Negativo
VDRL	Negativo
TPHA	Negativo

Abreviaturas: Ac, anticorpo; Ag, antigénio; BAAR, bacilos álcool-ácido resistentes; CMV, citomegalovírus; IgM, imunoglobulina M; IgG, imunoglobulina G; IGRA, interferon-gamma release assay; TAAN, teste de amplificação de ácidos nucleicos; TPHA, *Treponema pallidum* hemagglutination assay; VDRL, venereal Disease Research Laboratory; VIH, vírus da imunodeficiência humana.



**Figura 2.** Tecido esplénico extensamente substituído por processo inflamatório granulomatoso necrotizante (\*), com presença de células gigantes multinucleadas de tipo Langhans (→). H&E ×40.



**Figura 3.** Na periferia de um dos granulomas epitelióides necrotizante, adjacente a uma célula gigante multinucleada (\*), observa-se um bacilo morfologicamente compatível com *Mycobacterium tuberculosis* (→). Ziehl-Neelsen ×400.

**Tabela III.** Evolução dos parâmetros citocolestáticos ao longo do internamento

Parâmetros	18 dez. 24	23 dez. 24	30 dez. 24	08 jan. 25	13 jan. 25	20 jan. 25
AST, U/L	38	55	162	148	116	88
ALT, U/L	26	42	132	97	64	45
GGT, U/L	165	393	668	1035	858	564
Fosfatase alcalina, U/L	271	518	1058	1414	1191	1055
Bilirrubina total, mg/dL	0,3	0,2	0,3	0,7	0,5	0,4

Abreviaturas: ALT, alanina aminotransferase; AST, aspartato aminotransferase; dez, dezembro; GGT, gama-glutamiltransferase; jan, janeiro.

No segundo dia de terapêutica antituberculosa, o doente atinge o pico de citocolestase (AST 163 U/L, ALT 111 U/L, GGT 1035 U/L e FA 1414 U/L). Após melhoria dos marcadores de citocolestase, foi introduzido esquema antituberculoso de 1<sup>a</sup> linha com isoniazida 300 mg, uma vez por dia (1 comprimido de 300 mg por dia), rifampicina 600 mg, uma vez por dia (2 comprimidos de 300 mg por dia), pirazinamida 1500 mg, uma vez por dia (3 comprimidos de 500 mg por dia) e etambutol 1200 mg, uma vez por dia (3 comprimidos de 400 mg por dia), associado a piridoxina 40 mg uma vez por dia, com boa tolerância. Dada a estabilidade clínica e analítica, o doente teve alta do internamento, mantendo seguimento em Consulta Respiratória de Comunidade (previamente designados Centros de Diagnóstico Pneumológico).

## Discussão

A tuberculose permanece um importante problema de saúde pública mundial com 8,2 milhões de novos casos registados em 2023, de acordo com a OMS<sup>2</sup>. Com a progressão da infeção por *Mycobacterium tuberculosis* e disseminação extrapulmonar através da corrente sanguínea, qualquer órgão pode ser afetado, sendo os locais mais frequentes os gânglios linfáticos, pleura, trato geniturinário, ossos e articulações, sistema nervoso central, peritoneu e pericárdio<sup>1</sup>. No caso da tuberculose esplénica, os bacilos penetram no parênquima do órgão e desencadeiam uma resposta inflamatória que conduz à esplenomegalia, à formação de granulomas e, posteriormente, a focos de necrose caseosa. Essas alterações estruturais fragilizam a sua arquitetura e aumentam o risco de rotura<sup>12</sup>.

No caso clínico, descreve-se um doente natural da Gâmbia, país que, em 2023, registou uma incidência de 142 casos de tuberculose por 100000 habitantes<sup>13</sup>. Para além da sua origem geográfica, não apresentava outros fatores epidemiológicos de risco, tendo negado viagens recentes, contacto com indivíduos com sintomas respiratórios e/ou gastrointestinais, imunossupressão, nomeadamente, infeção por VIH ou terapêutica imunossupressora, história pessoal ou contacto prévio com casos de infeção por *Mycobacterium tuberculosis*.

À admissão no SU, o doente apresentava queixas com 48 horas de evolução de desconforto abdominal, vômitos e sensação febril não quantificada, não se podendo excluir infeção por *Mycobacterium tuberculosis*, apesar do tempo de evolução curto. Na verdade, as manifestações clínicas da tuberculose são geralmente inespecíficas, pelo que a apresentação disseminada traduz, habitualmente, um quadro com semanas a meses de evolução de astenia, fadiga, perda ponderal e sudorese noturna. No caso da tuberculose esplénica, para além dos sintomas referidos, os doentes podem apresentar ainda náuseas, vômitos, dor abdominal e esplenomegalia. Na abordagem clínica desta apresentação, é importante esclarecer se o doente apresenta fatores de risco para afetação esplénica, nomeadamente imunossupressão, infeção esplénica prévia ou história de trauma esplénico, aspetos não identificados neste doente<sup>14</sup>. Se não for diagnosticada nesta fase sintomática, com a disseminação da infeção neste órgão, o doente pode apresentar-se com rotura esplénica. Efetivamente, a TC abdómen realizada no serviço de urgência revelou um baço com múltiplas lacerações, com

lesões parenquimatosas, hematoma periesplénico e hemoperitoneu moderado.

A causa mais frequente de rotura esplénica é o trauma, algo que não se verificava neste doente. Apesar de incomum, a rotura do baço atraumática é uma condição grave, sendo que, de acordo com uma revisão sistemática de 845 casos<sup>15</sup>, destacam-se como causas mais frequentes: as neoplasias, nomeadamente leucemia e linfoma (30,3%), infeção (27,3%), doenças inflamatórias, nas quais se incluem a pancreatite aguda e crónica (20,0%), tóxicos e fármacos, nomeadamente uso de anticoagulação, fatores estimuladores de colónias, diálises e terapêutica trombolítica (9,2%). Particularizando o diagnóstico diferencial do ponto de vista infeccioso, incluem-se outras causas como abscessos esplénicos de causa bacteriana, malária, leishmaniose visceral, infeção pelo vírus Epstein–Barr ou citomegalovírus e a endocardite. De acordo com a revisão sistemática supramencionada<sup>15</sup>, na presença de rotura do baço foi realizada esplenectomia em 84,1% dos casos e identificada uma taxa de mortalidade de 12,2%.

Durante a investigação, um dos exames complementares realizados foi um teste IGRA, cujo resultado foi positivo. Embora este teste não estabeleça o diagnóstico de tuberculose, ao funcionar como marcador de contacto com *Mycobacterium tuberculosis* e enquanto rastreio de infeção latente<sup>15</sup>, reforça a nossa suspeita clínica. Importa salientar que, consoante o tipo de teste IGRA utilizado, o valor preditivo positivo pode ser inferior a 5,0% e, para além disso, mesmo após a realização de quimioprofilaxia, é pouco provável que ocorra negatização da resposta<sup>16</sup>.

Não obstante a identificação de fatores de risco, sintomas e exames imagiológicos compatíveis com a suspeita clínica, a confirmação depende da identificação do complexo *Mycobacterium tuberculosis* em exame cultural ou de um exame direto e de teste de amplificação de ácidos nucleicos positivos<sup>17</sup>. No caso da confirmação do envolvimento esplénico, a mesma depende de achados anatomopatológicos obtidos por biópsia de aspira-

ção de agulha fina ou esplenectomia<sup>8</sup>. Caso seja feita a identificação de *Mycobacterium tuberculosis* noutras localizações, a biópsia ou esplenectomia podem ser desnecessárias<sup>13</sup>, sendo a decisão de proceder a exames invasivos adicionais dependente do clínico. No entanto, dada a evidência de rotura esplénica com hemoperitoneu e a queda de hemoglobina na reavaliação analítica realizada duas horas após a inicial, decidiu-se avançar para esplenectomia urgente. Importa referir que, para além da observação microscópica da peça histológica com identificação de BAAR, foram realizados exames micobacteriológicos e técnicas de biologia molecular na peça excisada, assim como noutros locais, nomeadamente na expetoração e em hemoculturas, cujos resultados foram negativos.

No que concerne à infeção por *Mycobacterium tuberculosis* ser disseminada, considera-se que, apesar de apenas se ter obtido confirmação do envolvimento esplénico, o doente terá afetação pulmonar, ganglionar, hepática e peritoneal presumíveis. Do ponto de vista pulmonar, o doente apresenta TC Tórax com “micronodularidade centrilobular com predomínio nos ápices”, localização típica da tuberculose. Relativamente ao envolvimento ganglionar, o doente apresenta não só “hipertrofias ganglionares axilares” na TC Tórax, como “hipertrofias ganglionares diafragmáticas direitas e adenopatias em topografia do hilo hepático, celíacas, inter-porto-cava, lombo-aórticas e inter-aortocavas” na TC abdominopélvica. No que concerne à afetação hepática, o doente apresentava “hepatomegalia” e “imagens nodulares hipocaptantes”, compatíveis com microabscessos hepáticos. Para além disso, a melhoria do padrão citocolestático após a introdução da terapêutica antituberculosa reforça esta hipótese. Por fim, considera-se, ainda, o envolvimento peritoneal, não só pelas hipertrofias previamente mencionadas, como pela presença imagiológica “de ascite nos recessos peritoneais superiores, goteiras parieto-cólicas e recessos peritoneais inferiores”. Não obstante, tendo em conta o resultado anatomopatológico positivo, considerou-se desnecessária a realização de exames invasivos

adicionais para confirmar infecção nestes sistemas e/ou órgãos.

Previamente ao resultado anatomohistopatológico, foi discutida a introdução empírica de terapêutica antituberculosa. No entanto, tendo em conta a estabilidade do doente após esplenectomia, a ausência de resultados microbiológicos iniciais, nomeadamente BAAR e TAAN, e as alterações hepáticas, considerou-se mais prudente aguardar pelos restantes resultados e exames complementares.

Com o diagnóstico anatomopatológico de tuberculose esplénica estabelecido, introduziu-se a terapêutica antituberculosa. Tendo em conta o padrão citocolestático em crescendo, decidiu-se iniciar um esquema terapêutico alternativo com linezolida, levofloxacina e etambutol, ao invés do esquema de 1ª linha, associado a maior risco de hepatotoxicidade<sup>17</sup>. Efetivamente, a isoniazida, a rifampicina e a pirazinamida são os fármacos mais frequentemente associados a toxicidade hepática, pelo que num doente com as alterações analíticas supramencionadas, considerou-se prudente a introdução de uma terapêutica inicial alternativa. Entre os fármacos de primeira linha, o etambutol apresenta um bom perfil de segurança hepático, assim como as fluoroquinolonas e oxazolidinonas, pelo que esta associação se considerou mais segura<sup>17</sup>. Após introdução da terapêutica, o doente apresentou redução da citocolestase, sendo posteriormente introduzida a terapêutica antituberculosa de 1ª linha com isoniazida, rifampicina, pirazinamida e etambutol, com boa tolerância.

O doente teve alta sob terapêutica antituberculosa, mantendo-se em curso o exame micobacteriológico das secreções e do lavado broncoalveolar. A demora dos exames culturais constitui um fator limitante, não apenas para a confirmação do diagnóstico, mas também para a determinação do perfil de resistências à terapêutica. Tal limitação é particularmente relevante neste caso, uma vez que os testes moleculares foram negativos e por se tratar de um doente proveniente do continente africano, onde se estima que a prevalência

de monorresistência à isoniazida seja entre 10,0 e 20,0%<sup>18</sup>.

Considera-se pertinente salientar, na discussão, a relevância de uma abordagem multidisciplinar na gestão deste doente, nomeadamente entre as especialidades de Doenças Infecciosas, Cirurgia Geral, Anatomia Patológica e Patologia Clínica. Após a identificação do quadro agudo, a intervenção da Cirurgia Geral permitiu estabilizar o doente e obter material para investigação etiológica. A suspeita clínica dos colegas de Doenças Infecciosas, aliada ao estudo complementar realizado, possibilitou a recolha de mais informação clínica e de produtos adicionais para análise microbiológica. Por fim, a abordagem técnico-laboratorial de Anatomia Patológica e Patologia Clínica foi determinante para se estabelecer um diagnóstico definitivo.

## Conclusão

A tuberculose extrapulmonar corresponde a cerca de 15,0% dos casos de doença, sendo o envolvimento esplénico raro e geralmente associado à tuberculose disseminada.

Na abordagem de um doente com suspeita de infecção por *Mycobacterium tuberculosis*, particularmente com afetação esplénica, é fundamental avaliar a presença de fatores de risco para envolvimento do baço, como imunossupressão, infecção esplénica prévia e/ou trauma esplénico.

Apesar da apresentação clínica ser frequentemente indolente ou inespecífica, importa manter um elevado índice de suspeição para evitar atraso no diagnóstico e complicações, como hiperesplenismo ou rotura do baço. Os profissionais devem estar atentos a sintomas como febre, sudorese noturna, astenia, perda de peso, dor inespecífica no hipocôndrio esquerdo e esplenomegalia. Por fim, a obtenção precoce de material microbiológico e a definição de um esquema terapêutico adaptado à situação clínica do doente são fundamentais para assegurar não apenas um diagnóstico célere, mas também a eficácia e o sucesso do tratamento.

### Contributo dos autores

José Ganicho, Diana Dinis, Maria Carlos: redação do manuscrito e revisão bibliográfica.

Nuno Gião: seleção e descrição dos cortes histológicos.

Maria José Manata, Fernando Maltez, Ana Raquel Garrote, Marta Leal, Claudina Cruz: revisão.

### Financiamento / Patrocínios

Sem patrocínios ou financiamentos declarados.

### Declaração de ética

Foram respeitados os princípios éticos e deontológicos em conformidade com a Declaração de Helsínquia. Foi solicitado consentimento informado ao doente.

### Conflito de interesses

Os autores não declaram nenhum conflito de interesses.

### Referências bibliográficas

- Sadanand S. Harrison's infectious diseases [review]. *Yale J Biol Med.* 2011;84(3):327–328. <https://pmc.ncbi.nlm.nih.gov/articles/PMC3178867/>
- World Health Organization. Global tuberculosis report 2024. Geneva: World Health Organization; 2024. <https://www.who.int/teams/global-programme-on-tuberculosis-and-lung-health/tb-reports/global-tuberculosis-report-2024>
- Instituto Nacional de Saúde Doutor Ricardo Jorge. Vigilância Laboratorial da Tuberculose em Portugal: relatório 2024. Lisboa: Instituto Nacional de Saúde Doutor Ricardo Jorge; 2024. <https://www.insa.min-saude.pt/vigilancia-laboratorial-da-tuberculose-em-portugal-relatorio-2024/>
- Pramesh CS, Tamhankar AP, Rege SA, Shah SR. Splenic tuberculosis and HIV-1 infection. *Lancet.* 2002;359(9303):353. [https://doi.org/10.1016/S0140-6736\(02\)07511-6](https://doi.org/10.1016/S0140-6736(02)07511-6)
- Lewinsohn DM, Leonard MK, LoBue PA, et al. Official ATS/IDSA/CDC clinical practice guidelines: diagnosis of tuberculosis in adults and children. *Clin Infect Dis.* 2017;64(2):e1–e33. <https://doi.org/10.1093/cid/ciw694>
- Imani Fooladi AA, Hosseini MJ, Azizi T. Splenic tuberculosis: a case report. *Int J Infect Dis.* 2009;13(5):e273–e275. <https://doi.org/10.1016/j.ijid.2008.11.002>
- Fagundes Júnior AA de P, Filogônio CJB. Abscessos esplênicos por *Mycobacterium tuberculosis* em paciente com AIDS. *Rev Med Minas Gerais.* 2003. <https://rmmg.org/artigo/detalhes/1473>
- Bhattacharya S, Dalal A, Rai S, Raj K, Mutreja J. Spontaneous splenic rupture: a diagnostic enigma. Case report. *Am J Surg Clin Case Rep.* 2024;7(14):1–5. <https://ajsuccr.org/wp-content/uploads/2024/05/splenic-rupture-paper.pdf>
- Wangai F, Achieng L, Otieno G, Ouma C, Odiwuor C. Isolated splenic tuberculosis with subsequent paradoxical deterioration: a case report. *BMC Res Notes.* 2017;10:162. <https://doi.org/10.1186/s13104-017-2483-2>
- Yan D, Zhong CL, Li LJ. Systemic spread of tuberculosis after surgery for a splenic tuberculous abscess without postoperative antituberculosis treatment: a case report. *Ther Clin Risk Manag.* 2015;11:1697–1700. <https://doi.org/10.2147/TCRM.S95805>
- Amonkar SJ, Kumar EN. Spontaneous rupture of the spleen: three case reports and causative processes for the radiologist to consider. *Br J Radiol.* 2009;82(978):e111–e113. <https://doi.org/10.1259/bjr/81440206>
- Gupta A. Splenic tuberculosis: a comprehensive review of literature. *Pol Przegl Chir.* 2018;90(5):49–51. <https://doi.org/10.5604/01.3001.0012.175>
- Trading Economics. Gambia – incidence of tuberculosis (per 100,000 people). World Bank data; 2023. <https://tradingeconomics.com/gambia/incidence-of-tuberculosis-per-100-000-people-wb-data.html>
- Ranjan R, Rai A, Gunasekaran J, Paul TR, Gupta RM. Isolated splenic tuberculosis presenting as splenic abscess with rupture in an immunocompetent male: case report. *Cureus.* 2024;16(5):e61088. <https://doi.org/10.7759/cureus.61088>
- Renzulli P, Hostettler A, Schoepfer AM, Gloor B, Candinas D. Systematic review of atraumatic splenic rupture. *Br J Surg.* 2009;96(10):1114–1121. <https://doi.org/10.1002/bjs.6737>
- Goletti D, et al. The role of IGRA in the diagnosis of tuberculosis infection. *Int J Infect Dis.* 2022;124(Suppl 1):S12–S19. <https://doi.org/10.1016/j.ijid.2022.02.047>
- Direção-Geral da Saúde. Manual de tuberculose e micobactérias não tuberculosas. Lisboa: Direção-Geral da Saúde; 2020. <https://www.dgs.pt/documentos-e-publicacoes/manual-de-tuberculose-e-micobacterias-nao-tuberculosas-recomendacoes.aspx>
- Osei Sekyere J, Reta MA, Maningi NE, Fourie PB. Antibiotic resistance of *Mycobacterium tuberculosis* complex in Africa: a systematic review. *J Infect.* 2019;79(6):550–571. <https://doi.org/10.1016/j.jinf.2019.10.006>